ISSN 2305-2260 (Print)
ISSN 2309-1363 (Online)

ДОКАЗАТЕЛЬНАЯ ГАСТРОЭНТЕРОЛОГИЯ

Том 6 **4. 2017**

НАУЧНО-ПРАКТИЧЕСКИЙ ЖУРНАЛ

Издательство Медиа Сфера

Общество специалистов доказательной медицины

«Доказательная гастроэнтерология» — научно-практический рецензируемый медицинский журнал.
Выходит 4 раза в год.
Основан в 2011 году.

«Dokazatel'naâ gastroènterologiâ» (Evidence-based Gastroenterology) is a quarterly peer-reviewed medical journal published **by MEDIA SPHERA Publishing Group.**
Founded in 2011.

Журнал представлен в следующих международных базах данных и информационно-справочных изданиях: **РИНЦ (Российский индекс научного цитирования), EBSCOhost, Ulrich's Periodicals Directory, Google Scholar.**

Решением Высшей аттестационной комиссии (ВАК) Министерства образования и науки РФ журнал «Доказательная гастроэнтерология» включен в Перечень ведущих рецензируемых научных журналов и изданий, выпускаемых в Российской Федерации, в которых рекомендована публикация основных результатов диссертационных исследований на соискание ученых степеней доктора и кандидата наук по специальности клиническая медицина.

Издательство «Медиа Сфера»:
127238 Москва,
Дмитровское ш., д. 46, корп. 2, этаж 4.
Тел.: (495) 482-4329
Факс: (495) 482-4312
E-mail: info@mediasphera.ru
www.mediasphera.ru
Адрес для корреспонденции:
127238 Москва, а/я 54, Медиа Сфера
Отдел рекламы:
Тел.: (495) 482-0604
E-mail: reklama@mediasphera.ru
Отдел подписки:
Тел.: (495) 482-5336
E-mail: zakaz@mediasphera.ru

Адрес редакции:
127238 Москва,
Дмитровское ш., д. 46, корп. 2, этаж 4.
Зав. редакцией О.Д. Изотова
Тел.: (495) 482-4329
E-mail: gastro@mediasphera.ru

Оригинал-макет изготовлен
Издательством «Медиа Сфера»
Компьютерный набор и верстка:
Г.В. Кременчуцкая, В.В. Карасева
Корректоры: И.А. Козлова,
Г.И. Федоровская

Доступно в App Store

Индексы по каталогу агентства «Роспечать»
84557 — для индивидуальных подписчиков
84558 — для предприятий и организаций

Подписано в печать
Формат 60×90 1/8; тираж 1500 экз.
Усл. печ. л.
Заказ 17-Z-1913
Отпечатано в ООО «МЕДИАКОЛОР»

Главный редактор Е.Л. Никонов, д.м.н., проф.
Отв. секретарь К.В. Пюрвеева, к.м.н.

РЕДАКЦИОННАЯ КОЛЛЕГИЯ

А.Г. Автандилов, д.м.н., проф.
С.А. Алексеенко, д.м.н., проф.
Б.Н. Башанкаев
Д.С. Бордин, д.м.н., проф.
С.А. Булгаков, д.м.н., проф.
В.В. Веселов, д.м.н., проф.
В.В. Власов, д.м.н., проф.
Е.С. Вьючнова, к.м.н., доц.
К.Г. Гуревич, д.м.н., проф. РАН
И.А. Егорова, к.м.н.
О.В. Зайратьянц, д.м.н., проф.
И.О. Иваников, д.м.н., проф.
Т. Ито, проф. (Япония)
С.В. Кашин, к.м.н.
И.В. Киргизов, д.м.н., проф.
И.Е. Колтунов, д.м.н., проф.
Л.В. Кудрявцева, д.м.н., проф.
М.А. Ливзан, д.м.н., проф.
И.В. Маев, д.м.н., проф., акад. РАН
И.А. Морозов, д.м.н., проф.
А.М. Нечипай, д.м.н., проф.
О.Ш. Ойноткинова, д.м.н., проф.
М.Ф. Осипенко, д.м.н., проф.
А. Репичи, проф. (Италия)
Л.М. Рошаль, д.м.н., проф.
В.Г. Румянцев, д.м.н., проф.
А.В. Чжао, д.м.н., проф.
В.Л. Эмануэль, д.м.н., проф.
А.П. Эттингер, д.м.н., проф.
Н.Д. Ющук, д.м.н., проф., акад. РАН
Э.П. Яковенко, д.м.н., проф.

Редакция не несет ответственности за содержание рекламных материалов. Точка зрения авторов может не совпадать с мнением редакции. К публикации принимаются только статьи, подготовленные в соответствии с правилами для авторов. Направляя статью в редакцию, авторы принимают условия договора публичной оферты. С правилами для авторов и договором публичной оферты можно ознакомиться на сайте: www.mediasphera.ru. Полное или частичное воспроизведение материалов, опубликованных в журнале, допускается только с письменного разрешения издателя — издательства «Медиа Сфера».

Издательство **МЕДИА СФЕРА** Москва • **MEDIA SPHERA** Publishing GROUP Moscow

ISSN 2305-2260 (Print)
ISSN 2309-1363 (Online)

«MEDIA SPHERA» Publishing GROUP Moscow

Society of specialists in evidence-based medicine

DOKAZATEL'NAYA GASTROENTEROLOGIYA

Vol. 6 **4. 2017**

JOURNAL OF RESEARCH AND PRACTICE

«Dokazatel'naya gastroenterologiya» (Evidence-based Gastroenterology) is a quarterly peer-reviewed scientific and practical medical journal published **by MEDIA SPHERA Publishing Group**. Founded in 2011.

The authors and articles published in the journal are cited and indexed in the following international databases and information/reference systems: Russian Science Citation Index (RSCI), EBSCOhost, Ulrich's Periodicals Directory, Google Scholar.

The journal is included in the list of the leading peer-reviewed scientific journals and other editions issued in the Russian Federation and recommended by the Higher Attestation Commission (VAK) of the Russian Federation for the publication of the main results of the theses for doctoral and PhD degrees.

«MEDIA SPHERA Publishing GROUP»:
127238 Moscow
Dmitrovskoye shosse, 46/2, 2nd floor
Tel: +7(495)482-4329, Fax: (495)482-4312;
E-mail: info@mediasphera.ru www.mediasphera.ru

Correspondence:
127238 Moscow, mail box 54, MEDIA SPHERA
Advertizing department:
Tel.: +7(495)482-0604
E-mail: reklama@mediasphera.ru

Subscription Department:
Tel.: +7(495)482-5336
E-mail: zakaz@mediasphera.ru

Editorial office:
127238 Moscow,
Dmitrovskoye shosse, 46/2, 2nd floor
Managing editor: O.D. Izotova
Tel.: +7(495)482-4329
E-mail: gastro@mediasphera.ru

The editors will not be held liable for the content of advertising and promotional materials. The opinions expressed by the authors may not coincide with those of the editorial staff. Only manuscripts adhering to the instructions for authors will be accepted for publication. The authors submitting an article to the Editorial Board accept the terms of the public offer agreement. The instruction for authors and the public offer agreement can be consulted on the journal's website: www.mediasphera.ru. Reproduction of part or all of the contents of materials published in the Journal in any form without the written permission of the publisher (MEDIA SPHERA) is prohibited.

Download on the App Store

EDITORIAL BOARD

Editor-in-chief: E.L. Nikonov, dr. med. sci., prof.
Executive secretary: K.V. Pyurveeva, cand. med. sci.
A.G. Avtandilov, dr. med. sci., prof.
S.A. Alekseenko, dr. med. sci., prof.
B.N. Bashankaev
D.S. Bordin, dr. med. sci., prof.
S.A. Bulgakov, dr. med. sci., prof.
A.V. Chzhao A.P., dr. med. sci., prof.
I.A. Egorova, I.O., cand. med. sci.
V.L. Emanuel, dr. med. sci., prof.
A.P. Ettinger, dr. med. sci., prof.
K.G. Gurevich, dr. med. sci., prof.
I.O. Ivanikov, dr. med. sci., prof.
T. Ito, prof. (Japan)
S.V. Kashin, cand. med. sci.
I.V. Kirgizov, dr. med. sci., prof.
I.E. Koltunov, dr. med. sci., prof.
L.V. Kudryavtseva, dr. med. sci., prof.
M.A. Livzan, dr. med. sci., prof.
I.V. Maev I.A., dr. med. sci., prof.,
member of Russian Academy of Sciences
I.A. Morozov A.M., dr. med. sci., prof.
A.M. Nechipai, dr. med. sci., prof.
O.Sh. Oinotkinova, dr. med. sci., prof.
M.F. Osipenko, dr. med. sci., prof.
A. Repicci, prof. (Italy)
L.M. Roshal, dr. med. sci., prof.
V.G. Rumyantsev, dr. med. sci., prof.
V.V. Veselov, dr. med. sci., prof.
V.V. Vlasov, dr. med. sci., prof.
E.S. V'yuchnova, cand. med. sci., prof.
N.D. Yushchuk, E.P., dr. med. sci., prof.,
member of Russian Academy of Sciences
O.V. Zairat'yants, dr. med. sci., prof.
R.K. Yakovenko, dr. med. sci., prof.

ОБЗОРЫ ЛИТЕРАТУРЫ

Никонов Е.Л., Кашин С.В., Видяева Н.С., Крайнова Е.А.
Пищевод Баррета: современные возможности диагностики, терапии и снижения риска развития рака

Габибов Р.С., Дадамов Р.А., Ахмедов Т.С.
Проблемы распространения, патогенеза, диагностики и лечения хронического гастрита и язвенной болезни, ассоциированных с инфекцией *Helicobacter pylori*

Никонов Е.Л., Аксенов В.А.
Печеночная энцефалопатия

КЛИНИЧЕСКИЕ РУКОВОДСТВА И РЕКОМЕНДАЦИИ

Кашин С.В., Нехайкова Н.В., Завьялов Д.В., Видяева Н.С., Белова А.Н.
Скрининг колоректального рака: общая ситуация в мире и рекомендованные стандарты качества колоноскопии

ОБМЕН ОПЫТОМ

Халилов З.Б., Азимов Р.Х., Чиников М.А., Пантелеева И.С., Курбанов Ф.С.
Возможности эндовидеохирургических вмешательств в лечении больных раком прямой кишки старших возрастных групп

КЛИНИЧЕСКИЙ СЛУЧАЙ

Кашин С.В., Видяева Н.С., Куваев Р.О., Крайнова Е.А., Хайдри Р., Рагунат К., Маннер Х.
Лечение пациентов с пищеводом Баррета

Шабунин А.В., Греков Д.Н., Коржева И.Ю., Багателия З.А., Цуркан В.А., Гугнин А.В.
Этапное лечение местно-распространенного рака желудка, осложненного рецидивирующим кровотечением, в условиях многопрофильного стационара

В ПОМОЩЬ ПРАКТИЧЕСКОМУ ВРАЧУ

Никонов Е.Л., Власов В.В., Дорошко М.А.
Лекарства, которых надо избегать гастроэнтерологу

REVIEWS OF THE LITERATURE

4 *Nikonov E.L., Kashin S.V., Vidyaeva N.S., Krainova E.A.*
Barrett's oesophagus: the modern approaches to diagnostics, therapy, and reduction of the risk of cancer development

20 *Gabibov R.S., Dadamov R.A., Akhmedov T.S.*
The problems pertaining to the prevalence, pathogenesis, diagnostics, and treatment of chronic gastritis and ulcer disease associated with *Helicobacter pylori* infection

25 *Nikonov E.L., Aksenov V.A.*
Hepatic encephalopathy

CLINICAL MANUALS AND GUIDELINES

32 *Kashin S.V., Nekhaykova N.V., Zavyalov D.V., Vidyaeva N.S., Belova A.N.*
The colorectal cancer screening: the current global situation and the main standards for the quality of screening colonoscopy recommended by the European Society of Gastrointestinal Endoscopy (ESGE)

EXCHANGE OF EXPERIENCE

53 *Khalilov Z.B., Azimov R.H., Chinikov M.A., Panteleeva I.S., Kurbanov F.S.*
The possibility of endovideosurgical interventions for the treatment of the older-age patients presenting with rectal cancer

CASE REPORTS

59 *Kashin S.V., Vidyaeva N.S., Kuvaev R.O., Krainova E.A., Haidri R., Ragunat K., Manner H.*
The treatment of the patients presenting with Barrett's oesophagus

78 *Shabunin A.V., Grekov D.N., Korzheva I.Yu., Bagateliya Z.A., Tsurkan V.A., Gugnin A.V.*
The staged treatment of locally advanced stomach cancer complicated by relapsing hemorrhage under conditions of the multi-speciality hospital

GUIDELINES FOR PRACTITIONERS

85 *Nikonov E.L., Vlasov V.V., Doroshko M.A.*
The drugs to be avoided in gastroenterology

https://doi.org/10.17116/dokgastro2017644-19

Пищевод Баррета: современные возможности диагностики, терапии и снижения риска развития рака

Д.м.н., проф. Е.Л. НИКОНОВ[1], к.м.н., доц. С.В. КАШИН[2], Н.С. ВИДЯЕВА[2]*, Е.А. КРАЙНОВА[2]

[1]ФГБОУ ВО «Российский национальный исследовательский медицинский университет им. Н.И. Пирогова» Минздрава России, Москва, Россия; [2]ГБУЗ «Ярославская областная клиническая онкологическая больница», Ярославль, Россия

Растущее внимание к проблеме пищевода Баррета (ПБ) вызвано высокой частотой развития аденокарциномы пищевода (АП). В странах Западной Европы и США в последние десятилетия отмечается рост заболеваемости АП. Профилактика и ранняя диагностика АП предполагают своевременное выявление и адекватное лечение ПБ — заболевания с предопухолевым потенциалом, являющегося одним из наиболее серьезных осложнений гастроэзофагеальной рефлюксной болезни (ГЭРБ). В соответствии с последними рекомендациями диагноз ПБ устанавливается в том случае, если при эндоскопическом исследовании в дистальном отделе пищевода выявляется сегмент цилиндрического метапластического эпителия длиной не менее 1 см с наличием в биопсийном материале кишечной метаплазии с бокаловидными клетками. Высококвалифицированные исследования (эндоскопическое и морфологическое) лежат в основе правильной диагностики ПБ. Новые оптические эндоскопические методики позволяют подготовленному специалисту проводить своевременную диагностику мельчайших структурных изменений слизистой оболочки дистального отдела пищевода, повышают эффективность динамического наблюдения за пациентами. Внедрение в широкую клиническую практику современных эндоскопических методик удаления патологических участков слизистой оболочки дистального отдела пищевода (дисплазия и ранний рак) и проведение абляции сегмента цилиндроклеточной метаплазии и дисплазии дистального отдела пищевода позволит в будущем существенно снизить риск АП.

Ключевые слова: аденокарцинома пищевода, пищевод Баррета, ГЭРБ, узкоспектральная и увеличительная эндоскопия, эндоскопическая резекция.

Barrett's oesophagus: the modern approaches to diagnostics, therapy, and reduction of the risk of cancer development

E.L. NIKONOV[1], S.V. KASHIN[2], N.S. VIDYAEVA[2]*, E.A. KRAINOVA[2]

[1]N.I. Pirogov Russian National Research Medical University, Moscow, Russia; [2]Yaroslavl Regional Clinical Oncological Hospital, Yaroslavl, Russia

Enhanced attention to the problem of Barrett's oesophagus as a premalignant condition predisposing to oesophageal adenocarcinoma is due to the ever growing frequency of this co-morbid pathology. The continuing rise in the incidence of adenocarcinoma of the esophagus has resulted in its almost fivefold increase during the past 20 years in the USA and the Western Europe. Adenocarcinoma currently accounts for more than 50% of all oesophageal cancers in this country. The prevention and early diagnostics of oesophageal adenocarcinoma imply the necessity of the timely detection and adequate treatment of Barrett's oesophagus which is known to be one of the most serious complications of gastroesophageal reflux disease (GERD) characterized by the strong tumorigenic potential. The poor survival rates among the patients presenting with adenocarcinoma of the oesophagus are significantly improved by early tumor detection. Therefore, it is important to identify absolute high-risk subjects for whom endoscopic screening or surveillance might be warranted. In accordance with the latest European guidelines, the diagnosis of Barrett's oesophagus is made when endoscopic and morphological studies reveal in the distal portion of the oesophagus (proximal to the gastrooesophageal junction) a segment of specialized intestinal metaplasia formed by columnar epithelium as long as at least 1 cm exhibiting goblet cells upon the histopathological examination. Thus, the high-quality investigations (endoscopic and morphological) provide a basis for reliable diagnostics of Barrett's oesophagus. Nevertheless, many uncertainties concerning this condition remain. For example, the specific cause or causes of metaplasia and the development of neoplasia are still unknown, the risk of cancer for the individual patients needs to be evaluated, the role and peculiarities of screening and surveillance must be elucidated, and the ideal approaches to the clinical management of Barrett's oesophagus with concomitant oesophageal adenocarcinoma should be found. However, in the face of these uncertainties, the clinicians still have to make decisions concerning individual patient on a daily basis. It is believed that the use of the new endoscopic techniques will make it possible for a properly trained specialist to early identify the minute structural changes in the mucous membrane lining the distal portion of the oesophagus and thereby to enhance the effectiveness of the long-term follow-up of individual patients. The reliable detection of neoplasia has been promoted by the availability of the new imaging modalities, such as high-resolution endoscopy, narrow-band imaging, and high-magnification endoscopy. It is concluded that the wider application of the up-to-date endoscopic therapeutic modalities in the routine clinical practice for the treatment of high-grade dysplasia and early oesophageal adenocarcinoma as well as for ablation of the segment of specialized intestinal metaplasia formed by columnar epithelium or dysplasia of the distal portion of the oesophagus will contribute, in the future, to the significant reduction in the risk of development of oesophageal adenocarcinoma associated with Barrett's oesophagus.

Keywords: oesophageal adenocarcinoma, Barrett's oesophagus, gastroesophageal reflux disease, narrow-band and high-magnification endoscopy, endoscopic resection.

© Коллектив авторов, 2017

*e-mail: n.vidyaeva@mail.ru

Растущее внимание к проблеме пищевода Баррета (ПБ) вызвано высокой частотой развития аденокарциномы пищевода (АП) — злокачественной опухоли пищевода, которая развивается из метаплазированного кишечного эпителия слизистой оболочки при ПБ либо (крайне редко) из эзофагеальных желез (тип I по классификации J. Siewert). За последние десятилетия произошли значительные изменения в показателях заболеваемости АП и плоскоклеточным раком пищевода. Теперь в большинстве случаев рака пищевода в странах Западной Европы и США выявляется именно АП. В США частота встречаемости АП увеличилась почти на 300% за последние 30 лет **(рис. 1)** [1, 2].

В России такая тенденция прослеживается не столь отчетливо: 7—20% диагностированных раков пищевода имеют гистологические признаки аденокарциномы. Однако оценить достоверность и точность таких данных сложно: заболевание выявляется на поздних стадиях распространенного рака, когда невозможно определить, где образовалась опухоль — в дистальном отделе пищевода или в проксимальном отделе желудка. Среди всей онкопатологии органов пищеварительной системы рак пищевода и рак желудка имеют наибольшие показатели смертности. Прогноз после постановки диагноза аденокарциномы неблагоприятный — 5-летняя выживаемость не превышает 10—20%, а совершенствование методик хирургического лечения вносит не столь значительный вклад в улучшение этих показателей [4].

Понимание причин возникновения АП и предраковой патологии, возможности раннего выявления предопухолевых процессов и ранних форм опухоли значительно улучшились в последнее время. Это позволяет формировать группы повышенного риска АП, организовывать экспертные центры для выявления и своевременного лечения предопухолевой патологии. По мнению авторитетных экспертов, аденокарцинома пищеварительного тракта наиболее часто развивается в патологически измененной слизистой оболочке. Хронический воспалительный процесс рассматривается как одно из важных звеньев в цепи процессов, приводящих в конечном итоге к АП [5,6]. Определены и основные заболевания, на фоне которых рак развивается достоверно чаще. Для АП фоновым заболеванием в большинстве случаев является ПБ.

Скрининг

Риск развития АП у пациентов с ПБ во многом зависит от наличия кишечной метаплазии, диспластических изменений эпителия и степени их выраженности в дистальном отделе пищевода (в сегменте цилиндроклеточной метаплазии дистального отдела пищевода). На основании данных наблюдения за 8522 пациентами, включенными в канцеррегистр Северной Ирландии (средние сроки наблюдения составили 7 лет), при наличии кишечной метаплазии с бокаловидными клетками риск развития аденокарциномы увеличивается с 0,04 до 0,23% в год, а при наличии дисплазии эпителия низкой степени в сегменте метаплазии — риск увеличивается более чем в 9 раз. Совокупный риск развития аденокарциномы и дисплазии эпителия высокой степени также значительно выше в группах пациентов, у которых на момент включения в регистр были морфологические изменения, характеризующиеся кишечной метаплазией и дисплазией низкой степени **(табл. 1)** [7].

Риск развития АП на фоне ПБ является еще более значимым у пациентов с дисплазией эпителия в зоне сегмента цилиндроклеточной метаплазии и особенно дисплазии высокой степени **(рис. 2)**.

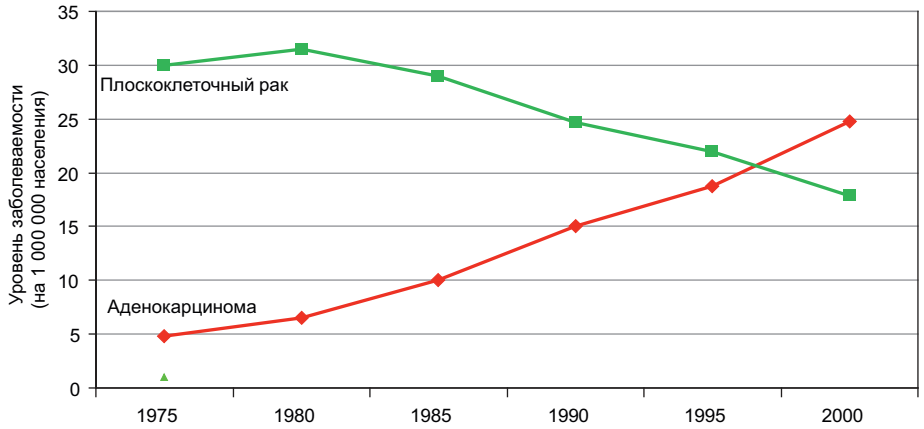

Рис. 1. **Рост заболеваемости аденокарциномой пищевода в США и снижение заболеваемости плоскоклеточным раком (1975—2000 гг.) [3].**

Таблица 1. **Риск аденокарциномы пищевода у пациентов с пищеводом Баррета при наличии кишечной метаплазии и дисплазии**

Наличие метаплазии и дисплазии	*n*	Дисплазия высокой степени, *абс.*	АП, *абс.*	Частота развития рака пищевода, % в год (95% ДИ)	Частота развития рака и дисплазии высокой степени, % в год (95% ДИ)
Специализированная кишечная метаплазия (с бокаловидными клетками) в биоптатах сегмента метаплазии дистального отдела пищевода					
Нет	3179	4	9	0,04 (0,02—0,08)	0,07 (0,04—0,11)
Обнаружена	3917	31	66	0,23 (0,18—0,29)	0,38 (0,31—0,46)
Дисплазия в биоптатах сегмента метаплазии дистального отдела пищевода					
Нет	8128	26	58	0,1 (0,08—0,13)	0,17 (0,14—0,21)
Низкой степени	323	9	21	0,92 (0,6—1,4)	1,4 (0,99—1,97)

Однако появлению АП предшествует постепенное прогрессирование диспластических изменений с потерей клетками признаков дифференцировки. Прогрессирование от легкой дисплазии (дисплазия низкой степени) к тяжелой (дисплазия высокой степени) в среднем может протекать в течение 29 мес, тогда как последующее развитие аденокарциномы занимает в 2 раза меньший интервал времени — 14 мес [7]. Широкое распространение ГЭРБ и определение каскада предраковых событий являются потенциально привлекательной целью для проведения скрининга ПБ и АП. Одни из последних американских рекомендаций (American college of gastroenterology) предполагают, что проведение эндоскопического исследования верхних отделов пищеварительного тракта необходимо всем пациентам, имеющим симптомы хронической ГЭРБ, в связи с высоким риском у них ПБ [12]. Европейским обществом гастроинтестинальной эндоскопии отмечено, что в настоящее время проведение скрининга целесообразно только в группах высокого риска развития аденокарциномы: при наличии длительного анамнеза ГЭРБ (более 5 лет), при сочетании таких факторов риска как возраст пациента более 50 лет, мужской пол, наличие кровных родственников, у которых была выявлена АП или ПБ, высокий индекс массы тела и другие факторы [13]. Среди всех методов скрининга эндоскопическое исследование верхних отделов пищеварительного тракта является «золотым стандартом» в диагностике патологических процессов слизистой оболочки пищевода, так как позволяет не только визуально определить наличие цилиндрического эпителия в пищеводе, но и выполнить биопсию для морфологического подтверж-

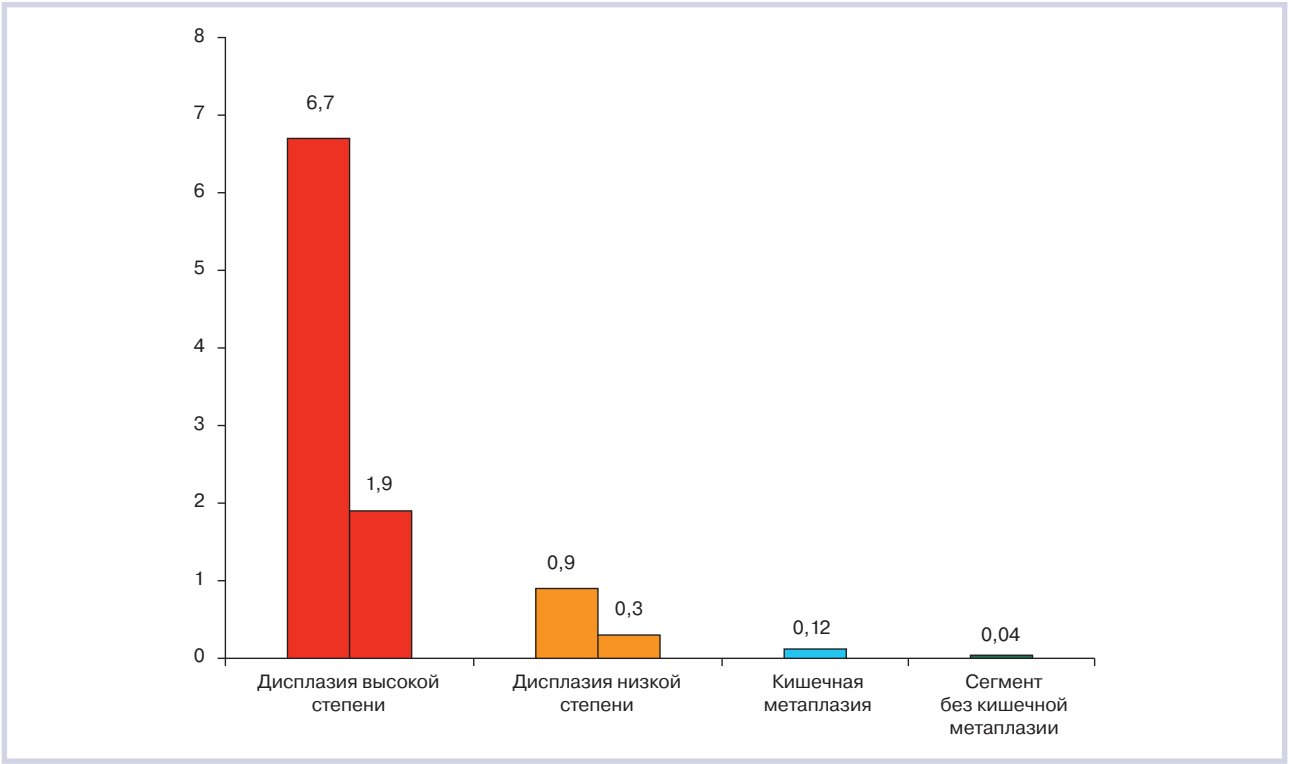

Рис. 2. **Риск развития рака у пациентов с сегментом цилиндроклеточной метаплазии без кишечного эпителия, с пищеводом Баррета без дисплазии и с дисплазией эпителия слизистой оболочки низкой и высокой степени [8—11].**

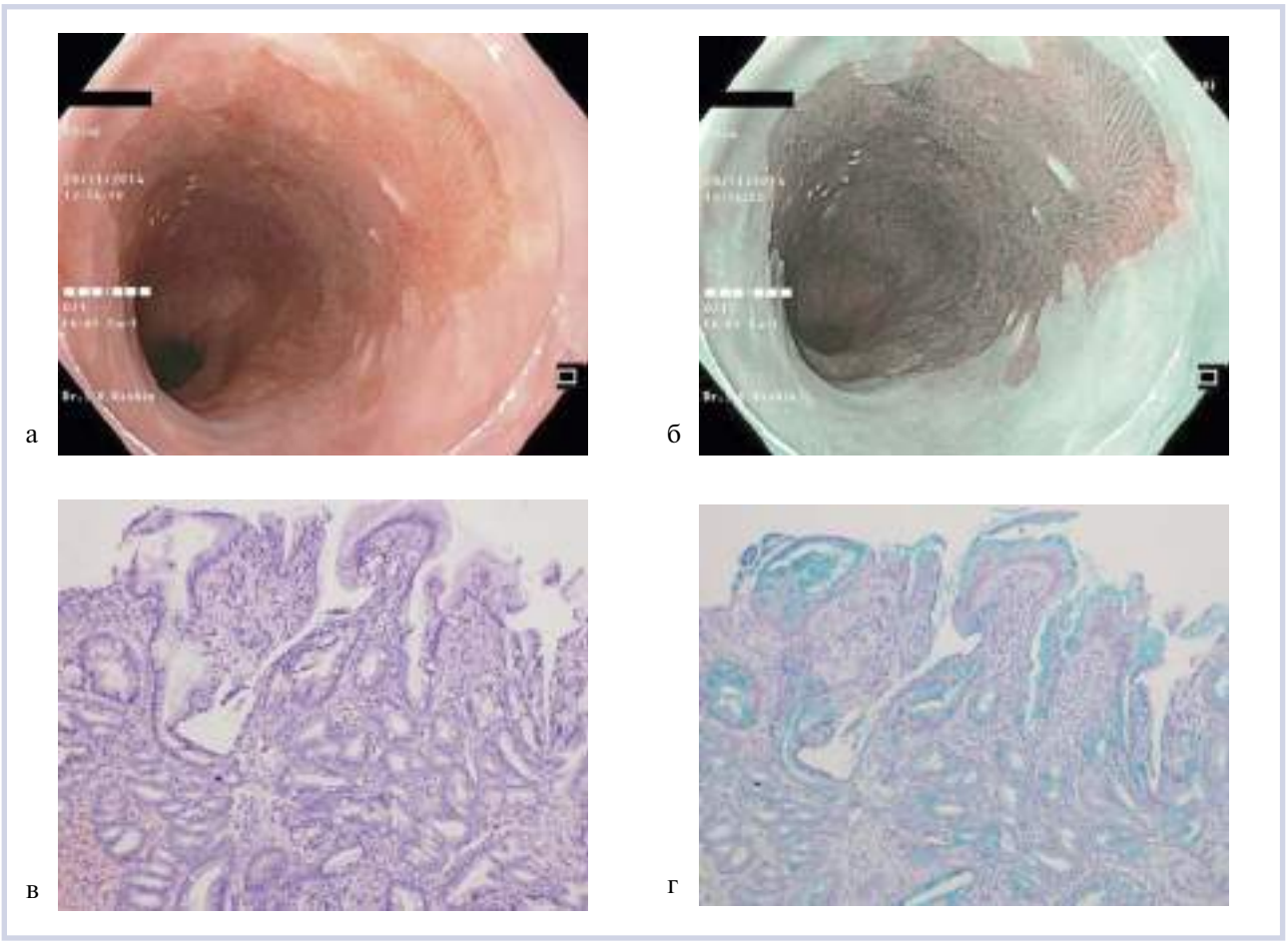

Рис. 3. **Пищевод Баррета.**

а — эндоскопическая картина при осмотре в белом свете; б — эндоскопическая картина при осмотре в узкоспектральном режиме (Narrow Band Imaging, NBI); в — гистологическая картина цилиндроклеточной метаплазии с диффузной кишечной метаплазией с множеством бокаловидных клеток — окраска гематоксилином и эозином, ×100; г — окраска альциановым синим, ×100.

дения диагноза, диагностики дисплазии и раннего рака. Это позволяет считать эндоскопический метод наиболее важным инструментом скрининга ПБ и АП.

Определение

Длительное время общепринятым в клинической практике было следующее определение ПБ: это патологическое состояние, при котором часть плоского эпителия слизистой оболочки дистальных отделов пищевода замещена метапластическим цилиндрическим эпителием. Сегмент цилиндрической метаплазии должен определяться при эндоскопическом исследовании, находиться выше зоны пищеводно-желудочного перехода или соединения (Z-линии) и подтверждаться морфологически путем обнаружения специализированной кишечной метаплазии **(рис. 3)** [14]. В 2017 г. Европейским обществом гастроинтестинальной эндоскопии (ESGE) было предложено более современное определение ПБ: это сегмент цилиндрического метапластического эпителия дистального отдела пищевода, длиной не менее 1 см, который может быть диагностирован при эндоскопическом исследовании проксимальнее зоны пищеводно-желудочного соединения и подтвержден гистологически наличием в биопсийном материале специализированной кишечной метаплазии [15].

В соответствии с рекомендациями Российской гастроэнтерологической ассоциации (РГА) в настоящий момент для установления диагноза «пищевод Баррета» требуется обязательное гистологическое подтверждение метаплазии эпителия слизистой оболочки пищевода по кишечному типу, так как это единственный тип цилиндрического эпителия, отличающийся повышенным потенциалом малигнизации [16].

Из этого определения следует, что эндоскопическое и морфологическое исследования лежат в основе правильной диагностики этого патологического состояния. От врача-эндоскописта, его знаний, методических навыков, правильности интерпрета-

Таблица 2. **Частота обнаружения пищевода Баррета при эндоскопическом исследовании верхних отделов пищеварительного тракта у пациентов с диспепсией**

Авторы	Страна	Количество пациентов	Выявление ПБ, %	Тип сегмента цилиндрической кишечной метаплазии (короткий, длинный, общие данные)
M.J. Connor и соавт., 2004 г. [20]	США	264	6,1	Общее количество
M. Toruner и соавт., 2004 г. [21]	Турция	395	7,5	Общее количество
D.X. Rex и соавт., 2003 г. [22]	США	961	5,5	Короткий сегмент
			1,2	Длинный сегмент
L.B. Gerson и соавт., 2002 г. [23]	США	110	17,0	Короткий сегмент
			7,0	Длинный сегмент
N. Azuma и соавт., 2000 г. [24]	Япония	650	15,7	Короткий сегмент
			0,62	Длинный сегмент
J.I. Lee и соавт., 2003 г. [25]	Корея	1553	0,32	Общее количество

ции выявленных изменений слизистой оболочки, опыта и, наконец, технического оснащения зависит своевременная и отвечающая современным критериям диагностика ПБ, диспластических изменений слизистой оболочки и ранних форм АП. Однако кишечная метаплазия не всегда является зоной роста АП, в связи с чем в Японии для установления диагноза ПБ необходимо только обнаружить сегмент цилиндроклеточной метаплазии в дистальном отделе пищевода при эндоскопическом исследовании.

Распространенность гастроэзофагеальной рефлюксной болезни и цилиндроклеточной метаплазии в дистальном отделе пищевода

ПБ является одним из наиболее серьезных осложнений ГЭРБ — хронического рецидивирующего заболевания, обусловленного спонтанным, регулярно повторяющимся ретроградным поступлением в пищевод желудочного и/или дуоденального содержимого, приводящего к повреждению дистального отдела пищевода и/или появлению характерных симптомов (изжога, ретростернальные боли, дисфагия). Как самостоятельная нозологическая единица ГЭРБ официально получила признание в материалах по диагностике и лечению этого заболевания, принятых в октябре 1997 г. на Междисциплинарном конгрессе гастроэнтерологов и эндоскопистов в г. Генвале (Бельгия) [17]. Результаты исследований, проведенных в мире и охватывающих большие группы населения, показывают, что симптомы ГЭРБ испытывают более $^1/_3$ населения, а наличие ежедневной изжоги — 7—10%. Осложнения рефлюксной болезни и изжога (основной симптом ГЭРБ) гораздо чаще наблюдаются у представителей белой расы (12,3 и 34,6% соответственно) и черной расы (2,8 и 46,1% соответственно) по сравнению с жителями Восточной Азии (0 и 2,6% соответственно [18]. Оценить распространенность цилиндроклеточной метаплазии в дистальном отделе пищевода достаточно сложно, так как более 80% случаев заболевания остаются не диагностированными, что отображают данные американского исследования материала аутопсий [19]. Результаты исследования, проведенного в США этой же группой специалистов (A. Cameron и соавт.), показывают 28-кратное увеличение числа клинически диагностированных случаев метапластических изменений в дистальном отделе пищевода за период с 1965 по 1995 г. Данные эндоскопического обследования верхних отделов пищеварительного тракта у пациентов, поступивших в клиники с симптомами диспепсии или по поводу проведения колоноскопии, свидетельствуют о различиях в преобладании цилиндроклеточной метаплазии пищевода в зависимости от этнических и географических факторов **(табл. 2)**.

Распространенность ГЭРБ в России среди взрослого населения составляет около 40%, а у 45—80% из них обнаруживается эзофагит: в 10—35% случаев это тяжелый эзофагит с множественными эрозивными поражениями слизистой оболочки дистального отдела пищевода. ПБ различной степени протяженности диагностируют в среднем у 8—15% пациентов с эзофагитом. АП развивается у 0,5% пациентов с ПБ в год при низкой степени дисплазии, у 6% в год — при дисплазии эпителия высокой степени [26]. К факторам риска ПБ относятся средний и пожилой возраст, мужской пол. У большинства пациентов эту патологию диагностируют в возрасте 50—60 лет, у мужчин в 3—4 раза чаще, чем у женщин.

Патогенез

Одной из основных причин развития ГЭРБ и ПБ является гастроэзофагеальный рефлюкс — заброс (попадание) желудочного содержимого (в первую очередь соляной кислоты) в пищевод. При развитии такого рефлюкса pH в дистальном отделе пищевода значительно смещается в сторону низких значений за счет попадания кислого содержимого желудка. Продолжительный контакт слизистой оболочки пищевода с кислым рефлюксатом, кроме того, содержащим пепсин, способствует развитию ее

воспаления. Желчные кислоты и ферменты, которые также могут входить в состав рефлюксата, при нарушении моторики верхних отделов пищеварительного тракта способны оказывать сильное повреждающее воздействие на слизистую пищевода. Эзофагит в ряде случаев сопровождается структурной перестройкой эпителия слизистой оболочки пищевода с формированием желудочной или кишечной метаплазии, которая и является фоном для развития аденокарциномы. Анализ многочисленных исследований показывает, что риск развития рака в сегменте цилиндроклеточной метаплазии связан в первую очередь с наличием кишечной метаплазии (неполной кишечной метаплазии, тип II и III) [27, 28]. В пищеводе метапластические изменения начинаются с появления сначала цилиндрического эпителия желудочного типа, а затем эпителия толстокишечного типа. Экспозиция кислоты в пищеводе увеличивает, с одной стороны, активность протеинкиназ, инициирующих митогенную активность клеток, и, соответственно, их пролиферацию, и, с другой стороны, угнетает апоптоз в пораженных участках слизистой оболочки. Примерно 50—80% случаев дисплазии на фоне ПБ и АП характеризуются мутациями генов, участвующих в регуляции клеточного цикла, репарации ДНК и апоптозе [20]. Последние исследования в этой области свидетельствуют о важной роли генов (белков) P53 и P63, участвующих в развитии клеток плоского эпителия. В пищеводе экспрессия белка P63 определяется только в клетках плоского эпителия и отсутствует в цилиндроклеточной метаплазии. При отсутствии P63 стволовые клетки слизистой оболочки не могут начать дифференцировку по пути клеток плоского эпителия, в результате такого нарушения образуются клетки цилиндрического эпителия [29, 30]. Основой для происхождения клеток эпителия кишечного типа может служить как сам многослойный плоский и кубический эпителий протоков желез подслизистого слоя пищевода, так и эпителий кардиального типа в дистальном отделе пищевода, подверженные воздействию рефлюксата [31, 32]. Среди факторов, влияющих на процессы канцерогенеза в области пищеводно-желудочного соединения, необходимо учитывать также курение, алкоголь, повышенную массу тела и рефлюкс желчи. Динамические наблюдения за пациентами с ПБ показали, что развитие аденокарциномы происходит через многоступенчатый патологический процесс. Этот процесс характеризуется нарастанием степени дисплазии — патологии, предшествующей аденокарциноме. Важным промотором этого процесса является оксид азота, который может накапливаться в патологически измененных тканях дистального отдела пищевода и вызывать генетические изменения. Генетические изменения в клетках происходят параллельно переходу метаплазии в дисплазию и затем в аденокарциному [33].

Диагностика и скрининг пищевода Баррета и аденокарциномы пищевода

Эндоскопическое исследование является ключевым при диагностировании ПБ: тогда как остальные методы (рентген, сцинтиграфия) могут лишь предположить этот диагноз, эндоскопический метод может с высокой степенью вероятности установить его. При эндоскопическом исследовании определяется протяженность изменения слизистой оболочки, отношение зоны изменений слизистой оболочки по протяжению к пищеводно-желудочному переходу, а также проксимальная граница по отношению к резцам. При этом распространение зоны метаплазии хорошо визуализируется в виде очагов гиперемии («языки пламени») на фоне «жемчужно-белого» эпителия пищевода. Одной из важных задач эндоскопического исследования является получение биопсийного материала. Задачами же морфологического исследования являются подтверждение метаплазии слизистой оболочки пищевода, выявление участков дисплазии и фокусов аденокарциномы.

С позиции эндоскопии точная диагностика ПБ сопряжена с несколькими проблемами. Одна из них заключается в определении ключевых ориентиров — зоны пищеводно-желудочного соединения или перехода (ПЖС), Z-линии и границ сегмента цилиндроклеточной метаплазии. Другая — точность выполнения биопсии при очаговом распределении участков кишечной метаплазии и дисплазии в сегменте цилиндроклеточной метаплазии пищевода и трудности эндоскопической диагностики этих очагов [34].

Ключевые ориентиры эндоскопической диагностики

1. *Зона пищеводно-желудочного соединения (перехода)* — это область соединения мышечного слоя пищевода и мышечного слоя кардиального отдела желудка. Она соответствует границе между трубчатой структурой пищевода и проксимальной частью желудка с продольными складками. Эта анатомическая граница определяется в области проксимального края продольных складок слизистой оболочки желудка **(рис. 4)**. Еще одним дополнительным ориентиром пищеводно-желудочного соединения служит дистальная граница видимых при эндоскопии продольных сосудов слизистой оболочки *(palisade or longitudinal intramucosal vessels)*. Эти сосуды были впервые описаны J. Carvalho в 1963 г. и представляют собой вены, расположенные в слизистой оболоч-

Рис. 4. **Эндоскопическая картина пищевода Баррета.**

Стрелками указан проксимальный край складок слизистой оболочки желудка, соответствующий зоне пищеводно-желудочного соединения.

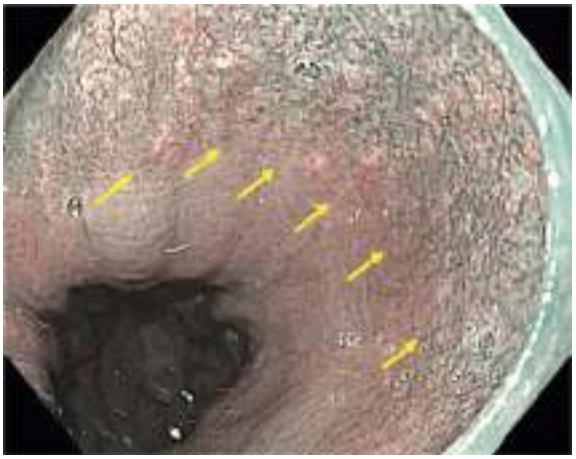

Рис. 5. **Продольные сосуды слизистой оболочки дистального отдела пищевода (осмотр в узкоспектральном режиме NBI).**

Стрелками указан дистальный край палисадных сосудов, соответствующий зоне пищеводно-желудочного соединения.

ке над собственной мышечной пластинкой. В желудке они расположены в подслизистом слое и выходят в поверхностные слои слизистой оболочки только в области границы желудка и пищевода. В слизистом слое пищевода они проходят в проксимальном направлении около 2 см параллельно друг другу в виде «частокола» и затем вновь погружаются в подслизистый слой, образуя более крупные вены. Японское общество изучения болезней пищевода рекомендует определять пищеводно-желудочное соединение именно по дистальному краю этих продольных сосудов **(рис. 5)** [35].

2. *Зубчатая линия или Z-линия* — граница между многослойным плоским эпителием пищевода бледно-розового цвета и более ярким и темным цилиндрическим эпителием желудка **(см. рис. 3)**. Буква Z обозначает zero (ноль) — это нулевая отметка зоны, где заканчивается плоский эпителий пищевода [36]. В норме эта неровная линия совпадает с анатомической границей пищевода и желудка. При наличии цилиндроклеточной метаплазии в дистальном отделе пищевода Z-линия не совпадает с зоной пищеводно-желудочного соединения.

3. В том случае, когда Z-линия находится выше анатомической границы пищевода и желудка (ПЖС), определяется сегмент цилиндроклеточной метаплазии, расположенный между этими двумя ориентирами. Современная диагностика границ и протяженности сегмента цилиндроклеточной метаплазии дистального отдела пищевода основывается на Пражских критериях (The Barrett's Prague C&M Criteria), разработанных Международной рабочей группой экспертов по классификации эзофагитов (The international working group for the classification of oesophagitis) на 12-й Европейской гастроэнтерологической неделе в Праге в 2004 г. Эти критерии предполагают определение проксимальной границы циркулярного сегмента метаплазии, а также определение максимальной протяженности и самой верхней границы наиболее длинного «языка» метаплазии, идущего от циркулярного сегмента до его верхнего края (значение M). Измерение протяженности циркулярного сегмента цилиндроклеточной метаплазии происходит от края желудочных складок (ПЖС) до его проксимального уровня (значение C) **(рис. 6)**. Мелкие островки метаплазии, расположенные проксимальнее общего сегмента, отдельно от него и несвязанные с ним, не учитываются.

Наличие у пациента аксиальной пищеводно-желудочной грыжи пищеводного отверстия диафрагмы (ПОД) существенно изменяет положение ключевых ориентиров диагностики ПБ. Поэтому диагностика этого патологического состояния также является важным элементом эндоскопического исследования и предполагает определение сужения, соответствующего ПОД, расположенному дистальнее зоны ПЖС [38].

Диагностика кишечного эпителия в сегменте цилиндроклеточной метаплазии

При гистологическом исследовании в зоне ПБ определяются три типа железистого эпителия: эпителий фундального отдела желудка (покровно-ямочный), эпителий кардиального отдела (или переходного типа) и специализированный (особый) кишечный эпителий с бокаловидными клетками [39]. Верификация ПБ предполагает морфологическое подтверждение наличия специализированно-

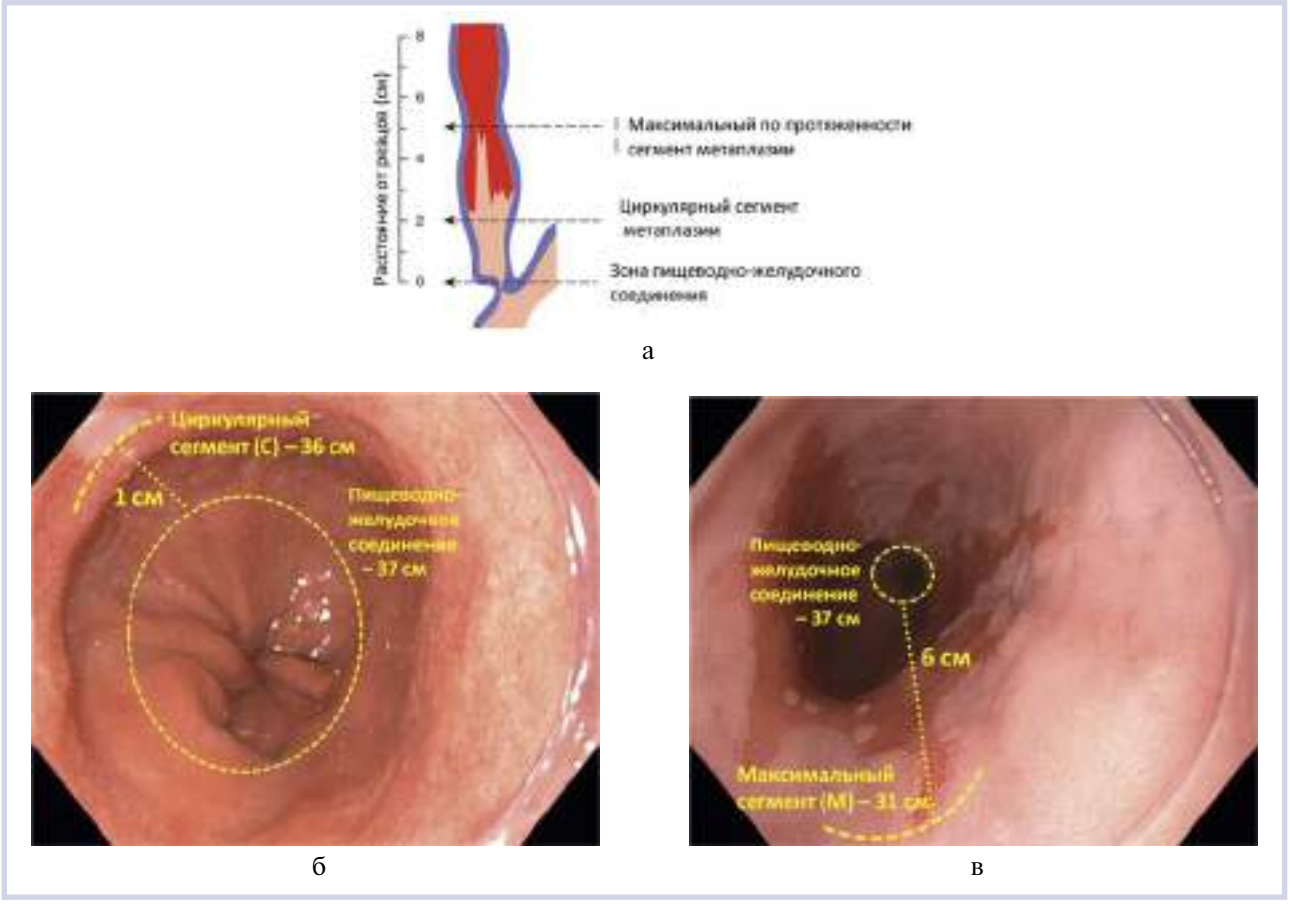

Рис. 6. **Пражские критерии диагностики пищевода Баррета [37].**

а — протяженность циркулярного сегмента метаплазии — 2 см, длина максимального по протяженности сегмента метаплазии — 5 см; эндоскопическое заключение — «Пищевод Баррета С—2, М—5»; б, в — эндоскопический пример правильного эндоскопического заключения после корректного определения пражских критериев пищевода Баррета — «Пищевод Баррета С—1, М—6».

го, перестроенного по кишечному типу эпителия в дистальном сегменте пищевода. Если при гистологическом исследовании выявляются только клетки фундального или кардиального типов, следует говорить не о ПБ, а лишь о цилиндроклеточной метаплазии пищевода, не связанной с высоким риском возникновения АП. До недавнего времени эндоскопическое исследование метаплазированного сегмента дистального отдела пищевода с выполнением так называемых «слепых» биопсий в четырех точках по окружности пищевода и на протяжении каждого сантиметра по длине сегмента являлось «золотым стандартом» диагностики ПБ. Однако результаты последних исследований показали, что точность такой диагностики очагов кишечной метаплазии составляет 48,2% [40].

Возможно ли повысить эффективность диагностики и динамического наблюдения за пациентами с ПБ с целью своевременного обнаружения не только специализированного кишечного эпителия, но и диспластических изменений эпителия, а также раннего рака?

В настоящее время актуальной является разработка новых и определение эффективности существующих методик окраски слизистой оболочки дистального отдела пищевода, позволяющих эффективно диагностировать метапластические, диспластические изменения, а также ранние формы рака. Кроме того, существует целый ряд новых оптических эндоскопических методик, позволяющих отказаться от выполнения «слепых» биопсий. Среди таких методик наиболее эффективными являются хромоэндоскопия, увеличительная и узкоспектральная эндоскопия.

Хромоэндоскопия

Методика окраски с метиленовым синим, основанная на поглощении красителя метаплазированным кишечным эпителием, эффективна в диагностике очагов кишечной метаплазии в сегменте цилиндроклеточной метаплазии дистального отдела пищевода. Именно эта методика позволяет объективно оценить локализацию, размеры и распространенность очагов кишечной метаплазии **(рис. 7, а)**.

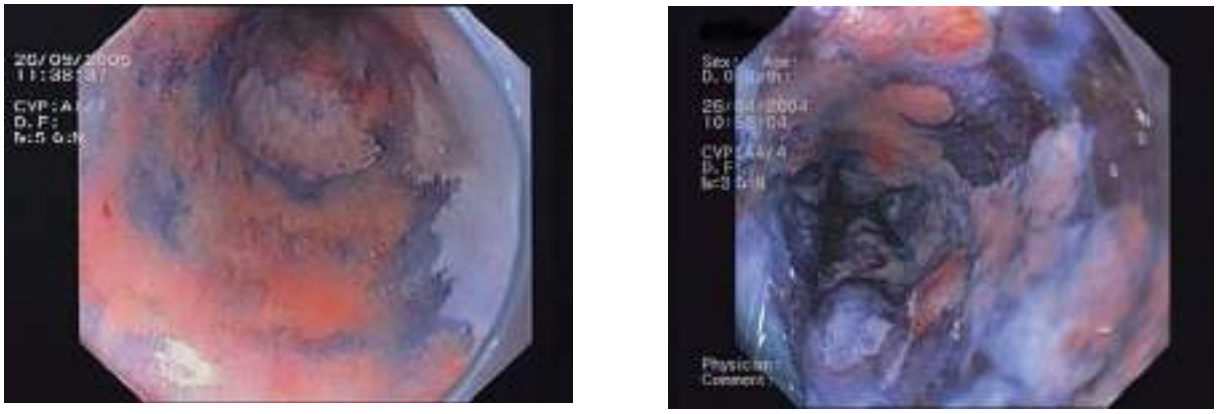

а б

Рис. 7. **Очаги кишечной метаплазии.**

а — после окраски 0,5% раствором метиленового синего имеют вид пятен синего цвета на фоне розового эпителия желудочного типа, который не поглощает краситель; б — ложноположительные результаты хромоскопии, краситель метиленовый синий адсорбируется в области линейных эрозий и язв.

А методика окраски с индигокармином, позволяющая с помощью красителя выделять и подчеркивать структурные поверхностные изменения слизистой, помогает в диагностике очаговых поражений слизистой оболочки, в том числе и раннего рака. Выполнение прицельной биопсии окрашенных метиленовым синим участков с последующим морфологическим исследованием гастробиоптатов позволяет оценить тип кишечной метаплазии, своевременно диагностировать очаги дисплазии эпителия, встречающиеся на фоне метаплазии, и ранние формы рака. Однако методики хромоскопии не являются высокоспецифичными в отношении метапластических и диспластических изменений эпителия дистального отдела пищевода. Краситель метиленовый синий может прокрашивать не только очаги кишечной метаплазии, но и адсорбироваться в области эрозий и язв, что приводит к ложноположительным результатам диагностики **(см. рис. 7, б)**.

Увеличительная эндоскопия

Увеличительная эндоскопия позволяет детально исследовать микроархитектонику слизистой оболочки сегмента цилиндроклеточной метаплазии пищевода с помощью оптического 115-кратного увеличения ее поверхности, определить типы рисунка, соответствующего метапластическим и диспластическим изменениям эпителия. Эта методика в сочетании с хромоскопией 0,5% метиленовым синим показала высокую специфичность и чувствительность не только в диагностике очагов кишечной метаплазии, но и диспластических изменений эпителия у пациентов с ПБ и позволила определить типы микроструктуры поверхности слизистой оболочки **(рис. 8)**, соответствующие этим патологическим изменениям [41].

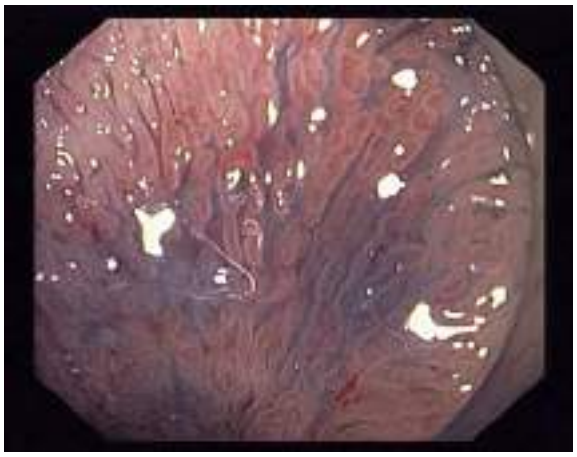

Рис. 8. **Увеличительная эндоскопия (115-кратное оптическое увеличение) сегмента цилиндроклеточной метаплазии дистального отдела пищевода.**

Тип рисунка «продольных гребней» соответствует кишечному эпителию (пищевод Баррета).

Узкоспектральная эндоскопия

Узкоспектральная эндоскопия является одной из наиболее современных эндоскопических методик, зарегистрированных Минздравом России и разрешенных к применению в РФ. Эндоскопическое исследование с функцией узкоспектрального изображения (*narrow band imaging*) основано на использовании специальных узкоспектральных оптических фильтров, изменяющих спектр светового потока. Глубина проникновения светового потока зависит от длины волны, световые волны более длинного спектра (например, красный) более глубоко проникают в ткани, в то время как видимый синий

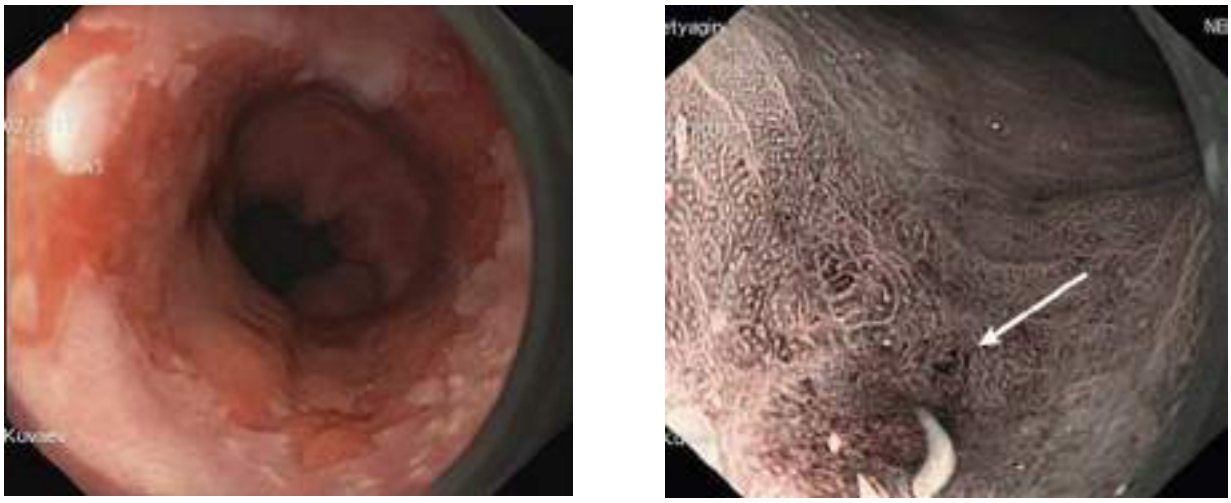

а б

Рис. 9. **Пищевод Баррета.**

а — диагностика в обычном световом спектре; б — узкоспектральная эндоскопия с оптическим увеличением изображения — более четкая визуализация сегмента метаплазии дистального отдела пищевода с нарушением микроархитектоники и сосудистого рисунка, участками кишечного эпителия и дисплазии (указаны стрелкой).

спектр (более короткие волны) способен проникать только в поверхностные слои тканей, что позволяет более детально исследовать их микроструктуру. Таким образом, использование специальных узкоспектральных фильтров в этой системе, пропускающих световые потоки с длиной волны 415 и 445 нм и задерживающих световые волны, более глубоко проникающие в ткани, позволяет улучшить визуализацию поверхности слизистой оболочки. Кроме того, световые волны узкого спектра хорошо поглощаются гемоглобином тканей, что позволяет исследовать микрососудистый рисунок капилляров слизистой оболочки и подслизистого слоя пищевода. С помощью этой методики возможно не только повысить эффективность определения ключевых ориентиров диагностики ПБ (продольных сосудов), но и выявить мельчайшие нарушения архитектоники эпителия, характерные для метапластических, диспластических изменений и начальных форм рака **(рис. 9)**.

С помощью увеличительной и узкоспектральной эндоскопии нами проведено исследование рисунка различных участков слизистой оболочки в сегменте цилиндроклеточной метаплазии дистального отдела пищевода, позволившее определить типы рисунка эпителия, не имеющего признаков дисплазии, а также структурных изменений, соответствующих дисплазии и раннему раку пищевода **(рис. 10)**. Полученные результаты и корреляция эндоскопических находок с данными гистологии показали высокую специфичность и чувствительность методик в диагностике типов эпителия дистального отдела пищевода [42]. Это позволяет говорить о новом направлении эндоскопического скрининга ПБ — «оптической биопсии» — и своевременном, высокоэффективном выявлении предраковых изменений и ранних форм рака [43].

Эндоскопическое исследование с использованием оптического увеличения изображения (более чем 100-кратного) в комбинации с узкоспектральным контрастным режимом осмотра позволяет провести точную диагностику патологических изменений эпителия, выявить участки желудочной и кишечной метаплазии и обнаружить патологические участки дисплазии и аденокарциномы. Специфичность и чувствительность методики в отношении метаплазии составляет 92 и 95% соответственно.

Лечение пациентов с пищеводом Баррета

Большинство пациентов с ПБ имеют симптомы, обусловленные рефлюксом желудочного содержимого в пищевод и характерные для ГЭРБ изжогу, регургитацию, загрудинные боли, а иногда и экстрапищеводные проявления (ларингит, хронический кашель и бронхиальная астма). Лечение пациентов с ПБ имеет два основных направления: терапия симптомов и проявлений ГЭРБ, а также снижение риска развития АП. Современные принципы эффективной терапии любой формы ГЭРБ и, в частности, эрозивного эзофагита, отражены в рекомендациях Российской гастроэнтерологической ассоциации и состоят из двух основных этапов: индукции ремиссии и поддержании ремиссии эрозивного эзофагита. Первый этап лечения предполагает назначение ингибиторов протонной помпы (ИПП) в стандартных дозировках в течение 4 нед

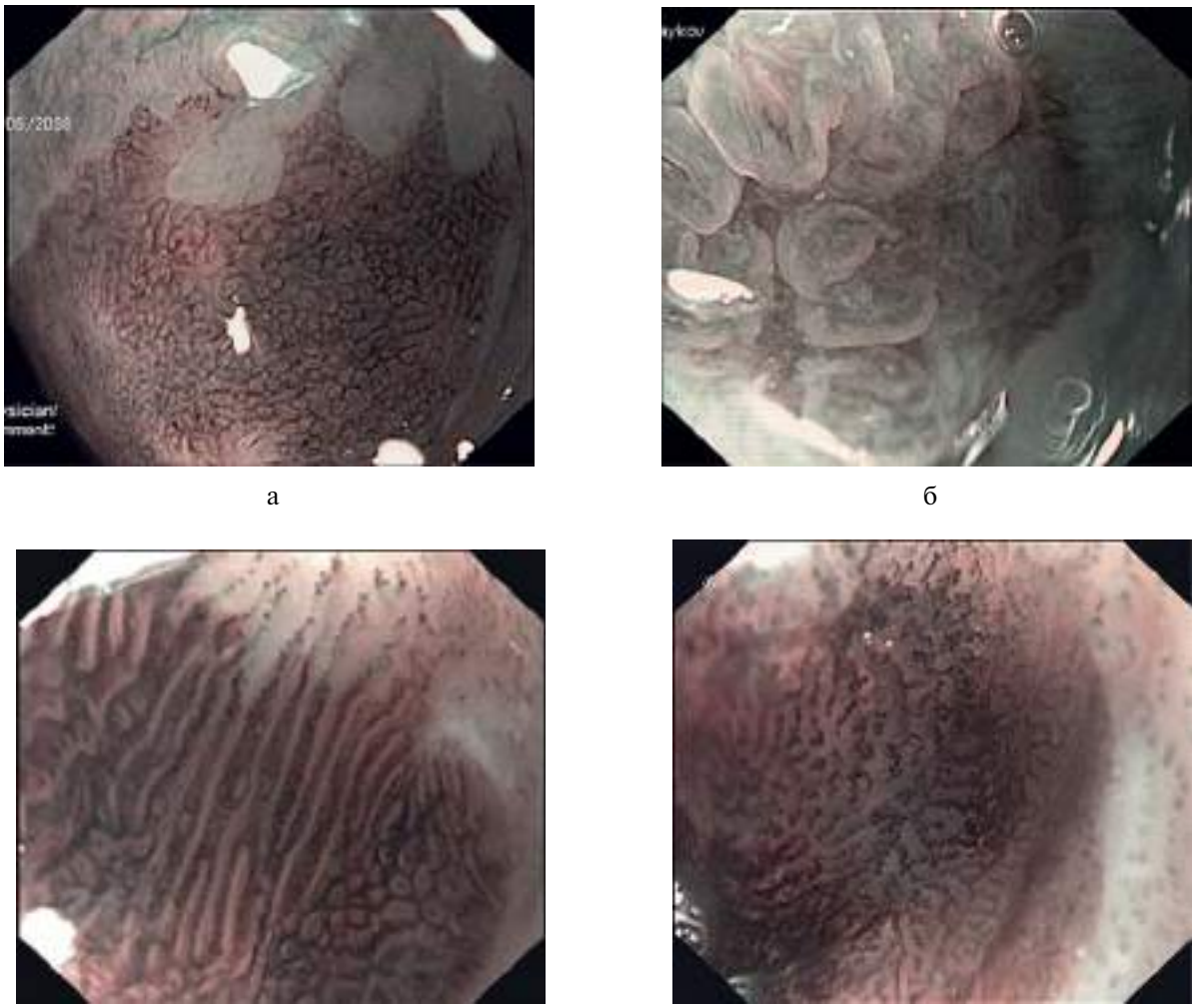

Рис. 10. **Типы рисунка эпителия дистального отдела пищевода без неопластических изменений.**

а — овальный рисунок ямок — эпителий кардиального отдела желудка в дистальном сегменте пищевода; б — крупный и вытянутый овальный рисунок — «овальные гребни» — характеризует кишечную метаплазию; в — рисунок продольных гребней — кишечной метаплазии; г — патологические сосуды и разрушенный тип рисунка поверхности эпителия — дисплазия высокой степени.

при единичных эрозиях и в течение 8 нед при множественных эрозивных поражениях слизистой оболочки. Поддерживающая терапия предполагает прием ИПП в половинной дозировке в течение 26—52 нед. ИПП создают оптимальные условия pH для заживления эрозий и снижения гиперпролиферации в метаплазированном эпителии. Такая тактика позволяет добиться быстрого улучшения клинической симптоматики, положительной динамики воспалительных изменений, определяемых при эндоскопии, сократить время и затраты на лечебный курс. ИПП являются основой как курсовой, так и поддерживающей терапии всех форм ГЭРБ и превосходят по суммарной клинической эффективности блокаторы H_2-рецепторов гистамина в 2 раза, а прокинетиков — в 3 раза [44]. После длительного применения препаратов этой группы у пациентов с ПБ отмечается снижение маркеров пролиферации. И хотя считается, что ПБ, как правило, не подвергается обратному развитию, в ряде случаев удается добиться частичной регрессии ограниченного участка кишечной метаплазии. В одном из немногих рандомизированных исследований 68 пациентов с ПБ, получавших в течение 24 мес омепразол в дозе 40 мг (1-я группа) и ранитидин 150 мг (2-я группа) дважды в сутки, установлена небольшая, но статистически достоверная регрессия сегмента метаплазии. Уменьшение длины сегмента и его площади на 8% были зарегистрированы только в 1-й группе пациентов, получавших

омепразол. Никаких изменений при приеме ранитидина отмечено не было [45].

Предотвращение прогрессирования метапластических изменений и неоплазии у пациентов с ПБ остается сложной и недостаточно изученной проблемой. В двух исследованиях было показано, что у 230 и 80 пациентов с ГЭРБ, получавших длительную терапию омепразолом в различных суточных дозах (от 20 до 80 мг), в процессе динамического наблюдения (в среднем 6,9 года) в 12 и 14,5% случаев соответственно были обнаружены метапластические изменения в дистальном отделе пищевода, характерные для ПБ [46, 47]. С другой стороны, результаты наблюдения за 350 пациентами с ПБ в среднем в течение 4,7 года показали, что риск диспластических изменений был в 5,6 раза выше у тех, кто не получал регулярную терапию ИПП (на протяжении как минимум 2 лет) в течение всего срока наблюдения [48]. Результаты работ в этой области в целом свидетельствуют о том, что терапия ИПП не может во всех случаях предотвратить метапластические и диспластические изменения в дистальном отделе пищевода у пациентов с ГЭРБ. Необходимы дальнейшие исследования в этой области, совершенствование механизмов регистрации мельчайших структурных изменений в слизистой оболочке, которое возможно при использовании новых оптических эндоскопических методик.

В случае неэффективности медикаментозной терапии, а также при выявлении диспластических изменений слизистой оболочки возможно применение хирургических и эндоскопических методик лечения. Ретроспективный анализ результатов хирургических операций — фундопликаций — не показал значимых преимуществ этой методики по сравнению с лекарственной терапией ИПП. Фундопликация не предотвращает ни появления ПБ у пациентов с ГЭРБ, ни его прогрессирования в АП [49]. Эндоскопические методики абляции и резекции метапластических и диспластических изменений у пациентов с ПБ являются альтернативой хирургической резекции, имеющей высокий риск развития осложнений **(рис. 11)** [50, 51].

Эндоскопическое лечение должно сопровождаться адекватной антисекреторной терапией ИПП для обеспечения эффективного заживления дефектов слизистой оболочки в области удаленных очагов метаплазии или дисплазии и создания условий для появления в этих зонах многослойного плоского эпителия пищевода. Несмотря на высокую эффективность и относительную безопасность аргоноплазменной и электрокоагуляции, а также лазерной деструкции, эти методики абляции не всегда приводят к гистологической эрадикации кишечной метаплазии и не могут в 100% случаев предупредить последующее развитие диспластических изменений [52].

Алгоритм ведения пациентов с ПБ при наличии дисплазии эпителия определен в рекомендациях Европейского общества гастроинтестинальной эндоскопии. Основные положения алгоритма:

— профилактическая эндоскопическая терапия, такая как проведения абляции в случае наличия у пациента ПБ без дисплазии, не должна выполняться (ввиду крайне низкого риска развития аденокарциномы при отсутствии диспластических изменений);

— диагноз дисплазии эпителия любой степени в ПБ, включая наличие морфологических изменений, подозрительных или неопределенных в отношении дисплазии (indefinite for dysplasia), требует подтверждения вторым морфологом, имеющим достаточный опыт в данной области (морфолог-эксперт);

— пациенты с видимыми при эндоскопическом исследовании патологическими участками слизистой оболочки, подтвержденными при биопсии как дисплазия или ранний рак, должны быть направлены в экспертный центр для проведения дальнейшей диагностики и лечения;

— пациенты с дисплазией высокой степени, подтвержденной вторым экспертом-морфологом, должны быть направлены в экспертный центр для уточняющей диагностики с использованием техники с высокими разрешающими возможностями;

— все видимые при эндоскопическом исследовании патологические участки должны быть удалены с помощью эндоскопических методик для получения материала для морфологического исследования и последующего стадирования;

— после эндоскопического удаления патологических образований, имеющих различную степень дисплазии или неоплазии, должны быть подвергнуты дополнительному эндоскопическому лечению по удалению оставшегося сегмента цилиндроклеточной метаплазии с использованием методик абляции (в европейских центрах предпочтительнее использовать радиочастотную абляцию).

Агрессивное течение опухолей пищевода, неудовлетворительные результаты лечения диктуют необходимость поиска и исследования новых возможностей предупреждения развития опухолевого процесса, эффективной эндоскопической диагностики предопухолевой патологии, выбора правильного терапевтического подхода к лечению такой патологии. Профилактика и ранняя диагностика АП предполагают своевременное выявление и адекватное лечение ПБ — заболевания с предопухолевым потенциалом, являющегося одним из наиболее серьезных осложнений ГЭРБ.

а

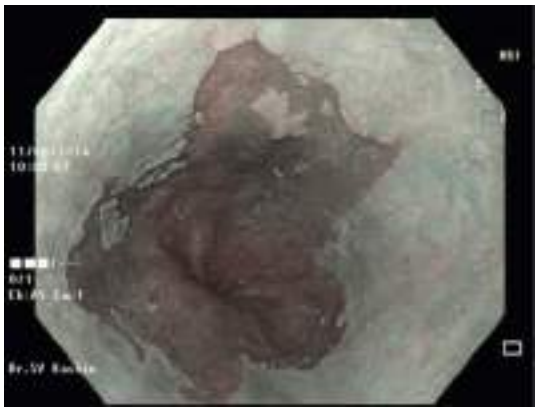

б

в

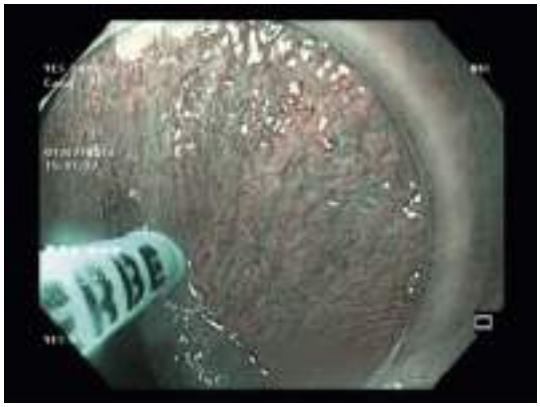

г

д

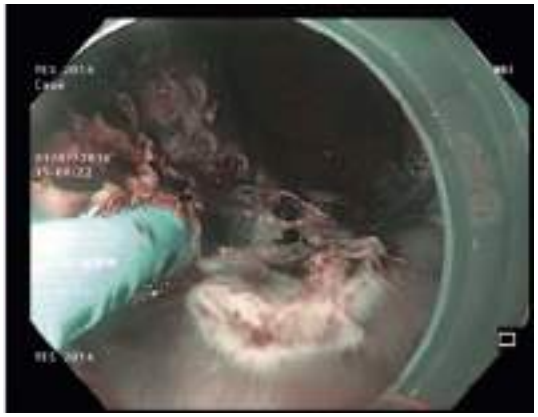

е

Рис. 11. **Этапы проведения эндоскопической аргоноплазменной абляции сегмента пищевода Баррета с обнаруженной и подтвержденной экспертом-морфологом дисплазией низкой степени без видимого патологического участка.**

а, б — диагностика пищевода Баррета при осмотре в стандартном белом световом режиме и с использованием узкоспектрального режима (NBI); в—е — этапы выполнения гибридной аргоноплазменной абляции с использованием нового инструмента ЭРБЕ (Германия), первую в России операцию выполняет д-р Торстен Бейна (Дюссельдорф, Германия).

ж

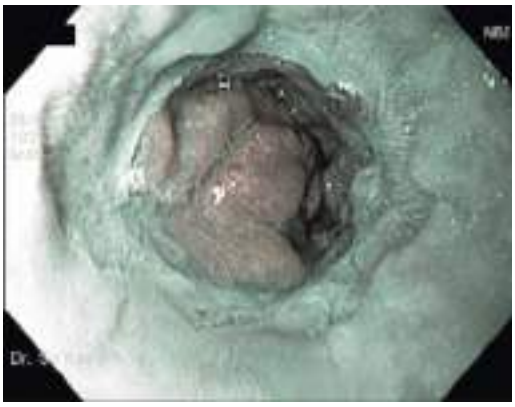

з

и

Рис. 11 (продолжение). **Этапы проведения эндоскопической аргоноплазменной абляции сегмента пищевода Баррета с обнаруженной и подтвержденной экспертом-морфологом дисплазией низкой степени без видимого патологического участка.**

ж — результат эндоскопической аргоноплазменной абляции (сегмент цилиндроклеточной метаплазии подвергнут аргоноплазменной деструкции); з, и — результат полного восстановления плоского эпителия дистального отдела пищевода в зоне абляции цилиндроклеточной метаплазии (контрольное исследование выполнено через 2 мес на фоне проведения антисекреторной терапии эзомепразолом 40 мг в сутки).

Заключение

В настоящее время заболеваемость АП не является столь высокой по сравнению с другими опухолями пищеварительного тракта, однако перспективы ее роста параллельно с ростом частоты ГЭРБ и ПБ очевидны [28].

Таким образом, необходимость своевременного выявления ПБ служит значимым и достаточным обоснованием для проведения эндоскопического исследования верхних отделов желудочно-кишечного тракта у всех больных с хронической изжогой. Динамические наблюдения за пациентами с ПБ показывают, что развитие аденокарциномы проходит через длительный многоступенчатый патологический процесс, что дает возможность использовать все современные методики скрининга и лечения ГЭРБ и ПБ с целью предотвращения развития АП. Новые оптические эндоскопические методики позволяют подготовленному специалисту проводить своевременную диагностику мельчайших структурных изменений слизистой оболочки дистального отдела пищевода, повышают эффективность динамического наблюдения за пациентами с ПБ. Ингибиторы протонной помпы являются «золотым стандартом» для лечения ГЭРБ и ее осложнений, так как они безопасны при длительном непрерывном приеме и превосходят все известные сегодня лекарственные препараты, которые могут назначаться для терапии этого заболевания. Перспективным методом хемопревенции рака у больных ПБ может стать применение нестероидных противовоспалительных препаратов. Внедрение в широкую клиническую практику современных эндоскопических методик удаления патологических участков слизистой оболочки дистального отдела пищевода и проведение гибридной аргоноплазменной абляции сегмента цилиндроклеточной метаплазии и дисплазии дистального отдела пищевода позволит в будущем существенно снизить риск развития АП.

Авторы заявляют об отсутствии конфликта интересов.

ЛИТЕРАТУРА/REFERENCES

1. Powell J, McConkey CC. The rising trend in oesophageal adenocarcinoma and gastric cardia. *European Journal of Cancer Prevention*.1992;1:265-269. https://doi.org/10.1097/00008469-199204000-00008
2. Devesa SS, Blot WJ, Fraumeni JF. Changing patterns in the incidence of oesophageal and gastric carcinoma in the United States. *Cancer*. 1998;83(10):2049-2053. https://doi.org/10.1002/(sici)1097-0142(19981115)83:10<2049::aid-cncr1>3.0.co;2-2
3. Pohl H, Welch HG. The role of overdiagnosis and reclassification incidence. *Journal of the National Cancer Institute*. 2005;97(2):142-146. https://doi.org/10.1093/jnci/dji181
4. Аксель Е.М., Давыдов М.И., Ушакова Т.И. Злокачественные новообразования желудочно-кишечного тракта: основные статистические показатели и тенденции. *Современная онкология*. 2001;3(4). [Aksel' EM, Davydov MI, Ushakova TI. Zlokachestvennye novoobrazovaniya zheludochno-kishechnogo trakta: osnovnye statisticheskie pokazateli i tendentsii. *Sovremennaya onkologiya*. 2001;3(4). (In Russ.)].
5. Spechler SJ. Carcinogenesis at the gastroesophageal junction: free radicals at the frontier. *Gastroenterology*. 2002;122(5):1518-1520. https://doi.org/10.1053/gast.2002.33368
6. Moons LMG, Kusters JG, van Delft J. A pro-inflammatory IL-10/1L-12 gene profile is associated with an increased risk for developing Barrett's esophagus (abstract). *Gastroenterology*. 2006;130(4)(suppl 2):A76.
7. Bhat S, Coleman HG , Yousef F, Johnston BT, McManus DT, Gavin AT, Murray LJ. Risk of malignant progression in Barrett's esophagus patients: results from a large population-based study. *JNCI Journal of the National Cancer Institute*. 2011;103(13):1049-1057. https://doi.org/10.1093/jnci/djr203
8. Verbeek RE, van Oijen MG, ten Kate FJ, Vleggaar FP, Schipper ME, Casparie MK, van Baal JW, Siersema PD. Surveillance and follow-up strategies in patients with high-grade dysplasia in Barrett's esophagus: a Dutch population-based study. *The American Journal of Gastroenterology*. 2012;107(4):534-542. https://doi.org/10.1038/ajg.2011.459
9. Hvid-Jensen F, Pedersen L, Drewes AM, Sørensen HT, Funch-Jensen P. Incidence of adenocarcinoma among patients with Barrett's esophagus. *New England Journal of Medicine*. 2011;365(15):1375-1383. https://doi.org/10.1056/nejmoa1103042
10. Yousef F., Cardwell C., Cantwell M., Galway K, Johnston BT, Murray L. The Incidence of Esophageal Cancer and High-Grade Dysplasia in Barrett's Esophagus: A Systematic Review and Meta-Analysis. *American Journal of Epidemiology*. 2008;168(3):237-249. https://doi.org/10.1093/aje/kwn121
11. Gatenby PA, Caygill CP, Ramus JR, Charlett A, Watson A. Barrett's columnar-lined oesophagus: demographic and lifestyle associations and adenocarcinoma risk. *Digestive Diseases and Sciences*. 2008;53(5):1175-1185. https://doi.org/10.1007/s10620-007-0023-y
12. Sampliner RE, Practice Parameters Committee of the American College of Gastroenterology. Updated guidelines for the diagnosis, surveillance, and therapy of Barrett's esophagus. *The American Journal of Gastroenterology* . 2002;97(8):1888-1895. https://doi.org/10.1111/j.1572-0241.2002.05910.x
13. Weusten B, Bisschops R, Coron E, Dinis-Ribeiro M, Dumonceau JM, Esteban JM, Hassan C, Pech O, Repici A, Bergman J, di Pietro M. Endoscopic management of Barrett's esophagus: European Society of Gastrointestinal Endoscopy (ESGE) Position Statement. *Endoscopy*. 2017;49(2):191-198. https://doi.org/10.1055/s-0042-122140
14. Giuli R, Siewert JR, Couturier D, Scarpignato C. *Barrett's Esophagus*. John Libbey Eurotext. Paris; 2003:1-4.
15. Weusten B, Bisschops R, Coron E, Dinis-Ribeiro M, Dumonceau JM, Esteban JM, Hassan C, Pech O, Repici A, Bergman J, di Pietro M. Endoscopic management of Barrett's esophagus: European Society of Gastrointestinal Endoscopy (ESGE) Position Statement. *Endoscopy*. 2017;49(2):191-198. https://doi.org/10.1055/s-0042-122140
16. Ивашкин В.Т., Маев И.В., Трухманов А.С., Соколов В.В., Пирогов С.С., Зайратьянц О.В., Шептулин А.А., Лапина Т.Л., Зайратьянц Г.О., Кайбышева В.О. Профильная комиссия РГА по специальности «Гастроэнтерология» Министерства здравоохранения Российской Федерации. Российская гастроэнтерологическая ассоциация. Пищевод Баррета. Клинические рекомендации. Москва — 2014. Ссылка активна на 10.11.2017. [Ivashkin VT, Maev IV, Trukhmanov AS, Sokolov VV, PirogovSS, Zairat'yants OV, Sheptulin AA, Lapina TL, Zairat'yants GO, Kaibysheva VO. Profil'naya komissiya RGA po spetsial'nosti «Gastroenterologiya» Ministerstva zdravookhraneniya Rossiiskoi Federatsii.Rossiiskaya gastroenterologicheskaya assotsiatsiya. Pishchevod Barreta. Klinicheskie rekomendatsii. M: 2014. Accessed: November 11, 2017. (In Russ.)]. http://www.gastroscan.ru/literature/authors/8444
17. Калинин А.В. Гастроэзофагеальная рефлюксная болезнь: диагностика, терапия, профилактика. *Фарматека*. 2003;7:45-55. [Kalinin AV. Gastroezofageal'naya reflyuksnaya bolezn': diagnostika, terapiya, profilaktika. *Farmateka*. 2003;7:45-55. (In Russ.)].
18. Locke GRIII, Talley NJ, Fett SL, Zinsmeister AR, Melton LJ. Prevalence and clinical spectrum of gastroesophageal reflux: a population based study in Olmsted County, Minnesota. *Gastroenterology*. 1997;112(5):1448-1456. https://doi.org/10.1016/s0016-5085(97)70025-8
19. Cameron AJ, Zinsmeister AR, Ballard DJ, Carney JA. Prevalence of columnar lined Barrett's esophagus. Comparison of population based clinical and autopsy findings. *Gastroenterology*. 1990;99(4):918-922. https://doi.org/10.1016/0016-5085(90)90607-3
20. Connor MJ, Weston AP, Mayo MS, Sharma P. The prevalence of Barrett's esophagus and erosive esophagitis in patients undergoing upper endoscopy for dyspepsia in a VA population. *Digestive Diseases and Sciences*. 2004;49(6):920-924. https://doi.org/10.1023/b:ddas.0000034549.55326.67
21. Toruner M, Soykan I, Ensari A, Kuzu I, Yurdaydin C, Ozden A. Barrett's esophagus: prevalence and its relationship with dyspeptic symptoms. *Journal of Gastroenterology and Hepatology*. 2004;19(5):535-540. https://doi.org/10.1111/j.1440-1746.2003.03342.x
22. Rex DK, Cummings OW, ShawM, Cumings MD, Wong RK, Vasudeva RS, Dunne D, Rahmani EY, Helper DJ. Screening for Barrett's esophagus in colonoscopy patients with and without heartburn. *Gastroenterology*. 2003;125(6):1670-1677. https://doi.org/10.1053/j.gastro.2003.09.030
23. Gerson LB, Shetler K, Triadafilopoulos G. Prevalence of Barrett's esophagus in asymptomatic individuals. *Gatroenterology*. 2002;123(2):461-467. https://doi.org/10.1053/gast.2002.34748
24. Azuma N, Endo T, Arimura, Motoya S, Itoh F, Hinoda Y, Irimura T, Hosokawa M, Imai K. Prevalence of Barrett's esophagus and expression of mucin antigens detected by a panel of monoclonal antibodies in Barrett's esophagus and esophageal adenocarcinoma in Japan. *Journal of Gastroenterology*. 2000;35(8):583-592. https://doi.org/10.1007/s005350070057
25. Lee JI, Park H, Jung HY, Rhee PL, Song CW, Choi MG. Prevalence of Barrett's esophagus in an urban Korean population: a multicenter study. *Journal of Gastroenterology*. 2003;38(1):23-27. https://doi.org/10.1007/s005350300002
26. Ивашкин В.Т., Шептулин А.А., Трухманов А.С., Склянская О.А., Гурвич Р.Н., Коньков М.Ю. Рекомендации по об-

следованию и лечению больных гастроэзофагеальной рефлюксной болезнью (пособие для врачей). Москва - 2001. Ссылка активна на 10.11.2017. [Ivashkin VT, Sheptulin AA, Trukhmanov AS, Sklyanskaya OA, Gurvich RN, Kon'kov MYu. Rekomendatsii po obsledovaniyu i lecheniyu bol'nykh gastroezofageal'noi reflyuksnoi bolezn'yu (posobie dlya vrachei). M: 2001. Accessed: November 11, 2017. (In Russ.)]. https://www.gastroscan.ru/literature/authors/1489

27. Hirota WK, Loughney TM, Lazas DJ, Corinne L. Maydonovitch CL, Rholl V, Wong Roy KH. Specialized intestinal metaplasia, dysplasia and cancer of the esophagus and esophagogastric junction: prevalence and clinical data. *Gastroenterology*. 1999;116(2):227-285. https://doi.org/10.1016/s0016-5085(99)70123-x
28. Lambert R, Hainaut P, Parkin DM. Premalignant lesions of the esophagogastric mucosa. *Seminars in Oncology*. 2004;31(4):498-512. https://doi.org/10.1053/j.seminoncol.2004.04.017
29. Brittan M, Wright NA. Gastrointestinal stem cells. *The Journal of Pathology*. 2002;197(4):492-509. https://doi.org/10.1002/path.1155
30. Wallner B, Sylvan A, Janunger KG, Bozoky B, Stenling R. Immunohistochemical markers for Barrett's esophagus and associations to esophageal Z-line appearance. *Scandinavian Journal of Gastroenterology*. 2001;36(9):910-915. https://doi.org/10.1080/003655201750305404
31. Takubo K, Honma N, Arai T. Multilayered epithelium in Barrett's esophagus. *The American Journal of Surgical Pathology*. 2001;25(11):1460. https://doi.org/10.1097/00000478-200111000-00019
32. Takubo K, Arai T, Sawabe M, Arai T, Iwakiri K, Mafune K. Structures of the normal esophagus and Barrett's esophagus. *Esophagus*. 2003;1(1):37-47. https://doi.org/10.1007/s10388-003-0004-y
33. Moriya A, Grant J, Mowat C, Williams C, Carswell A, Preston T, Anderson S, Iijima K, McColl KE. In vitro studies indicate that acid catalysed generation of N-nitrosocompounds from dietary nitrate will be maximal at the gastro-oesophageal junction and cardia. *Scandinavian Journal of Gastroenterology*. 2002;37(3):253-261. https://doi.org/10.1080/003655202317284147
34. Кашин С.В., Иваников И.О. Пищевод Баррета: принципы эндоскопической диагностики и медикаментозной терапии. Российский журнал гастроэнтерологии, гепатологии, колопроктологии. 2006;16(6):73. [Kashin SV, Ivanikov IO. Barret's esophagus: principles of endoscopic diagnostics and pharmaceutical therapy. *The Russian Journal of Gastroenterology, Hepatology, Coloproctology*. 2006;16(6):73. (In Russ.)].
35. Lambert R, Sharma P. Paris Workshop on Columnar Metaplasia. *Endoscopy*. 2005;37(9):879-920. https://doi.org/10.1055/s-2005-870305
36. Wallner B, Sylvan A, Janunger KG. Endoscopic assessment of the «Z-line» (squamocolumnar junction) appearance: Reproducibility of the ZAP classification among endoscopists. *Gastrointestinal endoscopy*. 2002;55(1):65-69. https://doi.org/10.1067/mge.2002.119876
37. Sharma P, Dent J, Armstrong D, Bergman JJ, Gossner L, Hoshihara Y, Jankowski JA, Junghard O, Lundell L, Tytgat GN, Vieth M. The development and validation of an endoscopic grading system for Barrett's esophagus: The Prague C & M criteria. *Gastroenterology*. 2006;131(5):1392-1399. https://doi.org/10.1053/j.gastro.2006.08.032
38. Василенко В.Х., Гребенев А.Л. *Грыжи пищеводного отверстия диафрагмы*. М.: Издательство Медицина;1978:59-68. [Vasilenko V.Kh., Grebenev A.L. *Gryzhi pishchevodnogo otverstiya diafragmy*. M.: Meditsina; 1978:59-68. (In Russ.)].
39. Montgomery EA, Voltaggio L. *Biopsy interpretation of the gastrointestinal tract mucosa*. Volume 2: Neoplastic, 2nd ed. LIPPINCOTT WILLIAMS & WILKINS; 2012.
40. Ragunath K, Krasner N, Raman VS, Haqqani MT, Cheung WY. A Randomized, Prospective Cross-Over Trial Comparing Methylene Blue-Directed Biopsy and Conventional Random Biopsy for Detecting Intestinal Metaplasia and Dysplasia in Barrett's Esophagus. *Endoscopy*. 2003;35(12):998-1003. https://doi.org/10.1055/s-2003-44599
41. Kashin S, Nadezhin A, Agamov A. High-magnification endoscopy improves detection of specialized intestinal metaplasia in patients with GERD. Abstracts 13th UEGW. *Gut*. 2005(Suppl.7);54.
42. Kashin S, Nadezhin A, Agamov A. Narrow Band Imaging (NBI) vs High-Magnification Chromoendoscopy(HMC) in Detection and Endoscopic Surveillance of Barrett's Esophagus (BE). Abstracts 14th UEGW. *Gut*. 2006;38(Suppl.II.):A33.
43. Kashin S, Zakrevskaya E, Ivanikov I, Nadezhin A, Pavlov A. Types of Mucosal Patterns in Barrett's Esophagus (BE): Correlation Between High-Magnification Endoscopy (HME) with Narrow Band Imaging (NBI) and Histology. *Gastrointestinal Endoscopy*. 2009;69(5):AB368. https://doi.org/10.1016/j.gie.2009.03.1099
44. Van Pinxteren B, Numans ME, Bonis PA, Lau J. Short-term treatment with proton pump inhibitors, H2-receptor antagonists and prokinetics for gastro-oesophageal reflux disease-like symptoms and endoscopy negative reflux disease. *Cochrane Database of Systematic Reviews*. 2006. https://doi.org/10.1002/14651858.cd002095.pub2
45. Peters FT, Ganesh S, Kuipers EJ, Sluiter WJ, Klinkenberg-Knol EC, Lamers CB, Kleibeuker JH. Endoscopic regression of Barrett's esophagus during omeprazole treatment: a randomised doble blind study. *Gut*. 1999;45(4):489-494. https://doi.org/10.1136/gut.45.4.489
46. Klinkenberg-Knol EC, Nelis F, Dent J, Nelis F, Dent J, Snel P, Mitchell B, Prichard P, Lloyd D, Havu N, Frame MH, Romàn J, Walan A. Long-term omeprazole treatment in resistant gastroesophageal reflux disease: efficacy, safety and influence on gastric mucosa. *Gastroenterology*. 2000;118(4):661-669. https://doi.org/10.1016/s0016-5085(00)70135-1
47. Wetscher GJ, Gadenstaetter M, Klingler PJ, Weiss H, Obrist P, Wykypiel H, Klaus A, Profanter C. Efficacy of medical therapy and antireflux surgery to prevent Barrett's metaplasia in patients with gastroesophageal reflux disease. *Annals of Surgery*. 2001;234(5):627-632. https://doi.org/10.1097/00000658-200111000-00007
48. Hillman LC, Chiragakis L, Shadbolt B, Kaye GL, Clarke AC. Proton-pump inhibitor therapy and the development of dysplasia in patients with Barrett's esophagus. *The Medical Journal of Australia*. 2004;180(8):387-391.
49. Sagar PM, Ackroyd R, Hosie KB, Patterson JE, Stoddard CJ, Kingsnorth AN. Regression and progression of Barrett's esophagus after antireflux surgery. *British Journal of Surgery*. 1995;82(6):806-810. https://doi.org/10.1002/bjs.1800820628
50. Seewald S, Akaraviputh T, Seitz U, Brand B, Groth S, Mendoza G, He X, Thonke F, Stolte M, Schroeder S, Soehendra N. Circumferential EMR and complete removal of Barrett's epithelium: a new approach to management of Barrett's esophagus containing high-grade intraepithelial neoplasia and intramucosal carcinoma. *Gastrointestinal Endoscopy*. 2003;57(7):854-859. https://doi.org/10.1016/s0016-5107(03)70020-0
51. Soehendra N, Seewald S, Groth S, Omar S, Seitz U, Zhong Y, de Weerth A, Thonke F, Schroeder S. Use of modified multiband ligator facilitates circumferential EMR in Barrett's esophagus. *Gastrointestinal Endoscopy*. 2006;63(6):847-852. https://doi.org/10.1016/j.gie.2005.06.052
52. Deviere J. Thermal Endoscopic Therapy of Barrett's esophagus. In: Sharma P, Sampliner R, eds. *Barrett's esophagus and Esophageal Adenocarcinoma*. Blackwell Publishing; 2006:188-195. https://doi.org/10.1002/9780470987513.ch19

Поступила 19.10.2017

https://doi.org/10.17116/dokgastro20176420-24

Проблемы распространения, патогенеза, диагностики и лечения хронического гастрита и язвенной болезни, ассоциированных с инфекцией *Helicobacter pylori*

Р.С. ГАБИБОВ, Р.А. ДАДАМОВ*, Т.С. АХМЕДОВ

ООО «Акрополь», Махачкала, Россия

Цель работы — проанализировать источники литературы по проблеме распространения, патогенеза, диагностики и лечения хронического гастрита и язвенной болезни, ассоциированных с инфекцией *Helicobacter pylori*. **Материал и методы.** Изучение баз данных научных публикаций, нормативно-правовых документов и статистических данных России и других стран. **Результаты.** Результаты анализа имеющихся данных по проблеме распространения, патогенеза, диагностики и лечения хронического гастрита и язвенной болезни показали актуальность изучения данной инфекции, а также необходимость повышения эффективности антихеликобактерной терапии, а именно поиск путей контроля воспалительного ответа слизистых оболочек внутренней среды организма человека вместе с эрадикацией *H. pylori*. Поскольку существуют данные, что *H. pylori* может приобретать резистентность к антибактериальным препаратам, то на данный момент необходима разработка стратегии, чтобы остановить этот процесс, а также найти альтернативные методы лечения для случаев заболеваний с резистентностью к эрадикационной терапии. Остается открытым вопрос целесообразности назначения и выбора оптимальной схемы антихеликобактерной терапии взрослых с бессимптомным течением заболевания, а также детей, проживающих в семьях с больными хеликобактериозом. Терапия инфекции *H. pylori* мало оптимизирована, в подавляющем большинстве случаев назначается эмпирическим путем и дает худшие результаты по сравнению с терапией других более частых инфекционных заболеваний. **Заключение.** Обзор литературы показал, что борьба с инфекцией, вызванной *H. pylori*, на сегодняшний день признана глобальной проблемой, и ее решение позволит предотвратить развитие осложнений, связанных с этой инфекцией.

Ключевые слова: хронический, гастрит, язвенная болезнь, инфекция, Helicobacter pylori.

The problems pertaining to the prevalence, pathogenesis, diagnostics, and treatment of chronic gastritis and ulcer disease associated with *Helicobacter pylori* infection

R.S. GABIBOV, R.A. DADAMOV*, T.S. AKHMEDOV

«Acropolis» Ltd., Makhachkala, Russia

Aim. The objective of the present study was to analyze the literature sources containing the information about the prevalence, pathogenesis, diagnostics, and treatment of chronic gastritis and ulcer disease associated with *Helicobacter pylori* infection. **Materials and methods.** We have undertaken the analysis of the databases derived from the results of the scientific publications, normative legal documents, and statistical materials containing the information of iterest released in Russia and other countries. **Results.** The analysis of the available data about the prevalence, pathogenesis, diagnostics, and treatment of chronic gastritis and ulcer disease has demonstrated the special relevance of studying the pathology in question as well as the necessity of the improvement of the effectiveness of anti-*Helicobacter pylori* therapy with the emphasis on the development of methods for the evaluation of the inflammatory responce of the mucous membranes of different human visceral organs and the simultaneous eradication of the pathogenic agent. Taking into consideration the available data on the ability of *H. pylori* to acquire resistance to antimicrobial pharmaceuticals, it is of primary importance to develop the strategy needed to arrest this process and find out the alternative approaches to the implementation of eradication therapy. It remains to estimate the clinical feasibility of the choice and prescription of the optimal scheme of anti-Helicobacter pylori therapy for both the adult patients presenting with the asymptomatic desease and the children living in the families with patients suffering from the *Helicobacter pylori* infection. The effectiveness of the treatment of the *H. pylori* infection remaining rather low, the overwhelming majority of the patients have to receive the empirical therapy that fails to produce as satisfactory results as the treatment of other, more frequent, infectious diseases. **Conclusion.** The present review of the literature has demonstrated that the management of infections caused by *H. pylori* thus far remains an unresolved global problem and its solution depends in the first place on the possibility to prevent the potential complications of this disease.

Keywords: chronic gastritis, ulcer disease, infection, Helicobacter pylori.

Проблема распространения, патогенеза, диагностики и лечения хронического гастрита и язвенной болезни остается ведущей в современной практической медицине, что связано со многими причинами.

Средняя распространенность *Helicobacter pylori* по всему миру составляет около 50% с наиболее высоким уровнем распространения в развивающихся странах (80—90%) и более низким уровнем в Западной Европе (30—50%), Северной Америке (30—40%) и Австралии (20%). Важно, что большинство случаев этих заболеваний этиологически связано с инфицированием *H. pylori*. Однако, как указано в литера-

© Коллектив авторов, 2017

*e-mail: renatdoctormp-3@mail.ru

турных источниках, несмотря на то что значительная часть населения планеты инфицирована этой бактерией, у большинства зараженных людей не проявляются какие-либо симптомы, свидетельствующие о заболевании [1].

Кроме этого, сохраняется неопределенность в вопросе персистенции *H. pylori* и в отношении путей передачи микроорганизма в человеческой популяции. Сообщается, что основным резервуаром *H. pylori* является желудок, однако в последнее время появилось и другое предположение, что одним из природных резервуаров этой инфекции может быть именно ротовая полость.

В зарубежной и отечественной литературе существуют единичные данные об инфицированности *H. pylori* членов семей, проживающих вместе с больными хроническим гастритом или язвенной болезнью, которые могли бы быть потенциальными источниками данной инфекции. При анализе результатов большинства исследований остается неясной роль членов семьи в распространении инфекции и реинфекции больных после лечения. Исследователи сообщают, что на основании разрешения этих проблем в дальнейшем возможно создание стратегии профилактики заболеваний желудочно-кишечного тракта, решение вопросов превентивного лечения членов семей больных, научное обоснование отбора контингентов для вакцинации при этой инфекции.

Вместе с этим существуют данные, согласно которым длительная персистенция *H. pylori* в пилорическом отделе желудка сопровождается общим системным воздействием большого количества биологически активных субстанций (токсины, цитокины, лейкотриены, простагландины) на организм человека, а также с развитием аутоиммунных реакций. Вероятно, *H. pylori* может в определенной степени усиливать развитие атеросклероза и его основных проявлений (ишемическая болезнь сердца, ишемический инсульт), быть причиной функциональной патологии сосудов (синдром Рейно), системной патологии соединительной ткани (аутоиммунный тиреоидит, склеродермия, ревматоидный артрит), кожных заболеваний (хроническая крапивница, розовые угри). Заслуживают внимания и исследования, свидетельствующие о роли данного микроорганизма в возникновении хронического панкреатита. Такая связь возможна, поскольку *H. pylori* изменяет функцию желудка, а поджелудочная железа имеет тесную анатомо-физиологическую взаимосвязь с данным органом [1, 2]. Таким образом, у лиц, инфицированных *H. pylori*, даже при бессимптомном носительстве отмечаются функциональные нарушения не только желудка, но и поджелудочной железы.

Итак, ведущие мировые специалисты, которые изучают данную проблему, придерживаются различных, нередко противоположных взглядов в отношении роли инфекции *H. pylori* в возникновении хронического гастрита и язвенной болезни. Тем не менее патогенетическая роль инфекции *H. pylori* в развитии хронического гастрита и язвенной болезни в настоящее время является общепризнанной [1, 2].

В литературных источниках указано, что штаммовая гетерогенность, которая характерна для данной бактерии, свидетельствует о том, что каждый инфицированный *H. pylori* индивид является носителем уникального штамма, а также о том, что эта уникальность является патогенетической предпосылкой не всегда успешной антихеликобактерной терапии.

Кроме этого, исследования течения кислотозависимых заболеваний, ассоциированных с различными штаммами *H. pylori*, проблем эффективной диагностики и дифференцированного лечения этой инфекции немногочисленны, фрагментарны и остаются до сих пор нерешенными.

Открытым остается вопрос подбора оптимальной неинвазивной методики диагностики инфекции *H. pylori*, которая могла бы служить для удаленного контроля за эрадикацией, учитывая возможность раннего реинфицирования в семьях. Так, на сегодняшний день общепринятым методом диагностики является такой неинвазивный метод контроля за эффективностью эрадикации, как дыхательный тест с меченой мочевиной. Однако, по данным ряда исследований, для удаленного контроля за эрадикацией целесообразным признается использование количественного мониторинга титров специфических антихеликобактерных антител класса *G*. При этом прием ингибиторов протонной помпы обусловливает ложноотрицательные результаты всех тестов, за исключением серологических, поэтому их прием надо прекращать не позднее чем за 2 нед перед обследованием.

Таким образом, актуальной на сегодня остается проблема роли инфекции *H. pylori* в патогенезе хронического гастрита и язвенной болезни, а также оптимальный дифференцированный подход к первичной диагностике, выявление клинических особенностей и эффективных методов лечения и профилактики заболеваний, ассоциированных с инфекцией *H. pylori*.

Вместе с этим важно отметить, что открытие *H. pylori* и научные доказательства ее ведущей роли в развитии большинства гастродуоденальных заболеваний кардинальным образом изменили подход к лечению хронического гастрита и язвенной болезни.

Так, современная терапия хеликобактер-ассоциированной гастродуоденальной патологии предусматривает эрадикацию *H. pylori*, что означает полное уничтожение вегетативных и кокковых форм бактерий *H. pylori* в желудке и двенадцатиперстной кишке человека, что в последующем способствует долгосрочной ремиссии хронического гастрита, язвенной болезни желудка и двенадцатиперстной кишки.

При этом известно, что среди существующих на данный момент форм хронического гастрита преобладает именно *H. pylori*-ассоциированный гастрит антрального отдела желудка, для лечения которого, согласно «Маастрихт — III» (2005 г.), в качестве первой линии рекомендована тройная схема эрадикации, включающая один из ингибиторов протонного насоса и два антибактериальных средства. Продолжительность лечения при этом составляет от 7 до 14 дней. При неудачной эрадикации препаратами первой линии предлагается терапия второй линии, включающая четыре препарата: ингибитор протонного насоса, висмута трикалия дицитрат, метронидазол и тетрациклин [3].

Приведенные данные стали основанием для широкого внедрения в клиническую практику антихеликобактерной терапии.

Однако ни одна из рекомендованных схем эрадикационной терапии не обеспечивает 100% эффекта. По данным некоторых авторов, хеликобактерная инфекция сохраняется у 25% пролеченных пациентов. Кроме этого, в последние годы наблюдается увеличение частоты неэффективного лечения хронического гастрита и язвенной болезни при использовании именно эрадикационной терапии [3, 4].

Существуют данные, что после получения первых результатов лечения пациентов этими препаратами эрадикационной линии некоторыми исследователями была поставлена под сомнение возможность полного выздоровления больных хроническим гастритом и язвенной болезнью после успешной эрадикации *H. pylori*. Было доказано, что устранение инфекции *H. pylori* не приводило к прекращению воспалительного ответа слизистой оболочки. В связи с этим авторы обратили внимание на то, что хроническое воспаление, а не инфекция, является основополагающим при формировании хронического гастрита, атрофии слизистой оболочки и возникновении ассоциированных заболеваний — карциномы и *Mucosa-associated lymphoid tissue* лимфомы (*MALT*) желудка [3, 4]. Были приведены доказательства, что решающее значение для формирования атрофического гастрита и малигнизации имеет именно возраст пациентов и время манифестации хронического гастрита и язвенной болезни. Указано, что чем раньше начинается заболевание и чем дольше удерживается воспаление слизистой оболочки, тем выше риск осложнений и онкологических заболеваний. Именно поэтому авторы заключили, что поиск путей контроля воспалительного ответа слизистой оболочки вместе с эрадикацией инфекции *H. pylori* является актуальной проблемой современной науки [3, 4]. На данный момент существуют данные, согласно которым инфекция cagA-позитивными штаммами *H. pylori* увеличивает риск рака желудка по сравнению со всей группой инфицированных (в отношении риска, обусловленного инфекцией *H. pylori*). Полиморфизм гена интерлейкина 1 (*IL-1*) сопровождается повышенным риском гипохлоргидрии (отношение шансов, или ОШ = 9,12) и рака желудка (ОШ=1,9). К потенциальным внешним и внутренним факторам, причастным к канцерогенезу рака желудка, относят отягощенный семейный анамнез, аутоиммунные реакции (*H. pylori* может быть пусковым фактором развития аутоиммунного гастрита у части больных пернициозной анемией), экспозицию к нитратам/нитритам/нитросоединениям (у больных сахарным диабетом 1-го типа), питание (соль, маринады, красное мясо) и курение, общие факторы (в частности, социально-экономический статус и географические особенности), фармакологические факторы (продолжительное угнетение кислотопродукции). Все эти данные свидетельствуют о том, что риск рака желудка предопределяют факторы вирулентности бактерий, генетические особенности организма хозяина и факторы окружающей среды.

Некоторые эксперты считают, что *H. pylori,* подобно другим бактериям, живущим в кишечнике человека, может быть полезной для организма. Однако, несмотря на существование ряда теорий, до сих пор не установлено, какую конкретную пользу приносят *H. pylori.*

На данный момент международные рекомендации (Маастрихт — I, 1996 г., Маастрихт — II, 2000 г., Маастрихт — III, 2005 г., Маастрихт — IV, 2010 г., Маастрихт — V, 2016 г.) посвящены совершенствованию эрадикации данной инфекции из организма указанных групп пациентов. В соответствии с вышеперечисленными рекомендациями, хронический гастрит, ассоциированный с *H. pylori*, является инфекционным заболеванием независимо от клинических проявлений и осложнений. Кроме этого, имеются данные, что часть больных хроническим гастритом формируют группу риска язвенной болезни.

Следует указать — несмотря на то что инфекция *H. pylori* представляет собой весьма распространенную и серьезную проблему, ее терапия мало оптимизирована, в подавляющем большинстве случаев назначается эмпирическим путем и дает худшие результаты по сравнению с лечением других более частых инфекционных заболеваний. Несмотря на то,

что бактерия *H. pylori* чувствительна к достаточно большому числу антибиотиков и антимикробных препаратов, в то же время сама инфекция *H. pylori* трудно поддается лечению. Эффективность многих часто рекомендуемых режимов терапии инфекции *H. pylori* в последнее время все чаще уменьшается в связи с постоянно возрастающей резистентностью бактерии ко многим антимикробным препаратам, особенно метронидазолу, кларитромицину и фторхинолонам. В частности, при рассмотрении лечения в итоговом документе Маастрихтского консенсуса-IV (2010 г.) отмечено, что с 1992 по 2010 г. в мире проведено 113 метаанализов, посвященных изучению эффективности различных схем лечения инфекции *H. pylori*. Именно данные этих метаанализов и стали основанием для пересмотра некоторых положений, касающихся схем эрадикации в регионах с различной чувствительностью инфекции к антибиотикам, в первую очередь — к кларитромицину (в России устойчивость к данному антибактериальному препарату составляет около 8—10%). Кроме этого, трудности лечения связаны с очень большим количеством бактерий *H. pylori* в желудке, создающим «эффект обсемененности», их способностью занимать разные ниши (внутриклеточно и в толстом слизистом слое желудка), высоким показателем частоты повторного инфицирования в развивающихся странах.

В то же время некоторые специалисты полагают, что из-за возможных проблем, которые могут появиться в результате приема антибиотиков, проводить эрадикацию *H. pylori* опасно, несмотря на вероятность получения успешного результата лечения [4, 5]. При этом другие специалисты считают, что некоторые формы гастритов, в частности *H. pylori*-ассоциированный атрофический гастрит, требует обязательной эрадикации *H. pylori* из организма пациента [5, 6].

Разработаны основные принципы терапии кислотозависимых заболеваний, главным из которых является коррекция кислотного продуцирования. Поскольку ряд кислотозависимых заболеваний часто ассоциируется с инфекцией *H. pylori*, которые имеют разный патогенный потенциал и, вероятно, неодинаково реагируют на лечебные средства, первоочередное назначение тройной или квадротерапии в данной категории больных остается открытым. В связи с этим при лечении хронических гастритов активно используются антисекреторные препараты для подавления секреции соляной кислоты в желудке и снижения кислотности желудочного сока, самыми эффективными средствами среди которых признаны ингибиторы протонной помпы. Дополнительно также назначаются обволакивающие средства [5—7].

Для терапии заболеваний желудочно-кишечного тракта, ассоциированных с инфекцией *H. Pylori,* применяют витаминные препараты: витамин U и B_5. Так, витамин U участвует в реакциях метилирования биогенных аминов и за счет этого снижает желудочную секрецию, а также обеспечивает обезболивающий эффект [6—8]. Пантотеновая кислота (витамин B_5) способствует заживлению слизистой оболочки желудочно-кишечного тракта и стимулирует перистальтику кишечника. Интересно, что избыток соляной кислоты в желудке часто возникает именно при недостатке в организме пантотеновой кислоты.

Существуют различные способы повышения эффективности эрадикации хеликобактерной инфекции, например повышение дозы ингибитора протонной помпы усиливает эффекты амоксициллина и кларитромицина, предотвращает появление резистентных штаммов *H. pylori*, позволяет преодолеть фенотип быстрых метаболизаторов с высокой активностью фермента CYP2C19 [8—10]. Однако увеличение дозы ингибиторов протонной помпы не уменьшает частоту осложнений язвенной болезни, а стоимость такой терапии возрастает. Другим способом является удлинение эрадикационной терапии. Однако при увеличении срока приема антибиотиков повышаются частота побочных эффектов и аллергических реакций, а также стоимость лечения, что может привести к снижению приверженности пациентов к лечению. Еще одним способом оптимизации эрадикации является правильный выбор ингибиторов протонной помпы. Однако из-за высокой стоимости оригинальные препараты часто не доступны для среднестатистического пациента.

Таким образом, терапия заболеваний желудочно-кишечного тракта (хронический гастрит и язвенная болезнь), ассоциированных с *H. pylori*, должна быть направлена не только на эрадикацию хеликобактериоза, но и на патогенетические механизмы хронизации процесса [8—10].

Не до конца выясненным остается вопрос целесообразности назначения и выбора оптимальной схемы эрадикационной терапии в семьях, где уже была диагностирована инфекция *H. pylori*. Также не разработаны четкие показания и противоречивыми остаются подходы относительно тактики лечения взрослых с бессимптомным течением заболевания, а также детей, проживающих в семьях с больными хеликобактериозом.

Много работ, посвященных изучению этого вопроса, содержат неоднозначную информацию. Это доказывает актуальность исследования инфицированности *H. pylori* и заболеваний желудочно-кишечного тракта.

Одним из важных направлений для последующих исследований ученые указывают определение

сдвигов в показателях микрофлоры, определяющие роль иммунопатологических нарушений и их взаимозависимость при хроническом гастрите и язвенной болезни, ассоциированными с *H. pylori*, обосновывая целесообразность их коррекции и поиска новых эффективных методов лечения.

В последнее время появились публикации о взаимосвязи хеликобактериоза с методами его эрадикации и нарушением биотических процессов в составе микрофлоры кишечника.

По мнению многих авторов, инфекция *H. pylori* может оказаться начальным звеном длительной патогенетической цепи, ведущей к развитию клинически выраженных нарушений биотических процессов в желудочно-кишечном тракте. Так, известно, что длительная персистенция инфекции *H. pylori* в организме, как правило, сопровождается возникновением хронических поверхностных (неатрофических антральных) гастритов и язвенной болезни двенадцатиперстной кишки с развитием местного иммунодефицита слизистой оболочки желудочно-кишечного тракта, разрушением микроэкологической структуры желудка и кишечника. Следует отметить, что при проведении эрадикационного лечения у большинства пациентов были зафиксированы сдвиги микробиоценоза толстого кишечника за счет угнетения количества нормальной кишечной палочки, бифидо- и лактобактерий, а также увеличение числа условно-патогенных микроорганизмов [8—10].

Итак, хеликобактериоз остается серьезной проблемой медицины, поскольку не выясненным до конца остается его роль и роль эрадикационной терапии в формировании дисбактериоза желудочно-кишечного тракта и всего организма. Также некоторые авторы указывают, что эрадикационная терапия не всегда приносит ожидаемый успех, вызывает токсический стресс организма.

В связи с вышеуказанным, ученые сообщают, что перспективным направлением современных исследований является изучение путей контроля инфекции *H. pylori*, предотвращение возникновения выраженной местной воспалительной реакции в желудке и кишечнике.

Кроме этого, в связи с возможностью формирования антибиотикорезистентности *H. pylori* необходима разработка стратегии для остановки этого процесса, а также поиск альтернативных методов лечения для случаев, когда лекарственная устойчивость все-таки развивается.

Существует мнение, что в дальнейшем необходима разработка вакцины для профилактики инфекции *H. pylori* в странах с большим числом носителей *H. pylori* и с доказанной связью инфекции *H. pylori* и рака желудка, а также в семьях, где уже было диагностировано заболевание желудочно-кишечного тракта, ассоциированное с этой инфекцией [10].

Выводы

Борьба с инфекцией, вызванной *H. pylori,* на сегодняшний день признана глобальной проблемой, и ее решение позволит предотвратить развитие осложнений. В ходе анализа имеющихся данных по проблеме распространения, патогенеза, диагностики и лечения хронического гастрита и язвенной болезни показаны актуальность изучения данной инфекции и необходимость повышения эффективности антихеликобактерной терапии, а именно — минимизация воспалительного ответа слизистых оболочек желудка и двенадцатиперстной кишки в комбинации с эрадикацией инфекции *H. pylori*.

ЛИТЕРАТУРА/REFERENCES

1. Blaser M. An Endangered Species in the Stomach. *Sci Am.* 2005;292(2):38-45. https://doi.org/10.1038/scientificamerican0205-38
2. Tytgat G. No Helicobacter pylori, no Helicobacter pylori-associated peptic ulcer disease. *Aliment Pharmacol Therap.* 2008;9:39-42. https://doi.org/10.1111/j.1365-2036.1995.tb00782.x
3. Naito S, Koga H, Yamaguchi A et al. Prevention of Recurrence With Epirubicin and Lactobacillus Casei After Transurethral Resection of Bladder Cancer. *J Urol.* 2008;179(2):485-490. https://doi.org/10.1016/j.juro.2007.09.031
4. Florent C, Audigier J, Boyer J et al. (1994). Efficacy and safety of lansoprazole in the treatment of gastric ulcer. *Eur J Gastroenterol Hepatol. 1994;* 6(12): 1135-1140. https://doi.org/10.1097/00042737-199412000-00012
5. Furuta T. Effect of genotypic differences in CYP2C19 on cure rates for Helicobacter pylori infection by triple therapy with a proton pump inhibitor, amoxicillin, and clarithromycin. *Clin Pharmacol Therap.* 2001;69(3):158-168. https://doi.org/10.1067/mcp.2001.113959
6. Konturek J, Konturek P, Karczewska E et al. Effects of eradication of Helicobacter pylori (Hp) on mucosal expression and intragastric release of proinflammatory cytokines in humans. *Gastroenterol.* 1998;114:A186. https://doi.org/10.1016/s0016-5085(98)80754-3
7. NIH Consensus Conference. Helicobacter pylori in peptic ulcer disease. NIH Consensus Development Panel on Helicobacter pylori in Peptic Ulcer Disease. *JAMA.* 1994;272(1):65-69. https://doi.org/10.1001/jama.272.1.65
8. Ohkusa T. Helicobacter pylori infection induces duodenitis and superficial duodenal ulcer in Mongolian gerbils. *Gut.* 2003;52(6):797-803. https://doi.org/10.1136/gut.52.6.797
9. Starzynska T, Malfertheiner P. Helicobacter and Digestive Malignancies. *Helicobacter.* 2006;11(s1):32-35. https://doi.org/10.1111/j.1478-405x.2006.00431.x
10. Olson J. Molecular Hydrogen as an Energy Source for Helicobacter pylori. *Science.* 2002;298(5599):1788-1790. https://doi.org/10.1126/science.1077123

Поступила 28.09.2017

https://doi.org/10.17116/dokgastro20176425-31

Печеночная энцефалопатия

Д.м.н. Е.Л. НИКОНОВ[1]*, к.м.н. В.А. АКСЕНОВ[2]

[1]ФГБОУ ВО «Российский национальный исследовательский медицинский университет им. Н.И. Пирогова», Москва, Россия; [2]Межрегиональное общество специалистов доказательной медицины, Оренбург, Россия

Печеночная энцефалопатия (ПЭ) — это потенциально обратимый синдром нарушения функций головного мозга у больных с прогрессирующей печеночной недостаточностью. Даже в самой мягкой форме ПЭ снижает качество жизни, обусловленное состоянием здоровья, и является фактором риска эпизодов тяжелой ПЭ. Механизмы, нарушающие функции головного мозга при печеночной недостаточности, до сих пор полностью не изучены, однако ясно, что они напрямую связаны с печеночной недостаточностью и нарушением обмена аммиака. Наиболее распространенные гипотезы патогенеза отражают роль нейротоксинов, нарушение нейротрансмиссии вследствие метаболических нарушений при печеночной недостаточности, изменение энергетического метаболизма мозга, аминокислотный дисбаланс, системный воспалительный ответ и нарушения проницаемости гематоэнцефалического барьера.

Ключевые слова: печеночная энцефалопатия.

Hepatic encephalopathy

E.L. NIKONOV[1]*, V.A. AKSENOV[2]

[1]N.I. Pirogov Russian National Research Medical University, Moscow, Russia; [2]Interregional Association of Evidence-Based Medicine, Orenburg, Russia

Hepatic encephalopathy (HE) is a potentially reversible syndrome of impaired brain function in the patients presenting with progressive hepatic failure. Even in its mildest form, hepatic encephalopathy deteriorates the health-related quality of life; moreover, it is a risk factor for the episodes of the severe clinical condition. The mechanisms responsible for the impairment of the brain function associated with liver failure are still not fully understood, although it is clear that they are directly related to hepatic insufficiency associated with the disturbances of ammonia metabolism. The most popular hypotheses of HE pathogenesis ascribe the leading role to neurotoxins, the disturbance of neurotransmission due to metabolic disorders related to hepatic insufficiency, the changes in brain energy metabolism, amino acid imbalance, the systemic inflammatory response, and impaired permeability of the blood-brain barrier.

Keywords: hepatic encephalopathy.

Печеночная энцефалопатия (ПЭ), или портосистемная энцефалопатия, — это потенциально обратимый синдром нарушения функций головного мозга у больных с прогрессирующей печеночной недостаточностью. Однако ПЭ не является единой категорией и может отражать клинические проявления обратимой метаболической энцефалопатии, атрофии головного мозга в результате гепатоцеребральной дистрофии, отека мозга, либо любую комбинацию этих состояний. Механизмы, нарушающие функции головного мозга при печеночной недостаточности, до сих пор полностью не изучены, однако ясно, что они напрямую связаны с печеночной недостаточностью и нарушением обмена аммиака. Если основное заболевание печени не поддается лечению, ПЭ ассоциируется с плохой выживаемостью и высоким риском рецидива [1, 2]. Даже в самой мягкой форме ПЭ снижает качество жизни, обусловленное состоянием здоровья, и является фактором риска эпизодов тяжелой ПЭ [3, 4].

Патогенез

Несмотря на более чем 100-летниюю историю исследований, патогенез ПЭ до сих пор не совсем ясен. В основном это связано с трудностями изучения головного мозга пациентов с ПЭ *in vivo*. Большинство опубликованных данных получены из экспериментальных моделей ПЭ, которые далеки от совершенства. Наиболее распространенные гипотезы патогенеза отражают роль нейротоксинов, нарушение нейротрансмиссии вследствие метаболических нарушений при печеночной недостаточности, изменение энергетического метаболизма мозга, аминокислотный дисбаланс, системный воспалительный ответ и нарушения проницаемости гематоэнцефалического барьера [5—7]. Различные гипоте-

© Е.Л. Никонов, В.А. Аксенов, 2017

*e-mail: NikonovEL@mos.ru

зы патогенеза ПЭ не являются взаимоисключающими. Вероятно, что многие из описанных нарушений могут воздействовать одновременно и в конечном итоге приводить к развитию ПЭ.

Нейротоксины. Наиболее изученным нейротоксином, связанным с ПЭ, является аммиак, который образуется главным образом в желудочно-кишечном тракте и по воротной вене поступает в печень. Здоровая печень обезвреживает поступающий в нее аммиак путем преобразования в глутамин, тем самым предотвращая его проникновение в системный кровоток. При прогрессирующих заболеваниях печени увеличение концентрации аммиака в крови происходит как вследствие нарушения его преобразования печенью в глутамин, так и в результате порто-системного шунтирования, при котором кровь, минуя печень, поступает в системный кровоток [3].

При повышении концентрации аммиака в крови он проникает через гематоэнцефалический барьер и оказывает нейротоксический эффект прежде всего на астроциты, наиболее многочисленные клетки головного мозга, тесно связанные с функционированием нейронов. Ключевым механизмом развития ПЭ является отек астроцитов вследствие гиперамониемии [8—11].

Избыток аммиака приводит к накоплению образующегося в астроцитах глутамина, что сопровождается увеличением внутриклеточной осмолярности и в больших концентрациях вызывает отек мозга [12].

Нарушение нейротрансмиссии. В патогенезе ПЭ важную роль играют нарушения функционирования нейротрансмиттеров коры головного мозга и их рецепторов. В экспериментальных моделях печеночной недостаточности изучались нарушения нескольких нейромедиаторных систем. В большинстве этих работ описаны изменения в ГАМКергической нейромедиаторной системе, допаминергических, серотонинергических и глутаматергических нейротрансмиттерных системах [13, 14]. В частности, роль ГАМКергических влияний в развитии ПЭ может быть связана с активацией бензодиазепиновых рецепторов головного мозга и связанным с этим увеличением синтеза нейростероидов [15].

Аминокислотный дисбаланс. Важную роль в патогенезе ПЭ играет аминокислотный дисбаланс в виде увеличения уровня ароматических аминокислот (тирозина, фенилаланина, триптофана), являющихся предшественниками ложных нейротрансмиттеров, и снижением содержания аминокислот с разветвленной цепью (валина, лейцина, изолейцина). В этих условиях происходит избыточное поступление в головной мозг ароматических аминокислот, которые служат исходным продуктом для синтеза ложных нейротрансмиттеров. Эти сдвиги в составе аминокислот также сопровождаются снижением синтеза допамина, что также способствует образованию ложных нейротрансмиттеров [16].

Клиника

Клиническая картина при ПЭ представляет собой широкий спектр неспецифических неврологических и психических нарушений [17]. Признаки энцефалопатии у пациентов с хроническими заболеваниями печени зависят от этиологии основного заболевания, характера и тяжести патогенных факторов.

Выраженность ПЭ варьирует от латентной (0 стадия) и легкой степени (I стадия) до комы (IV стадия). При минимальной ПЭ она проявляется преимущественно нарушениями абстрактного мышления и общим негрубым снижением когнитивных функций без нарушений памяти, интеллекта, речи, способности к обучению, которые остаются сохранными в течение длительного времени [18, 19]. У некоторых больных с печеночной недостаточностью в течение ряда лет выявляют лишь нарушения высших функций мозга без какой-либо иной неврологической симптоматики [20].

По мере прогрессирования ПЭ нарастают изменения личности, такие как апатия, раздражительность и снижение контроля над поведением, а также появляются явные изменения в сознании и двигательной функции [21]. Часто наблюдаются нарушения цикла сна и бодрствования с чрезмерной сонливостью в дневное время, хотя полное нарушение цикла сна и бодрствования обычно отсутствует [22—24]. С нарастанием печеночной недостаточности развивается прогрессирующая дезориентация во времени и пространстве, нарушение поведения, возникают эпизоды спутанности сознания с возбуждением или сонливостью, ступор и, наконец, кома [25]. В консенсусе Международного общества по печеночной энцефалопатии и азотистому обмену (International Society for Hepatic Encephalopathy and Nitrogen Metabolism — ISHEN) появление дезориентации или астериксиса («хлопающего» тремора) рассматривают как начальные признаки явной ПЭ [26].

У некоматозных пациентов с ПЭ наблюдают нарушение двигательных функций, такие как мышечную гипертонию, гиперрефлексию и положительный рефлекс Бабинского. С развитием комы глубокие сухожильные рефлексы обычно уменьшаются [27] и даже исчезают, хотя пирамидные знаки могут сохраняться. Иногда может возникать очаговый неврологический дефицит [28]. Судороги при ПЭ наблюдаются очень редко [29—31].

Частыми проявлениями заболевания являются экстрапирамидные нарушения в виде гипомимии лица, ригидности мышц, брадикинезии, гипокинезии, монотонности и замедления речи, паркинсоно-

подобного тремора и дискинезия с ограничением произвольных движений [27].

Астериксис («хлопающий тремор») часто отмечают в начальных и средних стадиях ПЭ, которые предшествуют ступору или коме. В действительности он является не тремором, а отрицательным миоклонусом и вызывается гиперэкстензией запястья пациента с разведенными пальцами. Примечательно, что психические и моторные нарушения при ПЭ могут быть выражены незначительно или не прогрессируют одинаково у разных пациентов, что приводит к трудностям в определении стадии ПЭ.

Классификация

Согласно практическим рекомендациям Американской ассоциации изучения болезней печени и Европейской ассоциации по изучению печени [32] ПЭ классифицируют по четырем признакам: в зависимости от причин, которые привели к ее развитию; по длительности и характеру течения; по тяжести течения (стадиям) и в зависимости от наличия провоцирующих (триггерных) факторов.

А — печеночная энцефалопатия в результате острой печеночной недостаточности;

В — портосистемное шунтирование в отсутствие цирроза печени (ЦП);

С — печеночная энцефалопатия у больных, страдающих циррозом.

Классификация ПЭ по длительности и характеру течения:

1) эпизодическая ПЭ;

2) рецидивирующая ПЭ — это приступы ПЭ, которые происходят с временным интервалом 6 мес или меньше;

3) персистирующая ПЭ представляет поведенческие нарушения, которые присутствуют постоянно и перемежаются с рецидивами явной ПЭ.

Классификация тяжести течения ПЭ по стадиям (шкала West Haven)

I. Минимальная (латентная) стадия: отчетливая клиническая симптоматика отсутствует, но отмечается нарушение стандартизированных психомоторных тестов (теста связи чисел, теста линии).

II. Первая (легкая) стадия: апатия, возбуждение, раздражительность, беспокойство, эйфория, быстрая утомляемость, нарушения ритма сна и бодрствования, легкий тремор, нарушение координации движений, астериксис.

III. Вторая (средняя) стадия: сонливость, летаргия, дезориентация во времени и пространстве, неадекватность поведения, астериксис, дизартрия, атаксия.

IV. Третья (тяжелая) стадия: сопор, выраженная дезориентация, нечеткая речь, гиперрефлексия, наличие патологических рефлексов (Гордона, Жуковского), миоклония, гипервентиляция.

V. Четвертая стадия: печеночная кома, децеребрационная ригидность, окулоцефалический феномен, отсутствие ответа на любые раздражители.

В зависимости от наличия провоцирующих (триггерных) факторов ПЭ подразделяют на непровоцируемую и провоцируемую (в данном случае должен быть указан провоцирующий фактор). Провоцирующие факторы (инфекции, желудочно-кишечное кровотечение, передозировка диуретиков, электролитные нарушения, запор) целесообразно выявлять для всех эпизодов ПЭ типа С и устранять в случае их наличия.

Диагностика

Диагностика явной ПЭ

Диагноз явной ПЭ основан на объективном клиническом обследовании. Оно предусматривает оценку симптомов ПЭ, а также исключение других причин нарушения функции головного мозга. В клинической картине у пациентов с явной ПЭ имеются симптомы заболеваний гепатобилиарной системы, например у большинства больных развитию ПЭ предшествует желтуха. Часто у пациентов с энцефалопатией можно выявить «печеночный» запах и гипервентиляцию [33]. Также диагноз ПЭ подтверждается выявлением провоцирующих факторов (инфекции, кровотечения и запоры и т.д.).

«Золотым стандартом» диагностики явной ПЭ являются критерии West-Haven, однако они имеют ограниченную диагностическую ценность из-за субъективности оценок, особенно при ПЭ I стадии, так как легкая гипокинезия, психомоторная заторможенность и рассеянность могут быть пропущены при клиническом осмотре. Ведущими диагностическими симптомами явной ПЭ является наличие у пациента дезориентации и астериксиса [32].

Для описания состояния пациентов со значительно измененным сознанием рекомендуется использовать шкалу оценки глубины комы Глазго (Glasgow Coma Scale — GCS). Шкала Глазго предусматривает подсчет баллов, отражающих выраженность реакции больного на раздражители. Определяют способность к открыванию глаз, характер двигательной и вербальной реакций на простые стимулы (голосовое обращение и боль). Коме предшествуют менее глубокие формы угнетения сознания: спутанность сознания, сопор и ступор.

Диагностика минимальной ПЭ

Минимальная ПЭ определяется как нарушения функций головного мозга, выявляемое с помощью тестов у пациентов с хроническим заболеванием печени, у которых нет дезориентации или не развился

астериксис. Обследование таких пациентов может включать два основных вида тестов: психометрические и нейрофизиологические. ISHEN рекомендует использовать по крайней мере два теста, в зависимости от их доступности и местных условий. Важность тестирования на наличие минимальной ПЭ заключается в том, что это позволяет прогнозировать развитие явной ПЭ.

Для диагностики минимальной ПЭ рекомендуется проведение нейрофизиологических и психометрических тестов, среди которых наибольшую значимость имеют как простые, выполняемые на бумаге при помощи ручки (психометрическая шкала ПЭ), так и компьютеризированные (тест задержки времени реакции, тест Струпа, тест ингибиторного контроля и SCAN-тест) и нейрофизиологические (тест критической частоты слияния мельканий) тесты [32]. Электроэнцефалография позволяет выявлять изменения в корковой активности мозга при ПЭ, однако этот метод недостаточно специфичен, так как на него могут влиять сопутствующие метаболические нарушения и прием лекарственных средств.

Лабораторные тесты. У пациентов с ПЭ выявляются сывороточно-биохимические печеночные синдромы различной степени выраженности в зависимости от преимущественной направленности патологических процессов в печени [34].

Синдром цитолиза, или синдром повреждения гепатоцитов (нарушение целостности, некроз гепатоцитов), характеризуется прежде всего повышением аминотрансфераз (аспартат- и аланинаминотрансфераза), а также других ферментов — лактатдегидрогеназы-5, альдолазы, орнитинкарбамилтрансферазы, сорбитдегидрогеназы, глутаматдегидрогеназы.

Синдром холестаза характеризуется повышением билирубина, главным образом, конъюгированного (прямого), щелочной фосфатазы, гамма-глутамилтранспептидазы, 5-нуклеотидазы, холестерина и желчных кислот.

Синдром воспаления характеризуется повышенным содержанием различных фракций глобулинов, диспротеинемией, повышением содержания сывороточных иммуноглобулинов.

В рекомендациях AASLD/EASL [32] отмечается, что у пациентов с хроническим заболеванием печени диагностическую или прогностическую ценность имеет только высокий уровень аммиака в крови. Однако если содержание аммиака находится в пределах нормальных значений, диагноз ПЭ вызывает сомнения. Повторные измерения уровня аммиака могут применяться для оценки эффективности лечения в случаях приема пациентами лекарств, снижающих уровень аммиака.

Компьютерная или магнитно-резонансная томография и другие методы визуальной диагностики не дают полной диагностической информации и имеют ограниченную ценность. В основном они используются для исключения структурных повреждений головного мозга у больных ЦП.

Дифференциальный диагноз

Рекомендации AASLD/EASL указывают на необходимость исключения других заболеваний, которые могут напоминать ПЭ [32]:

1) сахарный диабет (гипогликемическая, гипергликемическая и гиперосмолярная комы, лактатацидоз);

2) злоупотребление алкоголем (интоксикация, синдром отмены, синдром Вернике);

3) передозировка лекарственных препаратов (бензодиазепинов, нейролептиков, опиоидов);

4) нейроинфекции и электролитные нарушения (гипонатриемия, гиперкальциемия);

5) бессудорожная эпилепсия, психические заболевания;

6) внутримозговое кровоизлияние и ишемический инсульт;

7) деменция (первичная и вторичная);

8) повреждение головного мозга (травматическое, неопластическое, нормотензивная гидроцефалия, синдром обструктивного апноэ сна).

Лечение

Лечение ПЭ включает устранение провоцирующих факторов, диетические мероприятия и медикаментозную терапию. Устранение провоцирующих факторов является первоочередной задачей в лечении явной ПЭ, поскольку у 90% пациентов этого оказывается достаточно для улучшения состояния [32].

Диета

Коррекция нарушений белково-азотистого обмена имеет решающее значение в лечении всех степеней ПЭ, так как у 75% пациентов с ПЭ имеется белково-калорийная недостаточность средней или тяжелой степени, сопровождающаяся потерей мышечной массы. Длительное ограничение потребления белка вредно для больных ПЭ, так как потребность в белке у этих пациентов относительно выше, чем у здоровых лиц.

Поэтому, согласно рекомендациям AASLD/EASL, суточное потребление энергии следует поддерживать на уровне 35—40 ккал на 1 кг массы тела, а ежедневное потребление белка — в пределах 1,2—1,5 г/кг [32]. Ограничение потребления белка рекомендуется только в течение первых нескольких дней с момента развития ПЭ, но потом от этой меры следует отказаться. Белки животного происхождения следует замещать молочным и растительным белком, а также

потреблять пищу, обогащенную аминокислотами с разветвленной боковой цепью.

Медикаментозная терапия

Медикаментозная терапия является важной частью лечения явной ПЭ. При минимальной ПЭ в отсутствие ее клинических проявлений фармакотерапия, как правило, не применяется. В то же время она может назначаться этой категории пациентов в случаях заметного влияния минимальной ПЭ на качество жизни. Для коррекции ПЭ могут использоваться различные лекарственные средства (невсасывающиеся дисахариды, антибиотики, аминокислоты с разветвленной боковой цепью, L-орнитин-L-аспартат) с разным уровнем доказательств эффективности.

Невсасывающиеся дисахариды. Лактулоза — синтетический дисахарид, который препятствует образованию аммиака. Лактулоза является препаратом первого выбора в лечении явной ПЭ. Сироп лактулозы назначают по 25 мл каждые 1—2 ч до появления по крайней мере 2 дефекаций мягким или неоформленным стулом на протяжении суток. В дальнейшем доза препарата титруется индивидуально для поддержания 2- или 3-кратного опорожнения кишечника в течение суток [35]. Прием чрезмерно высоких доз лактулозы может привести к таким осложнениям, как аспирация, дегидратация, гипернатриемия, раздражение перианальных кожных покровов, а в некоторых случаях даже усугубить течение ПЭ [36].

Антибиотики. Рифаксимин — невсасывающийся антибиотик, угнетающий аммониегенную протеолитическую бактериальную микрофлору кишечника [37]. Результаты ряда исследований показали эффективность рифаксимина в лечении ПЭ. Согласно рекомендациям AASLD/EASL [32], рифаксимин является эффективным дополнением к лактулозе для профилактики рецидива явной ПЭ. В сравнительных исследованиях 3—6-месячная терапия рифаксимином способствовала улучшению когнитивных функций и снижению уровня аммониемии у пациентов с ПЭ [38]. Рифаксимин назначают в дозе 200—400 мг 2—3 раза/сут (1200 мг/сут) в течение 5—7 (до 14) дней.

Из других антибиотиков для лечения ПЭ по-прежнему применяется неомицин, для краткосрочной терапии может использоваться метронидазол, однако из-за побочных эффектов долгосрочное применение этих препаратов ограничено [39, 40].

Аминокислоты с разветвленными цепями. В ряде исследований показана эффективность лечебного питания с потреблением пищи, обогащенной аминокислотами с разветвленной боковой цепью [15]. Благодаря преимущественному усвоению этих аминокислот, уменьшается относительное содержание ароматических аминокислот, служащих предшественниками ложных нейромедиаторов. Кроме того, аминокислоты с разветвленной боковой цепью способствуют увеличению мышечной массы, в результате чего усиливается детоксикация аммиака, которая частично происходит в скелетной мускулатуре. Рекомендации AASLD/EASL предусматривают только пероральный прием аминокислот с разветвленными цепями в качестве альтернативного или дополнительного средства лечения пациентов, не ответивших на традиционную терапию [41, 42].

L-орнитин-L-аспартат (LOLA). Так как орнитин и аспартат играют основную роль в превращении аммиака в мочевину, прием LOLA способствует уменьшению клинических проявлении ПЭ. В течение последних 10 лет проведено несколько рандомизированных исследований, результаты которых показали высокую эффективность и безопасность применения этого препарата в лечении ПЭ [43]. LOLA выпускается в виде раствора для внутривенной инфузии и в форме гранулята для перорального приема. Стандартная схема применения предусматривает внутривенное капельное введение 20—30 г препарата в течение 7—14 дней с последующим переходом на пероральный прием 9—18 г/сут. Для достижения более быстрого и стойкого результата возможна комбинация внутривенного и перорального способов введения.

Флумазенил — антагонист бензодиазепиновых рецепторов, непосредственно воздействующий на функции центральной нервной системы. Флумазенил применяется довольно редко, так как давая кратковременный эффект восстановления сознания, способствует лишь транзиторному улучшению психического состояния, но не влияет на выздоровление и показатели выживаемости [15].

Эффективность проводимой терапии определяется по обратному развитию клинической симптоматики.

При острой печеночной недостаточности с развитием печеночной комы и отека мозга лечение проводят в отделении интенсивной терапии с использованием тех же фармакопрепаратов, что и при хронической печеночной недостаточности, но в более высоких дозах.

Трансплантация печени при циррозе с рецидивирующей, плохо поддающейся консервативной терапии ПЭ позволяет увеличить продолжительность жизни больных. Средняя 5-летняя выживаемость больных после трансплантации превышает 72% [15].

Авторы заявляют об отсутствии конфликта интересов.

ЛИТЕРАТУРА/REFERENCES

1. Kaplan PW, Rossetti AO. EEG patterns and imaging correlations in encephalopathy: encephalopathy part II. *J Clin Neurophysiol*. 2011;28(3):233-251. https://doi.org/10.1097/wnp.0b013e31821c33a0
2. Conn HO. Hepatic encephalopathy. In: Schiff L, Schiff ER (eds). *Diseases of the Liver, 7th edn*. Philadelphia, Lippicott; 1993.
3. D'Amico G, Morabito A, Pagliaro L, Marubini E. The Liver Study Group of ?V. Cervello? Hospital. Survival and prognostic indicators in compensated and decompensated cirrhosis. *Dig Dis Sci*. 1986;31(5):468-475. https://doi.org/10.1007/bf01320309
4. Ito T, Ikeda N, Watanabe A *et al.* Obliteration of portal systemic shunts as therapy for hepatic encephalopathy in patients with non-cirrhotic portal hypertension. *Gastroenterol Jpn*. 1992;27(6):759-764. https://doi.org/10.1007/BF02806529
5. Ferenci P. Pathogenesis of hepatic encephalopathy. *Gastroenterol Rep (Oxf)*. 2017;5(2):138-147. http://doi.org//10.1039/gastro/gox013
6. Aldridge DR, Tranah EJ, Shawcross DL. Pathogenesis of hepatic encephalopathy: role of ammonia and systemic inflammation. *J Clin Exp Hepatol*. 2015;5:S7-S20. https://doi.org/10.1016/j.jceh.2014.06.004
7. Wijdicks EF. Hepatic encephalopathy. *N Engl J Med*. 2016;375(17):1660-1670. https://doi.org/10.1056/nejmra1600561
8. Haussinger D, Kircheis G, Fischer R. Schliess F, vom Dahl S. Hepatic encephalopathy in chronic liver disease: a clinical manifestation of astrocyte swelling and low-grade cerebral edema? *J Hepatol*. 2000;32(6):1035-1038. https://doi.org/10.1016/s0168-8278(00)80110-5
9. Blei AT, Larsen FS. Pathophysiology of cerebral edema in fulminant hepatic failure. *J Hepatol*. 1999;31(4):771-776. https://doi.org/10.1016/s0168-8278(99)80361-4
10. Jover R, Rodrigo R, Felipo V, Insausti R, Sáez-Valero J, García-Ayllón MS, Suárez I, Candela A, Compañ A, Esteban A, Cauli O, Ausó E, Rodríguez E, Gutiérrez A, Girona E, Erceg S, Berbel P, Pérez-Mateo M. Brain edema and inflammatory activation in bile duct ligated rats with diet-induced hyperammonemia: a model of hepatic encephalopathy in cirrhosis. *Hepatology*. 2006;43(6):1257-1266. https://doi.org/10.1002/hep.21180
11. Donovan JP, Schafer DF, Shaw BW Jr, Sorrell MF. Cerebral oedema and increased intracranial pressure in chronic liver disease. *Lancet*. 1998;351(9104):719-721. https://doi.org/10.1016/s0140-6736(97)07373-x
12. Gorg B, Schliess F, Haussinger D. Osmotic and oxidative/nitrosative stress in ammonia toxicity and hepatic encephalopathy. *Arch Biochem Biophys*. 2013;536(2):158-163. https://doi.org/10.1016/j.abb.2013.03.010
13. Schafer DF, Jones EA. Hepatic encephalopathy and the gamma-aminobutyric-acid neurotransmitter system. *Lancet*. 1982;319(8262):18-20. https://doi.org/10.1016/s0140-6736(82)92559-4
14. Fischer JE, Baldessarini RJ. False neurotransmitters and hepatic failure. *Lancet*. 1971;298(7715):75-80. https://doi.org/10.1016/s0140-6736(71)92048-4
15. Stewart CA, Menon KVN, Kamath PS. Hepatic encephalopathy diagnosis and management. *Neurological Therapeutics Principles and Practice*, *Second ed*. Ed. by Noseworthy JH. 2006;2(119):1432-1440.
16. Циммерман Я.С. Печеночная энцефалопатия: дефиниция, этиология, факторы патогенеза, клиника, методы диагностики и лечения. *Клиническая гепатология*. 2017;2:68-73. [Tsimmerman Y. Hepatic encephalopathy: Deficiency, etiology, pathogen factors, clinic, methods of diagnosis and treatment. *Clinical hepatology*. 2017;2:68-73. (In Russ.)].
17. Ferenci P, Lockwood A, Mullen K. Hepatic encephalopathy — definition, nomenclature, diagnosis, and quantification: final report of the working party at the 11th World Congresses of Gastroenterology, Vienna, 1998. *Hepatology*. 2002;35(3):716-721. https://doi.org/10.1053/jhep.2002.31250
18. Raabe W. Effects of hyperammonemia on neuronal function: NH4+, IPSP and Cl(-)-extrusion. *Adv Exp Med Biol*. 1993;341:71-82. https://doi.org/10.1007/978-1-4615-2484-7_7
19. Lockwood AH. Hepatic Encephalopathy. Neurology and General Medicine. Ed by Aminoff MJ. 2008;4(14):265-279. https://doi.org/10.1016/b978-044306707-5.50017-1
20. Hassan EA, Abel El, Rehim AS, Seifeldein GS, Shehata G. Minimal hepatic encephalopathy in patients with liver cirrhosis: Magnetic resonance spectroscopic brain findings versus neuropsychological changes. *Arab J Gastroenterol*. 2014;15(3-4):108-113. https://doi.org/10.1016/j.ajg.2014.09.003
21. Wiltfang J, Nolte W, Weissenborn K, Kornhuber J, Rüther E. Psychiatric aspects of portal-systemic encephalopathy. *Metab Brain Dis*. 1998;13(4):379-389. https://doi.org/10.1023/a:1020697127718
22. Montagnese S, De Pitta C, De Rui M, Corrias M, Turco M, Merkel C, Amodio P, Costa R, Skene DJ, Gatta A. Sleep-wake abnormalities in patients with cirrhosis. *Hepatology*. 2013;59(2):705-712. https://doi.org/10.1002/hep.26555
23. Cordoba J, Cabrera J, Lataif L, Penev P, Zee P, Blei AT. High prevalence of sleep disturbance in cirrhosis. *Hepatology*. 1998;27(2):339-345. https://doi.org/10.1002/hep.510270204
24. Montagnese S, Middleton B, Skene DJ, Morgan MY. Night-time sleep disturbance does not correlate with neuropsychiatric impairment in patients with cirrhosis. *Liver Int*. 2009;29(9):1372-1382. https://doi.org/10.1111/j.1478-3231.2009.02089.x
25. Weissenborn K. Diagnosis of encephalopathy. *Digestion*. 1998;59(2):22-24. https://doi.org/10.1159/000051415
26. Bajaj JS, Cordoba J, Mullen KD, Amodio P, Shawcross DL, Butterworth RF, Morgan MY. Review article: the design of clinical trials in hepatic encephalopathy- an International Society for Hepatic Encephalopathy and Nitrogen Metabolism (ISHEN) consensus statement. *Aliment Pharmacol Ther*. 2011;33(7):739-747. https://doi.org/10.1111/j.1365-2036.2011.04590.x
27. Adams RD, Foley JM. The neurological disorder associated with liver disease. *Res Publ Assm Res Nerv Merit Dis*. 1953;32:198-237.
28. Cadranel JF. Focal neurological signs in hepatic encephalopathy in cirrhotic patients: an underestimated entity? *Am J Gastroenterol*. 2001;96(2):515-518. https://doi.org/10.1016/s0002-9270(00)02345-5
29. Delanty N, French JA, Labar DR, Pedley TA, Rowan AJ. Status epilepticus arising de novo in hospitalized patients: an analysis of 41 patients. *Seizure*. 2001;10(2):116-119. https://doi.org/10.1053/seiz.2000.0482
30. Eleftheriadis N, Fourla E, Eleftheriadis D, Karlovasitou A. Status epilepticus as a manifestation of hepatic encephalopathy. *Acta Neurol Scand*. 2003;107(2):142-144. https://doi.org/10.1034/j.1600-0404.2003.02092.x
31. Prabhakar S, Bhatia R. Management of agitation and convulsions in hepatic encephalopathy. *Indian J Gastroenterol*. 2003;22(Suppl2):S54-S58.
32. Vilstrup H, Amodio A, Bajaj J, Cordoba J, Mullen KD, Ferenci P, Weissenborn K, Wong P. Hepatic Encephalopathy in Chronic Liver Disease: 2014 Practice Guideline by the American Association for the Study of Liver Diseases and the European Association for the Study of the Liver. *Hepatology*. 2014;60(2):715-735. https://doi.org/10.1002/hep.27210
33. Ивашкин В.Т., Маевская М.В., Федосьина Е.А. Лечение осложнений цирроза печени: методические рекомендации для

врачей. *Литтерра*. 2011. [Ivashkin V, Maevskaya M, Fedosina E. Treatment of liver cirrhosis complications: Guidelines for physicians. *Literra*. 2011. (In Russ.)].

34. Трухан Д.И., Филимонов С.Н., Тарасова Л.В. Клиника, диагностика и лечение основных заболеваний печени и поджелудочной железы. *Новокузнецк: ООО «Полиграфист»*. 2013. [Trukhan D, Filimonov S, Tarasova L. Clinical pattern, diagnostics and therapy of major diseases of liver and pancreas. *Novokuznetsk: Polygraphyst*. 2013. (In Russ.)].
35. Sharma P, Agrawal A, Sharma BC, Sarin SK. Prophylaxis of hepatic encephalopathy in acute variceal bleed: a randomized controlled trial of lactulose versus no lactulose. *J Gastroenterol Hepatol*. 2011;26(6):996-1003. https://doi.org/10.1111/j.1440-1746.2010.06596.x
36. Bajaj JS, Sanyal AJ, Bell D, Gilles H, Heuman DM. Predictors of the recurrence of hepatic encephalopathy in lactulose-treated patients. *Aliment Pharmacol Ther*. 2010;31:1012-1017. https://doi.org/10.1111/j.1365-2036.2010.04257.x
37. Patidar KR, Bajaj JS. Antibiotics for the treatment of hepatic encephalopathy. *Metab Brain Dis*. 2013;28(2):307-312. https://doi.org/10.1007/s11011-013-9383-5
38. Bass NM, Mullen KD, Sanyal A, Poordad F, Neff G, Leevy CB, Sigal S, Sheikh MY, Beavers K, Frederick T, Teperman L, Hillebrand D, Huang S, Merchant K, Shaw A, Bortey E, Forbes WP. Rifaximin treatment in hepatic encephalopathy. *N Engl J Med*. 2010;362(12):1071-1081. https://doi.org/10.1056/nejmoa0907893
39. Hawkins RA, Jessy J, Mans AM, Chedid A, DeJoseph MR. Neomycin reduces the intestinal production of ammonia from glutamine. *Adu Exp Med Biol*. 1994;368:125-134. https://doi.org/10.1007/978-1-4615-1989-8_13
40. Morgan MH, Read AE, Speller DC. Treatment of hepatic encephalopathy with metronidazole. *Gut*. 1982;23(1):1-7. https://doi.org/10.1136/gut.23.1.1
41. Gluud LL, Dam G, Borre M, Les I, Cordoba J, Marchesini G, Aagaard NK, Vilstrup H. Lactulose, rifaximin or branched chain amino acids for hepatic encephalopathy: what is the evidence? *Metab Brain Dis*. 2013;28(2):221-225. https://doi.org/10.1007/s11011-012-9372-0
42. Gluud LL, Dam G, Borre M, Les I, Cordoba J, Marchesini G, Aagaard NK, Risum N, Vilstrup H. Oral branched-chain amino acids have a beneficial effect on manifestations of hepatic encephalopathy in a systematic review with meta-analyses of randomized controlled trials. *J Nutr*. 2013;143(8):1263-1268. https://doi.org/10.3945/jn.113.174375
43. Jiang Q, Xue-Hua Ming-Hua Z. L-Ornithine-l-aspartate in the management of hepatic encephalopathy: a meta-analysis. *J Gastroenterol Hepatol*. 2009;24(1):9-14. https://doi.org/10.1111/j.1440-1746.2008.05582.x

Поступила 04.10.2017

https://doi.org/10.17116/dokgastro20176432-52

Скрининг колоректального рака: общая ситуация в мире и рекомендованные стандарты качества колоноскопии

К.м.н. С.В. КАШИН, Н.В. НЕХАЙКОВА*, к.м.н. Д.В. ЗАВЬЯЛОВ, Н.С. ВИДЯЕВА, А.Н. БЕЛОВА

ГБУЗ Ярославской области «Клиническая онкологическая больница», Ярославль, Россия

По данным ВОЗ, колоректальный рак (КРР) занимает первое место в структуре онкологической заболеваемости в европейском регионе и составляет 471 тыс. новых случаев ежегодно. Смертность от КРР составляет 28,2 на 100 тыс. населения. В России, где ежегодно регистрируют 60 тыс. новых случаев КРР, это наиболее распространенная форма рака. К наиболее эффективным и популярным методикам скрининга КРР в популяции среднего риска в возрасте 50—75 лет относят эндоскопическое исследование толстой кишки (сигмоскопия, колоноскопия) и лабораторное исследование содержимого кишечника на скрытую кровь. В течение последних десятилетий показатели заболеваемости и смертности снижаются в Европе, США и Японии, где широко внедряют программы скрининга КРР. В Российской Федерации в национальном масштабе программу скрининга КРР не проводят. Плохая осведомленность населения России в отношении КРР влечет высокий показатель диагностики КРР на поздней стадии — 25,6%, в США этот показатель составляет 18,8%. Рабочая группа Европейского общества гастроинтестинальной эндоскопии (European Society of Gastrointestinal Endoscopy — ESGE) опубликовала в 2012 г. документ, в котором представила рекомендации по качеству выполнения скрининговой колоноскопии. ESGE рекомендует обязательно учитывать качество очистки кишечника и предлагает стандарт, по которому по крайней мере в 90% скрининговых исследований качество очистки кишечника должно быть оценено как «адекватное» или «лучше». ESGE рекомендует, чтобы уровень завершения для всех скрининговых колоноскопий был учтен, и предлагает минимальный стандарт (90%) для показателя интубации слепой кишки. ESGE рекомендует учитывать количество аденом и рака для всех скрининговых исследований. Так как количество выявленных поражений зависит от особенностей скрининговых программ, то целевые значения должны быть согласованы с комитетом по скринингу. ESGE рекомендует учитывать среднее время выведения колоноскопа при проведении скрининговых колоноскопий и предлагает минимальный показатель в 6 мин, по крайней мере, для 90% диагностических исследований. ESGE рекомендует, чтобы количество резецированных и извлекаемых полипов было учтено для всех скрининговых колоноскопий, и предлагает стандарт — по меньшей мере 90% резецированных полипов должны извлекаться для гистологического исследования. Соблюдение качества в колоноскопии признано приоритетной задачей мирового здравоохранения.

Ключевые слова: колоноскопия, колоректальный рак (КРР), скрининг, индикаторы качества в скрининговой эндоскопии, показатель выявленных аденом (Adenoma Detection Rate), показатель интубации слепой кишки (Cecal Intubation Rate), время выведения эндоскопа (Colonoscopy Withdrawal Time), уровень подготовки толстой кишки (Bowel Preparation).

The colorectal cancer screening: the current global situation and the main standards for the quality of screening colonoscopy recommended by the European Society of Gastrointestinal Endoscopy (ESGE)

S.V. KASHIN, N.V. NEKHAYKOVA*, D.V. ZAVYALOV, N.S. VIDYAEVA, A.N. BELOVA

Yaroslavl Regional Clinical Oncological Hospital, Yaroslavl, Russia

In the WHO (World Health Organization) European Region, colorectal cancer (CRC) ranks first in the structure of cancer morbidity, with 471.000 new cases per year and the mortality rate amounting to 28.2 per 100.000 population. In Russia, CRC is the most common cancer with almost 60,000 new cases (both genders) and the second most common cause of cancer mortality (*n*=39,907). The large-scale studies have demonstrated the reduction of the mortality rate due to the adoption and implementation of the population-based screening programs. The most popular and efficacious methods for CRC screening in the populations at the age from 50 to 75 years subject to the moderate risk of developing colorectal cancer include the endoscopic examination of the large intestine (i.e. sigmoidoscopy, colonoscopy) and the laboratory study of the intestinal contents (the so-called faecal occult blood testing (FOBT)). This approach designed to reduce the risk of death from colorectal cancer constituted the starting point of FOBT-based screening activities in several European countries. The long-standing observational data supporting the effectiveness of colonoscopy screening helped to establish endoscopy as the primary screening procedure for colorectal cancer to be applied for CRC screening implementation while other techniques still await moving from the level of pilot projects to that of national programs. The large-scale studies have shown the reduction in CRC morbidity and mortality rates during the last decades in those counties of Europe as well as in the USA and Japan where the CRC screening programs were adopted and implemented on the large-scale. No such nation-wide CRC screening program has been elaborated and realized in the Russian Federation. The poor awareness as regards colorectal cancer among the Russian population accounts for the high rate of its diagnostics at the late stages of the disease (25.6% at stage IV) in comparison with 18.8% at the same stage in the United States despite the fact that FOBT and colonoscopy are readily available at the primary public health care level. The working group of the European Society of Gastrointestinal Endoscopy (ESGE) published in 2012 year the main recommendations concerning the quality of screening colonoscopy. It requires to take into consideration in the mandatory manner the quality of bowel cleansing and proposes a standard according to which at least 90% of

© Коллектив авторов, 2017

*e-mail: nnv_55@mail.ru

the screening examinations should be rated as giving evidence of «adequate» or better cleansing as well as the minimum standard of 90% for the unadjusted cecal intubation rate. Moreover, ESGE recommends to take account of the number of adenomas and malignant tumours documented in the course of all screening studies. Because the number of lesions thus identified depends on the peculiarities of individual screening programs, the target values should be coordinated with those established by the Screening Committee. ESGE recommends to record the mean colonoscope withdrawal time and proposes 6 minutes as the minimum duration for at least 90% of the diagnostic studies. The number of resected and removed polyps should be documented for all screening colonoscopies on the assumption that a minimum of 90% of all resected polyps should be extracted and used for the histological study. It is concluded that screening colonoscopy should be viewed as a priority health care tool contributing to the reduction of the social burden of cancer and the decrease of all types of health care costs including those for radical surgery, long-term hospitalization and chemotherapy.

Keywords: colonoscopy, colorectal cancer (CRC), screening, quality of screening colonoscopy, indicators of screening endoscopy quality, the rate of adequate bowel preparation, cecal intubation rate (CIR), adenoma detection rate, colonoscopy withdrawal time, bowel preparation.

В мире отмечают неуклонный рост заболеваемости и смертности от рака толстой кишки (колоректальный рак — КРР), увеличение количества запущенных случаев. Ежегодно в мире насчитывается более 1,3 млн новых случаев заболеваемости КРР и 700 тыс. случаев смерти от этого заболевания [1]. КРР занимает второе место в структуре онкологической заболеваемости в мире у женщин и третье место — у мужчин. По данным ВОЗ, колоректальный рак занимает первое место в структуре онкологической заболеваемости в европейском регионе и достигает 471 тыс. новых случаев ежегодно. Смертность от КРР составляет 28,2 на 100 тыс. населения. В России КРР является наиболее распространенной формой рака, ежегодно регистрируют 60 тыс. новых случаев (у лиц обоего пола) и второй наиболее частой причиной смертности от рака (n=39,907) на 100 тыс. населения. Существующая ситуация заставляет системы здравоохранения многих стран мира разрабатывать программы раннего выявления КРР с целью снижения смертности от этого заболевания [2]. Программа раннего выявления [3] включает организованное и систематическое осуществление раннего диагностирования и/или скрининга; уточняющей диагностики; лечения, последующего наблюдения. Раннее диагностирование требует осведомленности населения и профессионалов здравоохранения о ранних признаках и симптомах КРР для содействия установлению диагноза и лечению на более ранней стадии, когда болезнь еще не стала запущенной. Программа раннего диагностирования включает образовательные мероприятия по повышению информированности о том, что КРР может быть обнаружен на ранней стадии. При этом важен высокий охват населения указанным мероприятием.

Скрининг КРР — это систематическое использование скрининговых исследований в бессимптомной популяции. Целью скрининга является выявление людей с отклонениями, позволяющими предполагать наличие КРР. Эти лица в дальнейшем нуждаются в дополнительном обследовании для уточнения диагноза. Оппортунистический скрининг — несистематическое использование скрининговых исследований в обычной медицинской деятельности. Программа скрининга является гораздо более сложной задачей, чем программа раннего диагностирования. Вместе с тем успех программы скрининга в значительной степени определяется осведомленностью населения и медицинских работников о возможностях ранней диагностики КРР [4]. Целесообразность скрининговой программы определяется несколькими группами факторов, относящихся к заболеванию, являющемуся предметом скрининга, скрининговому тесту, характеристике популяции и характеристике системы здравоохранения.

1. Заболевание должно быть хорошо изученным, достаточно распространенным в целевой популяции, чтобы оправдать скрининг, иметь распознаваемую раннюю стадию; лечение болезни на ранней стадии должно быть более эффективным, чем на более поздней стадии.

2. Тест должен характеризоваться достаточной чувствительностью — способностью выявлять рак среди людей, имеющих болезнь; достаточной специфичностью — вероятностью того, что среди людей, не имеющих болезни, результат теста будет отрицательным; иметь высокую прогностичность положительного результата (положительное предсказательное значение) — вероятность того, что люди с положительным результатом теста имеют болезнь; иметь высокую прогностичность отрицательного результата (отрицательное предсказательное значение) — вероятность того, что люди с отрицательным результатом теста не имеют болезни; безопасностью; невысокой стоимостью; приемлемостью — вероятностью того, что люди, для которых предназначается этот тест, согласятся на обследование (что в определенной степени зависит от осведомленности населения о возможностях и значении ранней диагностики).

3. Система здравоохранения должна быть готовой к максимальному охвату скрининговым тестом (не менее 70%) целевой группы, обладать ресурсами для подтверждения диагноза, соответствующего лечения и последующего наблюдения за людьми с положительными результатами тестов, регулярного

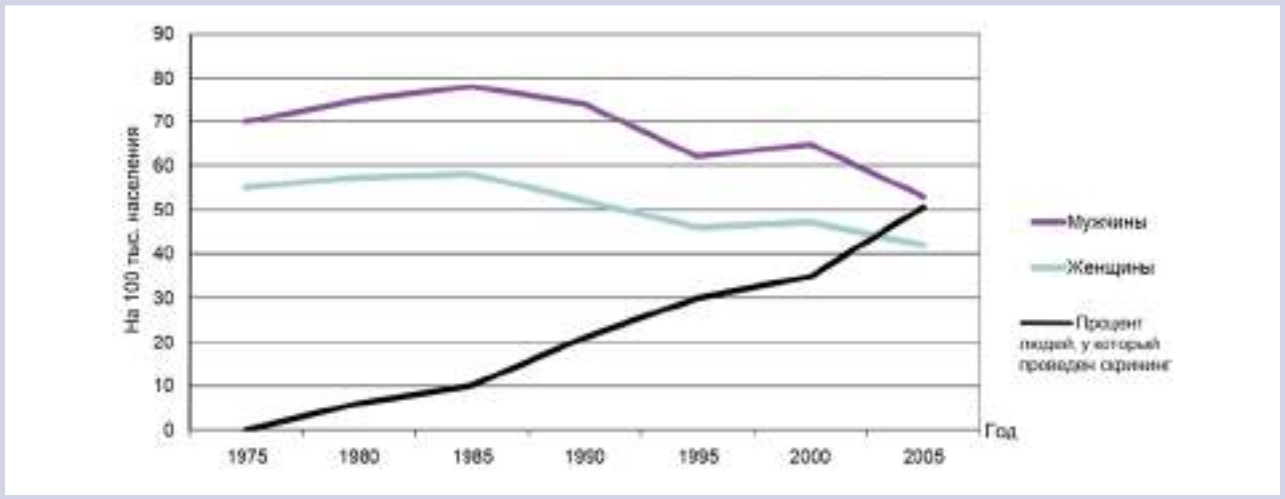

Рис. 1. **Результаты внедрения программ скрининга колоректального рака в США. Снижение показателей заболеваемости при повышении доли лиц, вовлеченных в скрининговые программы [11].**

проведения скринингового теста через определенные интервалы времени. При этом польза скрининга должна перевешивать потенциальный физический и психологический вред и оправдывать финансовые затраты на его проведение. Считается, что организованный скрининг является экономически более эффективным, чем неорганизованный или оппортунистический, и вызывает меньше негативных последствий, чем оппортунистический скрининг, так как позволяет избежать гипердиагностики и «перелечивания» [5]. К наиболее эффективным и популярным методикам скрининга КРР в популяции среднего риска в возрасте 50—75 лет относят эндоскопическое исследование толстой кишки (сигмоскопия, колоноскопия) и лабораторное исследование содержимого кишечника на скрытую кровь [6, 7]. Проводятся исследования эффективности новых технологий скрининга, таких как рентгенологическое исследование толстой кишки (колонография), выполненное с применением современного компьютерного томографа, виртуальная колоноскопия [8], а также эндоскопическое исследование с помощью видеокапсулы. Сигмоскопия и колоноскопия обладают рядом преимуществ перед другими методами скрининга, так как позволяют не только выполнить детальный осмотр всей поверхности слизистой оболочки кишки, но и выполнить биопсию обнаруженных патологических изменений, а в ряде случаев — удалить обнаруженные образования небольших размеров непосредственно во время скринингового исследования [9]. Экспертами ВОЗ разработаны рекомендации по проведению скрининга КРР, позволившие в течение последних десятилетий снизить показатели заболеваемости и смертности в Европе, США и Японии, где широко внедряются программы скрининга КРР **(рис. 1)** [10].

В нашей стране эти показатели не имеют в настоящее время тенденции к снижению. В структуре заболеваемости злокачественными новообразованиями населения России КРР занимает одно из ведущих мест, удельный вес злокачественных опухолей ободочной кишки достигает 6,5%, прямой кишки, ректосигмоидного соединения, ануса — 4,9% **(рис. 2)** [12].

По данным директора МНИОИ им. П.А. Герцена проф. А.Д. Каприна, в 2013 г. было зарегистрировано 34 792 новых случаев рака ободочной кишки и 26 350 случаев рака прямой кишки. За 10 лет (с 2002 по 2012 г.) прирост абсолютного числа больных раком ободочной кишки составил 26,6%, а раком прямой кишки — 17,1% [13].

Такая неблагоприятная тенденция в заболеваемости КРР может быть обусловлена недостаточным внедрением в клиническую практику методов скрининга рака, эффективной диагностики и лечения предопухолевой патологии.

В РФ в национальном масштабе программа скрининга КРР не проводится. В соответствии с Приказом Минздрава России от 3 февраля 2015 г. №36ан «Об утверждении порядка проведения диспансеризации определенных групп взрослого населения» для диагностики КРР на I этапе диспансеризации для граждан в возрасте от 49 лет до 75 лет проводится исследование кала на скрытую кровь иммунохимическим методом (1 раз в 2 года). Дополнительное обследование проводится по медицинским показаниям, выявленным по результатам I этапа диспансеризации. Следующим шагом в обследовании пациента с положительным результатом теста на скрытую кровь должна быть колоноскопия либо ирригография с двойным контрастированием. Однако диспансеризация и профилактические осмо-

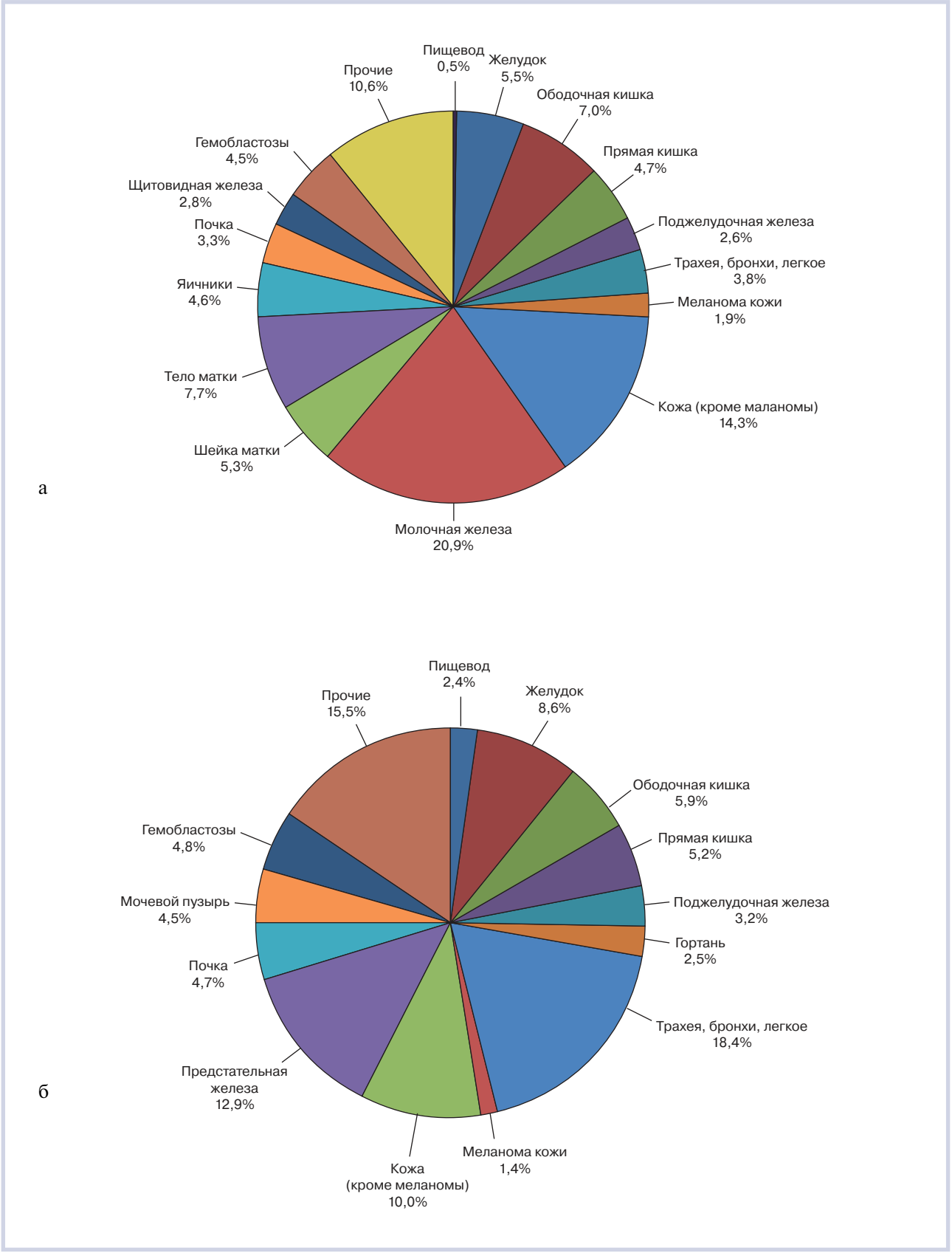

Рис. 2. **Структура заболеваемости злокачественными новообразованиями населения России в 2013 г. [12].**

а — женщины; б — мужчины.

тры как направления рутинной медицинской практики не предусматривают выполнения требований, предъявляемых к программе раннего выявления рака, и не являются программой скрининга КРР [5].

Резолюция Парламентской ассамблеи Совета Европы в 2010 г. призвала к принятию и распространению профилактических мер в отношении КРР и предложила государствам выделить дополнительные финансовые ресурсы для проведения первичной профилактики и ранней диагностики КРР посредством скрининга. Некоторые государства-члены Совета Европы начали принимать такие меры и разрабатывать стратегии для осуществления скрининга КРР. Некоторые государства еще движутся от пилотных (региональных) проектов к национальным программам скрининга КРР.

18—19 ноября 2016 г. в Будапеште прошла конференция «Все, что вы хотели знать о колоноскопии», на которой представители нескольких европейских государств рассказали о распространенности КРР и коснулись вопроса организации скрининга. Представленные данные также можно найти в следующих источниках: Globocan и Международное агентство по изучению рака (International Agency for Research on Cancer — IARC). К странам Северной Европы, где существует национальная организованная программа скрининга КРР, относятся Великобритания, Ирландия, Финляндия, Дания, Эстония и Латвия. Швеция и Норвегия с 2012 г. организуют региональные программы скрининга КРР. В Литве с 2012 г. проводится оппортунистический скрининг КРР. В Исландии нет национальной скрининговой программы, хотя решение о внедрении скрининга КРР было принято в 2008 г., но было отложено из-за экономического кризиса. К странам Балканского полуострова, организующим национальные скрининговые программы, относятся Словения, Хорватия и Сербия. В Албании не существует ни организованного, ни оппортунистического скрининга. Последние данные по учету онкологических заболеваний в Албании представлены только за 2011 г. В Боснии и Герцеговине есть и оппортунистический, и организованный скрининг КРР, в качестве скринингового теста используют тест на скрытую кровь для лиц старше 50 лет. В Македонии нет организованной национальной скрининговой программы. В Черногории в регионе Danilograv (Подгорица) с февраля 2010 г. по март 2011 г. проводилась региональная программа скрининга, в настоящее время ни оппортунистического, ни организованного национального скрининга КРР в стране не существует. К странам Центральной Европы, где существуют национальные скрининговые программы, относятся Франция, Польша, Венгрия, Нидерланды и Швейцария. В Бельгии существует региональная программа скрининга КРР. Австрия, Германия, Чешская Республика, Словения и Люксембург проводят оппортунистический скрининг. По Люксембургу нет данных в отношении скрининга КРР. В Монако, как и во Франции, существует организованный скрининг КРР. Программа по скринингу КРР в Монако также распространяется и на иностранных рабочих в возрасте от 50 до 80 лет. Каждый год в марте во Франции и в Монако организуют массовые мероприятия в поддержку скрининга КРР — среди населения освещают вопросы КРР и большое значение придают повышению информированности о важности профилактических мероприятий в отношении данного заболевания. Страны Южной Европы (Италия, Сан-Марино, Испания, Андорра, Мальта и Кипр) предоставляют организованные национальные скрининговые программы. В Португалии действует региональная скрининговая программа, в Греции — оппортунистический скрининг КРР. В странах Восточной Европы (в Румынии, Болгарии) нет программ скрининга КРР. В Турции проводят оппортунистический скрининг. По Армении, Азербайджану и Грузии данных в отношении скрининга КРР нет. В нашей стране нет скрининговой программы. Плохая осведомленность населения России в отношении КРР влечет за собой высокий показатель диагностики КРР на поздней стадии — 25,6%, в США этот показатель составляет 18,8% [14].

Из всех методов диагностики высококвалифицированное эндоскопическое исследование толстой кишки — колоноскопия — является наиболее эффективным в диагностике предопухолевой патологии и рака на ранних стадиях развития. В связи с этим вопросы совершенствования эндоскопических методик диагностики рака этой локализации, повышения качества эндоскопического исследования остаются по-прежнему в центре внимания широкого круга онкологов, гастроэнтерологов, эндоскопистов. В странах, где организованы национальные программы скрининга КРР, создаются специальные рекомендации, направленные на снижение риска осложнений во время исследований, определяются стандарты и показатели (индикаторы) качества колоноскопии. Рабочая группа Европейского общества гастроинтестинальной эндоскопии (European Society of Gastrointestinal Endoscopy — ESGE) опубликовала в 2012 г. документ, в котором представила рекомендации по качеству выполнения скрининговой колоноскопии **(табл. 1)**. Основные положения этого документа представлены ниже.

Согласие пациента. ESGE считает, что число пациентов, которые отказались от колоноскопии в день процедуры, и число пациентов, которые дали согласие, но передумали во время процедуры, долж-

Таблица 1. **Обеспечение качества в процессе скрининговой колоноскопии: резюме рекомендаций**

Этапы	Предлагаемые стандарты
Согласие и отзыв согласия	Учитывать число пациентов, которые отказываются от проведения колоноскопии в день исследования, и количество отказов в процессе исследования Предлагаемый стандарт: пациенты менее чем в 5% случаев отзывают свое согласие в день исследования, менее 1% — во время исследования
Опыт эндоскописта	Мы рекомендуем, что должен быть согласован минимальный профессиональный опыт в проведении колоноскопий с минимальным количеством ежегодно выполняемых колоноскопий Предлагаемый стандарт должен быть согласован локальным экспертным советом по скринингу
Очищение толстой кишки	Состояние очищения толстой кишки должно быть учтено Предлагаемый стандарт: по крайней мере в 90% случаев очищение толстой кишки должно быть оценено как «адекватное» или «лучше»
Седация, обезболивание и комфорт	Рекомендуется учитывать метод седации и дозы используемых лекарственных препаратов, также проводить оценку комфорта пациента Предлагаемый стандарт: не более чем у 1% пациентов может потребоваться введение антидота по причине развития гипоксии (сатурация 85% в течение более 30 с) или по другим причинам
Уровень выявления аденом и рака	Количество выявленных аденом и рака должно быть учтено Предлагаемый стандарт: должен быть согласован локальным экспертным советом по скринингу
Время выведения колоноскопа	Среднее время выведения должно быть учтено Предлагаемый стандарт: как минимум 6 мин, по крайней мере, в 90% чисто диагностических исследований
Показатель извлечения полипов	Программы скрининга предполагают, что все резецированные полипы извлекаются для гистологического анализа Предлагаемый стандарт: не менее 90% удаленных полипов должны быть подвергнуты гистологическому исследованию
Значимые интервальные поражения	Мы рекомендуем, чтобы размер, внешний вид, локализация и гистологическое исследование всех полипов размером больше 1 см были учтены в программах скрининга, а также всех видов рака, обнаруженных между скрининговыми обследованиями и найденных после того, как пациент покинул программу скрининга Предлагаемый стандарт: должен быть согласован локальным экспертным советом по скринингу
Направление для удаления крупных полипов	Мы ожидаем, что удаление крупных полипов будет перенесено на специализированные клинические сессии, возможно, в отдельном специализированном центре. В программах скрининга нужно регистрировать, каким образом крупные полипы, обнаруженные при скрининге, были пролечены, вместе с подробной информацией о результатах Предлагаемый стандарт: должен быть согласован локальным экспертным советом по скринингу
Обработка и дезинфекция	Принятые европейские или национальные стандарты дезинфекции и рекомендации производителей Предлагаемый стандарт: обычное микробиологическое тестирование в интервалы, не превышающие 3 мес
Татуировка места крупных полипов и рака	Мы рекомендуем, чтобы скрининговые программы устанавливали стандарты, в соответствии с которыми место расположения полипа должно быть татуировано Предлагаемый стандарт: нанесение татуировки после удаления всех полипов 2 см и более, расположенных вне основных ориентиров толстой кишки, таких как слепая и прямая кишка
Незапланированная повторная госпитализация	Мы рекомендуем, чтобы программы скрининга фиксировали информацию обо всех экстренных госпитализациях в течение 30 дней после скрининговой колоноскопии Предлагаемый стандарт: должен быть согласован локальным экспертным советом по скринингу
Показатель перфораций	Мы рекомендуем, чтобы были зафиксированы детали всех перфораций, осложнивших диагностические и лечебные процедуры и потребовавших незамедлительного хирургического вмешательства, или возникшие в течение 2 нед после колоноскопии Предлагаемый стандарт: должно быть менее чем 1:1000 перфораций при диагностических и лечебных исследованиях, потребовавших незамедлительного хирургического вмешательства
Показатель кровотечений	Все случаи непосредственных и отсроченных кровотечений после полипэктомии должны быть зафиксированы Предлагаемый стандарт: должно быть менее чем 1:20 случаев кровотечений, потребовавших незамедлительного хирургического вмешательства

но быть зафиксировано. По проведенным подсчетам, количество случаев отмены согласия на исследование в день процедуры должно составлять менее 5%, а отмена согласия во время исследования — менее 1% случаев.

Национальный совет по скринингу должен использовать надежные системы для предоставления всеобъемлющей информации о пациентах, проходящих скрининг, на всех этапах этой программы. Люди, участвующие в программе скрининга, имеют право на информацию как о возможных преимуществах, так и возможных осложнениях, связанных со скринингом КРР. Программа скрининга также должна гарантировать соблюдение процедуры получения согласия; оно должно включать в себя подробное и детальное объяснение сути предстоящего исследования и необходимость подготовки к нему, а также обсуждение всех рисков и преимуществ, связанных с проведением исследования. Пациенты также должны быть осведомлены о возможности того, что серьезное заболевание может быть пропущено, а также о возможных ранних и поздних осложнениях. После исследования пациентам, в случаях возникновения осложнений после процедуры, необходимо предоставить возможность получить консультацию напрямую, 24 ч в сутки. Люди должны иметь возможность отменить свое согласие во время исследования. Вместе с тем пациенты должны быть осведомлены, что бывают случаи (например, во время наложения петли при полипэктомии), когда исследование нельзя остановить немедленно. Случаи отмены согласия должны быть записаны и учтены в программе скрининга. ESGE предполагает, что можно ожидать отмены согласия во время процедуры менее чем у 1% пациентов, проходящих колоноскопию.

Очистка кишечника. ESGE рекомендует обязательно учитывать качество очистки кишечника и предлагает стандарт, по которому по крайней мере в 90% скрининговых исследований качество очистки кишечника должно быть оценено как «адекватное» или «лучше».

Эффективная очистка кишечника является основой для высокого качества колоноскопии. Хорошая подготовка кишечника позволяет выявить неоплазии и оптимизирует интубацию слепой кишки, в то время как плохое очищение толстой кишки сопряжено с увеличением времени исследования и ошибками в диагностике заболеваний толстой кишки [15, 17]. Также существует необходимость тщательной предварительной оценки таких вопросов, как наличие почечной, печеночной и сердечной недостаточности, а также использование диуретиков.

Существует недостаток данных о влиянии различных схем очистки кишечника в условиях организованной программы скрининга, при этом ни один из препаратов не представляет превосходства. Препараты, содержащие фосфат натрия, возможно, имеют лучшую переносимость, но существуют проблемы безопасности, особенно когда они используются у пожилых людей или у больных с почечной недостаточностью [17, 18]. По этой причине оральный раствор фосфата натрия был отозван с рынка в США. Переносимость больших объемов раствора полиэтиленгликоля (ПЭГ), особенно у пожилых людей, может быть плохой [19, 20]. Разделение объема ПЭГ улучшает переносимость препарата и качество подготовки кишечника [21, 22].

Временной интервал от окончания приема слабительного препарата и началом проведения колоноскопии является более важным фактором, чем разделение дозы препарата. Степень очищения слизистых оболочек является наилучшей, если обследование началось через несколько часов после окончания подготовки кишечника [23]. В нескольких исследованиях оценен эффект от приема препарата для очищения кишечника в тот же день, что и колоноскопия [24—27]. Существует неоднородность среди этих исследований, и показатель эффективности варьирует. Тем не менее направление их результатов согласуется: колоноскопию лучше всего начинать в течение нескольких часов после окончания подготовки кишечника.

Что касается таких терминов, как «плохая», «хорошая» или «отличная» подготовка, то они субъективные. Были опубликованы несколько шкал более официальной оценки подготовки кишечника. Однако они были разработаны преимущественно для использования в клинических исследованиях [20, 28, 29]. Шкалы Оттава [30] и Бостон [31] — валидированные ресурсы для оценки состояния подготовки толстой кишки. Обе они являются техническими и требуют от эндоскописта численной оценки состояния очищения в каждом сегменте толстой кишки и дальнейшего суммирования значений для получения общей оценки состояния подготовки кишечника. Позднее это значение может быть переведено в характеристику, которая более логична при оформлении результатов колоноскопии (например, «плохая», «некачественная», «адекватная», «хорошая» или «отличная» подготовка кишечника). Следует отметить, что шкала Бостон учитывает возможность дополнительного отмывания слизистой оболочки толстой кишки.

Несмотря на то что нет приоритетного метода оценки эффективности очистки кишечника, национальные комиссии по скринингу должны согласовать шкалу для стандартизации отчетности по качеству подготовки кишечника. Кроме того, заключение колоноскопии должно содержать подробные

сведения об использованном методе очистки кишечника, удовлетворенности пациента режимом подготовки и о вероятной причине неудачи при недостаточной очистке кишечника.

Конечно, значительные трудности можно ожидать в достижении хорошей подготовки кишечника для определенных групп пациентов, таких как люди с плохими навыками чтения, находящиеся в неблагоприятном социально-экономическом положении, очень пожилые пациенты, находящиеся в стационаре, лежачие больные или пациенты, принимающие ряд лекарственных препаратов, таких как опиаты. Тем не менее все лица, подлежащие скрининговому обследованию, должны иметь равные возможности для колоноскопии с хорошей подготовкой кишечника. По этой причине как эталон качества мы предлагаем показатель, при котором не более 10% от исследований необходимо повторять из-за недостаточной подготовки кишечника. Это, вероятно, потребует изменения схем по подготовке кишечника в некоторых подразделениях. При первичном анализе данных английской национальной программы, 8 из 48 скрининговых центра (17%) не отвечали этим показателям и должны были внести коррективы в свои схемы по подготовке кишечника [C. Rees; личное сообщение от имени English National Bowel Cancer Screening Evaluation Group].

Седация, аналгезия и комфорт. ESGE рекомендует применять седацию с определением средних доз, оценкой комфорта пациента во время процедуры — все эти параметры необходимы для создания отчетности во время скрининговых обследований. По стандарту, менее чем у 1% пациентов должна развиться гипоксемия (сатурация ниже 85% в течение более 30 с), в этом случае или по другим причинам требуется введение антидота.

Пациенты должны иметь возможность на проведение высококачественной, удобной и безопасной процедуры. Хотя колоноскопия без анестезии является наиболее дешевой и безопасной [32, 33], высокий риск дискомфорта может неблагоприятно влиять на выполнение и результаты колоноскопии.

В некоторых европейских странах седативный эффект редко используется, в то время как в других опиаты сочетают с бензодиазепинами, а пропофол используется индивидуально [34]. Обзор преимуществ и рисков седации не выявил каких-либо явных плюсов для конкретного подхода [35]. Наименьшее время восстановления — у Entonox (торговое наименование оксида азота N_2O). При применении оксида азота пациент может быть отпущен медперсоналом домой сразу после процедуры. Если при седации используется только пропофол, то ESGE рекомендует, чтобы пациенты отправлялись домой как минимум через 12 ч [36], по сравнению с сутками, проведенными в стационаре после введения мидазолама и опиоидов.

Естественно, седация должна быть проведена в соответствии с руководством, составленным национальными советами скрининга. Для оценки производительности они согласовывают систему подсчета данных для мониторинга седативного эффекта, комфорта пациента и уровня седации. Использование следующих типов седации в практике должно быть задокументировано: (I) анестезия или аналгезия не используются; (II) анестезия в сознании, с указанием используемых препаратов; (III) пропофол или общая анестезия; (IV) оксид азота.

К сожалению, нет подтвержденных точных данных по уровню седации и комфорта пациентов, хотя оценка комфорта пациента (шкалы) при колоноскопии находится в процессе разработки. Американское общество гастроинтестинальной эндоскопии (ASGE) приняло «модель длительности», где седативный эффект колеблется от простого анксиолиза до седации, при которой пациент реагирует на голосовые команды и самостоятельно дышит. За этим следует глубокая седация, когда пациент реагирует только на боль и может резко перестать дышать [37]. Седация особенно опасна у пожилых людей, так как они имеют больше сопутствующих заболеваний, которые влияют на кардиореспираторный резерв, что делает больных более чувствительными к действию анестезии и аналгезии [38, 39].

Оценка комфорта пациента более проблематична. Врач-эндоскопист, помощник и пациент могут иметь разные мнения по поводу степени комфорта во время процедуры. ESGE рекомендует, чтобы оценка комфорта пациента соответствовала простой шкале, например: 1 — отсутствие или минимальный дискомфорт; 2 — легкий дискомфорт; 3 — умеренный дискомфорт; 4 — сильный дискомфорт.

В общей сложности 14% пациентов, осмотренных по норвежской программе Gastronet, сообщили, что процедура была «очень болезненной», и еще 20% посчитали процедуру «умеренно болезненной». Пациенты, проходящие колоноскопию, выполняемую хирургами, были более склонны сообщать о боли, чем больные, обследованные гастроэнтерологами. Авторы этого исследования пришли к выводу, что доля пациентов, сообщающих о болезненности процедуры, была неприемлемо высокой [40].

Кроме того, организованные программы скрининга должны регистрировать случаи, в которых сатурация падает ниже 86%, и когда средства, такие как налоксон или флумазенил, используются для реверсии седации [41]. На практике в ряде стран эпизоды с гипоксемией были зарегистрированы в 5% случаев [42]. Использование лекарственных средств для реверсии седации (антидоты) не может

считаться неблагоприятным результатом (осложнением) колоноскопии с седацией в целом. Действительно, если введение однократной дозы антидота считать наказуемым для эндоскопистов, то это может стать препятствием для использования данных средств.

Тем не менее смерть пациента от остановки дыхания является худшим из возможных результатов. По этой причине мы вывели стандарт, по которому менее чем у 1% пациентов должна развиться гипоксемия (сатурация ниже 85% в течение более 30 с), в этом случае или по другим причинам требуется введение антидота.

Показатель интубации слепой кишки. ESGE рекомендует, чтобы уровень завершения для всех скрининговых колоноскопий был учтен, и предлагает минимальный стандарт (90%) для показателя интубации слепой кишки.

Полное обследование ободочной и прямой кишки является основой для любой программы скрининга КРР. Медиальная стенка слепой кишки между устьем червеобразного отростка и илеоцекальным клапаном не может быть визуализирована на расстоянии. Интубация слепой кишки определяется как проведение эндоскопа в слепую кишку, при котором дистальный конец эндоскопа в состоянии коснуться устья червеобразного отростка.

Невыполнение интубации слепой кишки может привести к необходимости повторной колоноскопии или рентгенологического обследования толстой кишки.

В то же время быстрая и уверенная интубация слепой кишки является также достоверным показателем навыков эндоскописта. Однако другие факторы могут оказывать влияние. Возможность успешного достижения слепой кишки снижается у пациентов в преклонном возрасте и с повышенным индексом массы тела [43, 44]. Колоноскопия у молодых пациентов с хорошим состоянием здоровья, скорее всего, может быть полностью завершена [45, 46]. Использование технологий, таких как переменная жесткость колоноскопа, также увеличивает возможность успешной интубации слепой кишки [47, 48].

Программа скрининга рака толстой кишки английской национальной системы здравоохранения установила минимальный уровень интубации слепой кишки как 90% [49]. В рекомендациях Европейской комиссии также считается показатель интубации слепой кишки в 90% приемлемым, за исключением случаев с обструктивным раком, требующим хирургического вмешательства [50].

В США межкомитетная рабочая группа по КРР рекомендует различные критерии для «скрининговой» и «симптомной» популяции населения (95 и 90% соответственно) [51, 52]. Аналогичным образом организация «Cancer Care Ontario Colonoscopy Standards» установила минимальный скорректированный показатель завершения колоноскопии в 95% (за исключением случаев с плохой подготовкой кишечника и обструктивными поражениями) [53].

Устье червеобразного отростка должно быть сфотографировано (предпочтительно с расстояния от 2 до 4 см) так, чтобы фотография охватывала схождение складок слепой кишки в виде «вороньей лапки». Вторую фотографию необходимо выполнить более дистально, чтобы включить всю слепую кишку и илеоцекальный клапан. Дистальный отдел подвздошной кишки также следует фотографировать, если он был интубирован. При наличии возможности видеозапись является самым высоким уровнем доказательств того, что колоноскоп проведен в слепую кишку. В условиях организованной программы скрининга показатели наличия обтурирующей опухоли (количественный показатель) будут равномерно распределены среди всех участников скрининговой программы. По этой причине в рамках организованной программы скрининга мы рекомендуем учитывать только данные полностью записанных колоноскопий, т.е. тех, целью которых было осмотреть ободочную кишку полностью. Случаи с плохой подготовкой кишечника делают данные более объективными и позволяют определить отделения эндоскопии, которые не обеспечивают оптимальные схемы по подготовке кишечника в рамках программы скрининга рака толстой кишки.

Диагностика аденом и рака. ESGE рекомендует учитывать количество аденом и рака для всех скрининговых исследований. Так как количество выявленных поражений зависит от особенностей скрининговых программ, то стандарт учета должен быть согласован с комитетом по скринингу.

Выявление аденом и ранних форм рака является основной задачей для любой программы скрининга рака толстой кишки. Данные US National Polyp Study [54] и UK Flexible Sigmoidoscopy Screening Trial [55] показывают, что удаление аденом ободочной кишки снижает риск возникновения рака.

Когда организована программа первичного скрининга населения на основе теста кала на скрытую кровь, то необходим вторичный тест, увеличивающий выявление аденом и рака. Как правило, скрининг, основанный на положительном гваяковом тесте кала на скрытую кровь, дает 35% вероятность обнаружения аденом и почти 11% риск выявления рака [56]. Это сопоставимо с 15—25% риском обнаружения доброкачественной аденомы [54—56].

К сожалению, существуют доказательства того, что аденомы могут быть пропущены при колоноскопии и что некоторые эндоскописты пропускают больше полипов, чем другие [60—63]. Заметное из-

менение в показателе выявления аденом (8—16%) было установлено в исследовании UK Flexible Sigmoidoscopy Screening Trial [64]. В ходе метаанализа было определено, что колоноскопии, выполняемые врачами первичного звена медицинской помощи в США, устанавливают еще больший диапазон в выявлении аденом (8,8—50%) [65]. Результаты тандем-исследования продемонстрировали, что показатель пропущенных распространенных аденом (более 1 см) составляет до 6%, а для пропущенных аденом размерами менее 5 мм — более 27% [66]. Такие же показатели были подтверждены в сравнительном исследовании между компьютерной колонографией и колоноскопией [67]. Результаты недавно проведенного исследования показали, что после выполнения исследования эндоскопистами, у которых показатель выявления аденом был ниже 20%, у пациентов впоследствии были чаще выявлены интервальные раки [68].

Было показано, что существует достоверная корреляция между показателем выявления полипов и показателем выявления аденом (ADR) [69]. Тем не менее показатель выявления аденом является более актуальным, чем показатель выявления полипов, который будет дополнительно включать в себя ряд полипов неопухолевой этиологии. Хотя гистологическое исследование всех полипов является крупной задачей, она должна быть выполнена в рамках организованной программы скрининга. В странах, где создается программа скрининга рака толстой кишки, национальные советы скрининга должны договориться о минимальном показателе выявления аденом в рамках своей программы.

Английская программа скрининга колоректального рака определяет показатель выявления аденом как число колоноскопий, при которых была выявлена одна или несколько гистологически подтвержденных аденом, разделенное на общее число выполненных колоноскопий. Возможно, более полезной альтернативой был бы индекс обнаружения аденом (ADI), который означает общее количество обнаруженных аденом, деленное на общее число выполненных колоноскопий.

Контрольные показатели, установленные для определения минимального уровня, будут зависеть от деталей программы скрининга КРР, таких как скрининговый возраст, чувствительность и специфичность используемого первичного теста кала на скрытую кровь [70—73]. Кроме того, частота выявления аденом и рака сильно различается между мужчинами и женщинами. Наконец, когда организованная программа скрининга давно внедрена в стране и широко распространена для выявления рака кишечника, возможно снижение выявления полипов и рака.

В английской программе скрининга при первом анализе на удивление был обнаружен широкий диапазон показателя обнаружения аденом (C. Rees; личное сообщение от имени English National Bowel Cancer Screening Evaluation Group). Вызывает озабоченность, что некоторые эндоскописты выявляли аденомы лишь в 22% колоноскопий, в то же время другие находили аденомы в 60% случаев. Поскольку аденомы чаще встречаются у мужчин (средний показатель выявления аденом [ADR] 52,9% у мужчин и 36,5% у женщин), преобладание женщин в скрининговой популяции могло бы объяснить только часть, но не все эти отклонения.

Время выведения колоноскопа. ESGE рекомендует учитывать среднее время выведения колоноскопа среди скрининговых колоноскопий и предлагает минимальный показатель в 6 мин как минимум для 90% чисто диагностических исследований.

Время выведения колоноскопа и выявление полипов имеют тесную взаимосвязь. Два крупных исследования подтверждают минимальное время выведения в 6 мин для диагностических колоноскопий [74, 75]. Поскольку выявление полипов с последующим их удалением увеличивает среднюю продолжительность колоноскопии, эта цифра относится только к исследованиям, в которых полипов не обнаружено.

В исследовании R. Barclay и соавт. было выявлено 3-кратное различие (9,4—32,7%) в показателе выявления аденом в зависимости от продолжительности времени выведения колоноскопа (которое составляло от 3,1 до 16,8 мин). Эндоскописты, у которых время выведения колоноскопа составило более 6 мин, имели более высокий показатель выявления любых неоплазий (28,3% против 11,8%). Кроме того, выявление распространенных неоплазий было так же значительно выше (6,4% против 2,6%). Проведенный анализ английской скрининговой программы показал, что время выведения, равное 10 мин, было связано с более высоким уровнем выявления аденом [76].

Поскольку существует корреляция между временем выведения и выявлением аденом, мы рекомендуем время выведения учитывать. В тех случаях, когда не проводилось никаких манипуляций, рекомендуемое время выведения должно составлять не менее 6 мин. Тем не менее время выведения колоноскопа не является единственным фактором, влияющим на выявление полипов.

В дополнение ко времени выведения такие факторы, как аспирация жидкости, тщательный осмотр пространства позади кишечных складок, изменение позиции пациента, использование бускопана, использование неглубокого колпачка на кончике эндоскопа или технологий, таких как разрешение вы-

Таблица 2. **Риск злокачественности в зависимости от размера полипа в Английской программе скрининга рака толстой кишки (BCSP)**

Размер	Полип—рак, *n*	Всего полипов, *n*	Полип—рак, %
0—9 мм	103	34 959	0,29
10—19 мм	370	8425	4,39
20—29 мм	240	3008	7,98
30 мм и более	174	1705	10,2
Размер не отмечен	34	957	—
Всего	921	49 054	1,88

сокой четкости или ретроскоп «Третий глаз», также могут улучшить выявление полипов [77—80].

Распыление красителей на подозрительные участки слизистой оболочки улучшает выявление небольших поражений или полипов с плоским типом роста [81]. Кроме того, методики распыления красителя позволяют прогнозировать результаты гистологии [82], в частности при использовании их совместно с увеличительной эндоскопией [83]. Технологии обработки изображений, такие как узкоспектральная эндоскопия (NBI, Olympus), FICE (Fuji) и i-scan (Pentax), были разработаны, чтобы обеспечить более быструю оценку подозрительных участков и дифференциацию между гиперпластическими и аденоматозными полипами [84].

Извлечение полипов. ESGE рекомендует, чтобы количество резецированных и извлекаемых полипов было учтено для всех скрининговых колоноскопий, и предлагает стандарт — по меньшей мере 90% резецированных полипов должны извлекаться для гистологического анализа.

Извлечение резецированных полипов для гистологического исследования имеет важное значение. В пилотной Британской программе скрининга КРР в 16,6% случаев рак был обнаружен в полипе [60]. Как и ожидалось, риск развития рака в полипе возрастает с увеличением размера полипа **(табл. 2)**. После фрагментарной резекции или в случаях, когда гистологический анализ аденом размером более 10 мм не позволяет подтвердить ее полное удаление, рекомендуется наблюдение в ближайшие месяцы (например, в пределах 3—6 мес). Интересно, что в случаях резенцирования полипов с помощью режима «Endocut» микроскопическая оценка краев резекции была лучше, чем при использовании режима коагуляции [85].

В рамках организованных программ скрининга ожидается, что удаленные полипы будут извлекаться для гистологического анализа. Тем не менее в последнее время была предложена политика «резецировать и выбросить» для небольших полипов. В экспертных центрах оптический диагноз устанавливается с точностью более чем в 90% для полипов размером до 10 мм [86]. Такая политика приведет к существенной экономии средств на программу скрининга [87]. Поскольку эффективность политики «резецировать и выбросить» никогда не была испытана за пределами третичных экспертных центров, мы рекомендуем, чтобы национальные советы по скринингу контролировали показатель извлечения для всех удаленных полипов. Успешное извлечение по крайней мере 90% удаленных полипов представляется разумным стандартом.

Значимые интервальные поражения. ESGE рекомендует, чтобы в программах скрининга были учтены размер, внешний вид, локализация и гистологическое исследование всех полипов размером больше 1 см, а также всех видов рака, обнаруженных между скрининговыми обследованиями и найденных после того, как пациент покинул программу скрининга.

Результаты исследования National Polyp Study в США показали, что полипэктомия может предотвратить до 90% последующего рака. В исследовании, проведенном T. Imperiale и соавт. [88], не было установлено случаев интервального рака в течение 5 лет после отрицательной колоноскопии у 1256 лиц. Однако данные других исследований показали более низкий защитный эффект [89]. В исследовании, проведенном W. Farrar и соавт. [90], 5,4% всех случаев обнаруженного рака были интервальными. В результате объединенного анализа североамериканских исследований, которые наблюдали за пациентами с ранее выявленными аденомами в среднем 4 года, был установлен риск последующего развития рака на уровне 0,6% [91] (риск развития распространенной неоплазии составил 11,8%). В ретроспективном голландском исследовании чувствительность колоноскопии для обнаружения КРР была оценена в 90% [92]. В канадском исследовании от 2 до 6% пациентов, у которых развился КРР, проходили колоноскопию в прошедшие 3 года [93].

Оказывается, что колоноскопия обеспечивает лучшее предотвращение будущего рака, возникающего в левой половине ободочной кишки (предотвращение 80%), чем в правой половине (12—33%) [94, 95]. Одним из объяснений, почему колоноскопия может обеспечить лучшее предотвращение дистального рака, является то, что правая половина

толстой кишки хуже очищается при подготовке, чем левая. Действительно, показатели пропусков патологии, соответственно, в 2—3 раза выше в проксимальной, чем дистальной части толстой кишки [96—98]. Альтернативное объяснение состоит в том, что правосторонние поражения являются более агрессивными или что они возникают из малозаметных плоских поражений, которые легко пропустить, особенно в связи с тем, что правую половину кишки труднее очистить [99—101].

Национальным скрининговым комитетам (советам) необходимо согласовать четкие определения для понятия «интервальные поражения». Например, они могут быть определены как аденомы размером более 1 см или раки, которые обнаруживаются между скрининговыми исследованиями и следующим запланированным эпизодом скрининга или наблюдения. Данные об интервальных поражениях являются важным инструментом для оценки качества скрининговой колоноскопии. Сбор данных об аденомах размером более 1 см или злокачественных опухолей, которые были обнаружены после того, как пациент вышел из программы скрининга, также будет иметь важное значение, например чтобы определить необходимость расширить диапазон скринингового возраста.

Мы рекомендуем, чтобы национальные органы скрининга регистрировали данные (размер, внешний вид, расположение и гистологию) всех обнаруженных поражений, причем не только во время скрининговых обследований, но и за пределами программы скрининга. По перекрестным ссылкам с национальными реестрами рака это должно дать возможность для национальных программ скрининга рака получить точные данные об интервальных злокачественных опухолях.

Удаление крупных полипов. ESGE рекомендует, чтобы программы скрининга учитывали, каким образом крупные поражения, обнаруженные при скрининге, были пролечены, вместе с подробной информацией о результатах. В частности, количество доброкачественных поражений, направленных на хирургическое удаление, должно быть зарегистрировано, а результаты проконтролированы.

Целью скрининга КРР является выявление раннего рака и удаление предраковой патологии, что безопасно, эффективно и потенциально снижает заболеваемость раком. Однако эндоскопист может не иметь опыта удаления крупных полипов. Кроме того, их удаление сопряжено с большими рисками. В этой связи процесс информированного согласия должен отражать это.

К сожалению, направление пациентов с крупными доброкачественными поражениями на хирургическое лечение, а не на полипэктомию, может быть связано с более высоким риском неблагоприятных исходов [102]. Есть подтверждение, полученное от французской программы скрининга, что до 10% доброкачественных полипов удаляются хирургическим путем, а не эндоскопическим [103]. Эндоскописты, направляющие пациентов на расширенные лечебные манипуляции, возможно, не желают обеспечивать обычный скрининг.

Тем не менее для того, чтобы обеспечить направление в лечебную службу, мы рекомендуем, чтобы врачи регистрировались в качестве эндоскопистов, выполняющих скрининговые колоноскопии, и собирали данные для контроля качества своей деятельности. Существует небольшое количество опубликованных данных о частоте серьезных осложнений, которые могут быть использованы для критериев создания такой лечебной службы [104]. A. Moss и соавт. проанализировали результаты после резекции 479 полипов размером 2 см или более. В общей сложности, показано, что у 1,5% пациентов был серозит после полипэктомии, 2,1% пациентов были госпитализированы с болями, связанными с процедурой, 2,9% перенесли отсроченное кровотечение, а перфорацией осложнялось 1,3% резекций [105]. Представляется очевидным, что риски осложнений выше при более крупных полипах.

Татуировка места предполагаемых злокачественных полипов и рака. ESGE рекомендует в программы скрининга ввести руководства по использованию татуировки чернилами и наносить их после удаления всех полипов размером 2 см и более, расположенных вне слепой или прямой кишки.

Места крупных полипов и полипов, подозрительных на малигнизацию и рак, должны быть помечены несмываемым соединением, таким как специальная индийская тушь или альтернативным очищенным составом на основе углерода, если они находятся за пределами безошибочных ориентиров толстой кишки, таких как прямая или слепая кишка. Это помогает идентифицировать их локализацию при последующих колоноскопиях или во время хирургической операции (особенно при лапароскопической резекции).

Тушь представляет собой маркер, который требует разбавления и стерилизации, в отличие от расфасованных стерильных препаратов на основе углерода. Существуют опасения по поводу безопасности нанесения татуировок с сообщениями о лихорадке, болях в животе и образованием абсцессов [106]. Однако до инъекции и при смешивании с физиологическим раствором с последующей инъекцией разведенные чернила в пузырьке кажутся безопасными [107].

Национальные организации скрининга должны согласовать рекомендации, по которым место поражения, обнаруженное при скрининге, должно быть

отмечено татуировкой. Кроме того, необходимо соглашение с местными колоректальными хирургами в отношении предпочтительного количества и положения татуировок. В большинстве случаев предпочтительно выполнить более одной татуировки, расположенной по периферии поражения. Размещение 2—3 татуировок гарантирует, что по крайней мере одна татуировка будет видна на противобрыжеечном крае толстой кишки, что позволит краям резекции быть на достаточном расстоянии от неоплазии.

Риск рака возрастает с увеличением размера полипа и приближается к 10% при поражениях размером 2 см в диаметре или более **(см. табл. 2)**. По этой причине мы рекомендуем размещение татуировок после удаления всех полипов размером 2 см или более, расположенных за пределами прямой или слепой кишки.

Минимальный опыт врача-эндоскописта. ESGE рекомендует, чтобы в скрининговой программе согласовывался минимальный профессиональный опыт эндоскописта, выполняющего скрининговые колоноскопии, и устанавливался минимальный показатель ежегодного выполняемых им числа скрининговых обследований.

Существует прямая связь между профессиональным опытом врача-эндоскописта и тем временем, которое требуется ему для проведения колоноскопа в купол слепой кишки, а также определяется связь между опытом специалиста и показателем выявления полипов толстой кишки, требующих последующей полипэктомии [108, 109].

Результаты популяционного исследования в Канаде показали, что риск осложнений, таких как перфорация и кровотечение, был втрое выше у эндоскопистов, которые выполняли менее 300 колоноскопий в год [110]. По этой причине определение минимального годового количества скрининговых колоноскопий имеет основополагающее значение для анализа и контроля качества. Например, в английской программе скрининга рака толстой кишки установлено требование по минимальному общему профессиональному опыту в 1000 исследований и минимальному количеству в 150 скрининговых колоноскопий в год. Этот ежегодный показатель был установлен в целях обеспечения полноценного анализа данных при контроле качества от всех эндоскопистов, выполняющих скрининговые колоноскопии [111].

Для того чтобы гарантировать, что участники скрининга имеют достаточный опыт, всем национальным скрининговым комитетам следует рассмотреть вопрос об установлении минимальных стандартов профессионального опыта и количества ежегодно выполняемых исследований.

Учет ранних и поздних неблагоприятных исходов. ESGE рекомендует учитывать все осложнения, в том числе незапланированные повторные госпитализации после скрининговых обследований. Мы предлагаем стандарт качества, по которому менее 5% геморрагических осложнений требуют хирургического вмешательства и менее чем одна скрининговая колоноскопия на 1000 должна быть осложнена перфорацией, требующей срочной операции.

Колоноскопия с полипэктомией имеет высокий риск угрожающих жизни осложнений. Скрининг КРР, следовательно, имеет реальный риск навредить обследуемым.

Из специальной литературы трудно сделать окончательные выводы о частоте осложнений. Большинство опубликованных результатов исследований приходят из единичных центров с большим опытом работы в колоноскопии, без разделения симптоматических и скрининговых пациентов. Поэтому результаты могут не соответствовать реальной практике. Различия между авторами в определениях осложнений также препятствуют установке стандартов для скрининга. В последнее время Американское общество гастроинтестинальной эндоскопии (ASGE) выступило спонсором семинара, на котором была разработана полезная система классификации неблагоприятных исходов для включения в текущую минимальную стандартную терминологию (MST версия 3.0) [41]. Мы призываем национальные советы скрининга использовать текущую терминологию MST вместе с новейшей ASGE классификацией неблагоприятных исходов.

Многие неблагоприятные события (кровотечение, перфорация или кардиореспираторные осложнения) являются прямыми осложнениями эндоскопической процедуры. Однако в других случаях трудно решить, следует ли неблагоприятное событие отнести к колоноскопии, например флебит на месте внутривенного введения канюли, дискомфорт в животе, который проходит спонтанно вскоре после колоноскопии, развитие респираторной инфекции в течение 1 нед после процедуры.

Важно не только не пропустить неблагоприятные последствия, которые могут быть вызваны эндоскопической процедурой, но и задокументировать результат: (I) незапланированная госпитализация; (II) удлинение пребывания в стационаре; (III) незапланированная повторная колоноскопия; (IV) экстренное вмешательство, включая переливание крови; (V) экстренная операция; (VI) летальный исход.

Учет поздних исходов (30 дней после процедуры) затруднен. Тем не менее это эталон, позволяющий сравнивать скрининговые программы. Должна быть предоставлена полная информация обо всех

повторных поступлениях, в том числе данные о причине госпитализации, продолжительности пребывания, медицинском/хирургическом вмешательстве и исходах заболевания.

Перфорация. В серии исследований из Ноттингема в Великобритании и Миннесоты в США [112] было примерно 7 перфораций на 10 тыс. колоноскопий. В пилотной программе в Великобритании было зарегистрировано 5 перфораций на 10 тыс. колоноскопий. В норвежском исследовании, посвященном профилактике КРР (NORCCAP), вообще не было никаких сообщений о перфорациях после диагностических обследований, однако сообщалось об одной перфорации на 336 полипэктомий [113].

Британское общество гастроэнтерологии (BSG), анализируя колоноскопии в Великобритании, пришло к выводу, что риск перфорации примерно удваивается, если при колоноскопии выполняется полипэктомия [114]. Уровень перфорации при диагностических исследованиях был один случай на 923 по сравнению с одним случаем на 460 при выполнении полипэктомии. Обзор большего массива данных (39 286 колоноскопий, проведенных по американской программе Medicare) также предоставляет показатель перфораций — 1 на 500 исследований, но не демонстрирует влияние полипэктомии [115]. Приведенные выше цифры не сильно отличаются от немецкого обзора колоноскопий, проведенного в конце 1970-х годов. В этом обзоре 40-летней давности сообщают об одной перфорации, осложняющей каждые 300 полипэктомий [116].

Перфорация ободочной кишки обычно определяется как наличие воздуха, находящегося в просвете за пределами желудочно-кишечного тракта, установленное дополнительными методами диагностики. Тем не менее небольшие перфорации с брыжеечной стороны толстой кишки или микроперфорации, которые были незамедлительно закрыты при помощи наложения клипс, также могут быть расценены как перфорации. В некоторых случаях перфорацию подозревают у пациентов, у которых развивается абдоминальный дискомфорт, последовавший после обычной биопсии слизистой оболочки или после небольших полипэктомий. В этих случаях рентгенологическое исследование брюшной полости может показать наличие небольшого количества газа в брюшной полости или отека вокруг кишки, однако это бывает сложно интерпретировать, если у пациента нет каких-либо клинических признаков перфорации.

Большинство перфораций усложняют лечебные манипуляции, и некоторые полипэктомии являются более рискованными, чем другие. Риск перфорации, как представляется, больше при удалении крупных полипов на широком основании в правой половине толстой кишки [117]. При условии, что такие микроперфорации незамедлительно выявляются и лечатся с применением клипирования и системных антибиотиков, никаких негативных последствий за этим не последует.

Прагматичный конечный показатель, который будет фиксировать все значимые случаи, должен учитывать только перфорации, потребовавшие хирургического вмешательства. ESGE предлагает считать определенным эталоном качества показатель осложнений (перфорации), требующих неотложного хирургического вмешательства, возникшего при выполнении скрининговой колоноскопии — менее 1 случая на 1000 исследований.

Кровотечение. Кровотечение во время полипэктомии бывает достаточно часто, и, как правило, не имеет никакого значения, если оно сразу же остановлено эндоскопически. Однако, если необходимы дальнейшие вмешательства, такие как незапланированная госпитализация, кровотечение должно быть зафиксировано как неблагоприятное событие. С практической точки зрения, кровотечение, возникающее после полипэктомии, можно определить как видимую потерю крови или мелену в срок до 2 нед после процедуры, требующую переливания крови, хирургического вмешательства или дальнейшего эндоскопического лечения. Это определение исключает меньший объем кровотечения, возникающего после выполнения полипэктомии, которое встречается у пациентов после удаления крупных патологических образований.

Трудно сделать соответствующие выводы из опубликованных данных с огромным диапазоном (от 1 на 10 до 1 на 300), о которых сообщают некоторые авторы [118, 119]. Поводом для такого широкого диапазона является то, что риск кровотечений зависит от многих факторов. У пациентов пожилого возраста или тех, кто принимает антитромботические препараты (кроме аспирина), как представляется, существует наибольший риск [120, 121]. Особенности самого поражения также влияют на риск кровотечения. Риски выше у более крупных поражений на широком основании, особенно в правой половине толстой кишки [117]. Наконец, настройки диатермии также могут влиять на частоту кровотечений [122]. Использование «чистого разреза» диатермией связано с более высоким риском немедленного кровотечения, в то время как смешанный режим и электрокоагуляция «чисто коагуляция» связаны с риском кровотечения после полипэктомии, но с тенденцией к задержке (до 8 дней) при использовании смешанного режима по сравнению с током коагуляции [123—125].

Тема постполипэктомических кровотечений недавно была рассмотрена ESGE [126]. При обзоре был сделан вывод, что эндоскопические вмешательства, которые являются эффективными в предот-

Таблица 3. **Данные, которые должны быть включены в отчет о колоноскопии**

Данные	Характеристика
Использованный эндоскоп	Производитель, модель и серийный номер
Имя и должность эндоскописта и другого медицинского персонала	
Показания к исследованию	Количество скрининговых циклов Детали и интервал до недавнего скринингового исследования Полипэктомия, выполняемая по итогам предыдущей скрининговой колоноскопии
Подготовка кишечника	Полученный режим подготовки кишечника Переносимость пациентом режима подготовки кишечника Полученная видимость слизистой оболочки
Интубация	Ограничения осмотра, включая причины, почему исследование было неполным Продолжительная интубация ограничивала обследование Продолжительность выведения
Выявленное и пролеченное заболевание	Расположение каждого поражения Размер каждого поражения (как оценено эндоскопистом) Тип роста (по Парижской классификации) Рисунок крипт для каждого поражения (по классификации Kudo) Эндоскопический диагноз каждого поражения Действия, произведенные с каждым поражением Успех и осложнения при удалении каждого поражения Настройки диатермокоагуляции, использованные для коагуляции Финальный гистологический диагноз

вращении кровотечений после полипэктомии, включают наложение съемной петли для лигирования на крупную ножку полипов и подслизистые инъекции разбавленного адреналина в случае полипов на широком основании. Эффективность других мероприятий, в том числе установка эндоклипс, инъекции физиологического раствора и аргоноплазменная коагуляция, не была окончательно доказана.

Наконец, и это, пожалуй, неудивительно, опыт эндоскописта также влияет на риск кровотечения. Изучение результатов почти 100 тыс. амбулаторных колоноскопий показало, что риск осложнений был в 3 раза выше, если полипэктомии проводились эндоскопистом с малым опытом [115]. Вместе с тем, вполне вероятно, что имеет значение число ежегодных полипэктомий, а не количество ежегодно выполненных диагностических исследований. В немецкой программе обеспечения качества установили годовой минимум в 10 петлевых полипэктомий для сохранения аккредитации.

Во всех случаях немедленного и отсроченного кровотечения должна быть обеспечена возможность организации лечебных мероприятий с поддерживающей терапией и эндоскопическим лечением. В связи с тем, что показатель кровотечений, возникающих после полипэктомий, зависит от большого числа факторов, трудно установить какой-то конкретный критерий. Однако во всех случаях позднего кровотечения, при котором у пациента имеются гемодинамические нарушения или продолжающееся кровотечение, попытка эндоскопического лечения должна предшествовать выполнению операции. ESGE полагает, что менее 5% пациентов, перенесших кровотечение после полипэктомии, как определено выше, в конечном счете потребуют хирургического вмешательства.

Отчет о колоноскопии является важным элементом скринингового обследования, и ESGE рекомендует, чтобы он содержал минимальный набор данных, документирующих исследование.

Важно, чтобы эндоскопический отчет был завершенным, содержал подробную информацию обо всех выявленных отклонениях. В частности, сведения о каждом обнаруженном поражении должны быть зафиксированы вместе с информацией о методе его удаления. Для полного отчета о колоноскопии ESGE рекомендует набор из восьми фотографий, которые должны быть выполнены из стандартных позиций [127]. Когда это возможно, должна быть выполнена девятая фотография слизистой оболочки нижней части прямой кишки с эндоскопом в повернутом назад положении. Кроме этого, должны быть указаны причины любой неудачи интубации слепой кишки.

Информация, которая должна быть включена в отчет о скрининговой колоноскопии, подробно указана в **табл. 3**. Во многих странах пациент получает копию заключения сразу после исследования, и врач-эндоскопист обязан незамедлительно направить копию лечащему врачу пациента. Тем не менее большинство считают эндоскопический отчет неполным, прежде чем он не будет дополнен окончательным гистологическим заключением.

Обработка и дезинфекция оборудования. ESGE рекомендует стандарты дезинфекции, установленные производителями, национальными и европейскими органами. Эти стандарты активно учитываются в программах скрининга. ESGE рекомендует

Алессандро Репичи (Италия)

Чезаре Хассан (Италия)

Рис. 3. **Эксперты команды QuaCol.**

рутинное микробиологическое тестирование с интервалами не реже 3 мес.

Соответствующая обработка эндоскопов и комплектующих является одним из основных требований эндоскопии. Естественно, что люди, проходящие скрининговое обследование, должны быть уверенными в том, что все оборудование было эффективно обработано.

Комитет по рекомендациям ESGE и Европейское общество медицинских сестер гастроинтестинальной эндоскопии (ESGENA) опубликовали подробные рекомендации, касающиеся санитарной культуры и дезинфекции в эндоскопии [128, 129]. В дополнение к этому могут быть местные нормы и правила, национальные законы, а также инструкции производителей, которым необходимо следовать [130].

Данные рекомендации были подготовлены с целью предоставления четких и простых советов для стран, создающих организованные программы скрининга КРР, чтобы обеспечить безопасность и качество скрининговой колоноскопии.

Выводы

1. Скрининг КРР — проблема не только онкологии, но в значительной степени организации здравоохранения в целом.

2. Скрининг должен быть частью программы раннего выявления рака (национальной, региональной). До внедрения в рутинную медицинскую практику мероприятия программы раннего выявления рака должны быть реализованы в рамках совокупности региональных (пилотных) проектов по повышению осведомленности граждан и профессионалов здравоохранения, по организации самого скринингового обследования, по обеспечению верификации диагноза, по проведению необходимого лечения и соответствующего наблюдения пациентов.

3. Подходы к формированию и реализации программ раннего выявления рака должны основываться на современных принципах стратегического планирования и управления проектами в рамках междисциплинарного взаимодействия заинтересованных сторон (специалисты онкологии, первичного звена здравоохранения, организаторы здравоохранения, экономисты, средства массовой информации, IT специалисты, психологи и др.) [5].

Достижение целевых значений по основным показателям (индикаторы) качества колоноскопии, выполненной с целью скрининга КРР и полипов, учитывается при аттестации врачей-эндоскопистов и эндоскопических отделений. Конечной целью является контроль качества и повышение эффективности дорогостоящего инвазивного эндоскопического исследования толстой кишки. Первое в России многоцентровое исследование, посвященное оценке индикаторов качества колоноскопии в наших лечебных учреждениях, было организовано Российским эндоскопическим обществом (РЭО) под руководством Президента общества проф. М.П. Королева и руководителем эндоскопического центра клиники Уманитас проф. А. Репичи (Милан, Италия). Исследование проводилось в рамках европейского проекта по анализу качества скрининговой колоноскопии, который носит название Quality in Colonoscopy (пер. с англ. — качество колоноскопии). В рамках проекта организованы выездные конференции. В экспертную команду проекта QuaCol входят Алессандро Репичи (Италия), Чезаре Хассан (Италия), Виктор Владимирович Веселов (Москва), Сергей Владимирович Кашин (Ярославль), Никонов Евгений Леонидович (Москва), Залина Викторовна Галкова (Москва), Алексей Викторович Веселов (Москва) и Наталия Валентиновна Нехайкова (Ярославль). В марте, мае и июне 2017 г. эксперты команды QuaCol представили свои лек-

ции в Санкт-Петербурге, в Москве и в Екатеринбурге **(рис. 3)**.

На выездных конференциях в рамках образовательной проекта QuaCol обсуждаются вопросы совершенствования эндоскопических методик диагностики раннего рака и полипов толстой кишки, повышения качества колоноскопии. Мероприятия в рамках QuaCol остаются в центре внимания широкого круга эндоскопистов, онкологов и гастроэнтерологов. Осенью 2017 г. проведены выездные конференции в Новосибирске (30 сентября), в Самаре (7 октября) и в Краснодаре (30 ноября). Знания и новая информация помогают врачам-эндоскопистам адекватно оценивать качество выполняемых ими колоноскопий, что способствует улучшению качества исследований, а значит улучшает диагностику предопухолевой патологии и КРР на ранних стадиях. Все это свидетельствует о необходимости внедрения образовательных программ по качеству колоноскопии.

Авторы заявляют об отсутствии конфликта интересов.

ЛИТЕРАТУРА/REFERENCES

1. Ferlay J, Soerjomataram I, Ervik M, Dikshit R, Eser S, Mathers C, Rebelo M, Parkin DM, Forman D, Bray F: GLOBOCAN 2012 v1.0, Cancer Incidence and Mortality Worldwide: IARC CancerBase No. 11 (Internet). Lyon, France: International Agency for Research on Cancer; 2013. Accessed August 20, 2017. https://globocan.iarc.fr
2. Информационный бюллетень №297. Всемирная организация здравоохранения. Февраль 2014. Ссылка активна на 02.09.2017. [Informatsionnyi byulleten' №297. Vsemirnaya organizatsiya zdravookhraneniya. Fevral' 2014. Accessed September 2, 2017. (In Russ.)]. https://www.who.int/mediacentre/factsheets/fs297/ru/
3. Скрининг на различные раковые заболевания. Ссылка активна на 02.09.2017. [Skrining na razlichnye rakovye zabolevaniya. Accessed September 2, 2017. (In Russ.)]. https://www.who.int/cancer/detection/variouscancer/ru/index.html8
4. Cassidy J, Bissett D, eds. *Spence OBE Screening for cancer. Oxford Handbook of Oncology*. Oxford New York: Oxford University Press; 2002:217-220.
5. Сергеев М.Н. Научные и практические аспекты скрининга. *Практическая онкология*. 2014;15(1):37-42. [Sergeev MN. Nauchnye i prakticheskie aspekty skrininga. Prakticheskaya onkologiya. 2014;15(1):37-42. (In Russ.)].
6. Ивашкин В.Т. Колоректальный рак. *Российский журнал гастроэнтерологии, гепатологии, колопроктологии*. 1999;1:88-95. [Ivashkin VT. Kolorektal'nyi rak. *Rossiiskii zhurnal gastroenterologii, gepatologii, koloproktologii*. 1999;1:88-95. (In Russ.)].
7. Белоус Т.А. Патоморфология предраковых состояний толстой кишки. *Российский журнал гастроэнтерологии, гепатологии, колопроктологии*. 2002;4:50-55. [Belous TA. Patomorfologiya predrakovykh sostoyanii tolstoi kishki. *Rossiiskii zhurnal gastroenterologii, gepatologii, koloproktologii*. 2002;4:50-55. (In Russ.)].
8. Tutein Nolthenius CJ, Boellaard TN, De Haan MC, Nio CY, Thomeer MGJ, Bipat S, Montauban Van Swijndregt AD, Van De Vijver MJ, Biermann K, Kuipers EJ, Dekker E, Stoker J. Computer tomography colonography participation and yield in patients under surveillance for 6—9 mm polyps in a population-based screening trial. *Eur Radiol*. 2015;26(8):2762-2770. https://doi.org/10.1007/s00330-015-4081-9
9. Levin B, Lieberman DA, Mcfarland B, Andrews KS, Brooks D, Bond J, Dash, C, Giardiello FM, Glick S, Johnson D, Johnson CD, Levin TR, Pickhardt PJ, Rex DK, Smith RA, Thorson A, Winawer SJ. Screening and Surveillance for the Early Detection of Colorectal Cancer and Adenomatous Polyps, 2008: A Joint Guideline From the American Cancer Society, the US Multi-Society Task Force on Colorectal Cancer, and the American College of Radiology. *Gastroenterology*. 2008;134(5):1570-1595. https://doi.org/10.1053/j.gastro.2008.02.002
10. Jemal A, Bray F, Center M, Ferlay J, Ward E, Forman D. Global cancer statistics. *CA: A Cancer Journal for Clinicians*. 2011;61(2):69-90. https://doi.org/10.3322/caac.20107
11. Jemal A, Siegel R, Ward E, Hao Y, Xu J, Murray T, Thun M. Cancer Statistics, 2008. *Ca: A Cancer Journal For Clinicians*. 2008;58(2):71-96. https://doi.org/10.3322/Ca.2007.0010
12. Каприн А.Д., Старинский В.В., Петрова Г.В. *Злокачественные новообразования в России в 2013 году (заболеваемость и смертность)*. М.: ФГУ «МНИОИ им. П.А. Герцена МЗ Российской Федерации»; 2015:4-20. [Kaprin AD, Starinskii VV, Petrova GV. *Zlokachestvennye novoobrazovaniya v Rossii v 2013 godu (zabolevaemost' i smertnost')*. M.: FGU «MNIOI im. P.A. Gertsena MZ Rossiiskoi Federatsii»; 2015:4-20. (In Russ.)].
13. *Злокачественные новообразования в России в 2012 году (заболеваемость и смертность)*. Под ред. Каприна А.Д. и др. М.; 2014. [*Zlokachestvennye novoobrazovaniya v Rossii v 2012 godu (zabolevaemost' i smertnost')*. Pod red. Kaprina AD i dr. M.; 2014. (In Russ.)].
14. 2017. WHO cancer country profile. Accessed September 2, 2017. https://www.Who.int/cancer/country-profiles/rus_en.pdf?ua=1
15. Burke C, Church J. Enhancing the quality of colonoscopy: the importance of bowel purgatives. *Gastrointestinal Endoscopy*. 2007;66(3):565-573. https://doi.org/10.1016/j.gie.2007.03.1084
16. Hookey L, Vanner S. A Review of Current Issues Underlying Colon Cleansing before Colonoscopy. *Canadian Journal of Gastroenterology*. 2007;21(2):105-111. https://doi.org/10.1155/2007/634125
17. Belsey J, Epstein O, Heresbach D. Systematic review: oral bowel preparation for colonoscopy. *Alimentary Pharmacology & Therapeutics*. 2006;25(4):373-384. https://doi.org/10.1111/j.1365-2036.2006.03212.x
18. Rex D, Vanner S. Colon Cleansing before Colonoscopy: Does Oral Sodium Phosphate Solution Still Make Sense? *Canadian Journal of Gastroenterology*. 2009;23(3):210-214. https://doi.org/10.1155/2009/417296
19. Frommer D. Cleansing ability and tolerance of three bowel preparations for colonoscopy.*Diseases of the Colon & Rectum*. 1997;40(1):100-104. https://doi.org/10.1007/bf02055690
20. Golub RW, Kerner BA, Wise WE, Meesig DM, Hartmann RF, Khanduja K. Sand Aguilar PS. Colonoscopic bowel preparations—Which one? *Diseases of the Colon & Rectum*. 1995;38(6):594-599. https://doi.org/10.1007/bf02054117
21. Rösch T, Classen M. Fractional Cleansing of the Large Bowel with «Golytely» for Colonoscopic Preparation: A Controlled Trial. *Endoscopy*. 1987;19(05):198-200. https://doi.org/10.1055/s-2007-1018281

22. Kilgore T.W, Abdinoor AA, Szary NM, Schowengerdt SW, Yust JB, Choudhary A, Matteso, ML, Puli SR, Marshall JB, Bechtold ML. Bowel preparation with split-dose polyethylene glycol before colonoscopy: a meta-analysis of randomized controlled trials. *Gastrointestinal Endoscopy*. 2011;73(6):1240-1245. https://doi.org/10.1016/j.gie.2011.02.007
23. Aoun E, Abdul-Baki H, Azar C, Mourad, F, Barada K, Berro Z, Tarchichi M, Sharara AI. A randomized single-blind trial of split-dose PEG-electrolyte solution without dietary restriction compared with whole dose PEG-electrolyte solution with dietary restriction for colonoscopy preparation. *Gastrointestinal Endoscopy*. 2005;62(2):213-218. https://doi.org/10.1016/s0016-5107(05)00371-8
24. El Sayed AM, Kanafani ZA, Mourad FH, Soweid AM, Barada KA, Adorian CS, Nasreddine WA, Sharara AI. A Randomized Single-Blind Trial Of Whole Versus Split-Dose Polyethylene Glycol-Electrolyte Solution For Colonoscopy Preparation. *Gastrointestinal Endoscopy*. 2003;58(1):36-40. https://doi.org/10.1067/Mge.2003.318
25. Park SS, Sinn DH, Kim Y, Lim YJ, Sun Y, Lee JH, Kim JY, Chang DK, Son HJ, Rhee P, Rhee JCand Kim JJ. Efficacy and Tolerability of Split-Dose Magnesium Citrate: Low-Volume (2 Liters) Polyethylene Glycol vs. Single- or Split-Dose Polyethylene Glycol Bowel Preparation for Morning Colonoscopy. *The American Journal of Gastroenterology*. 2010;105(6):1319-1326. https://doi.org/10.1038/ajg.2010.79
26. Cohen SM, Wexner SD, Binderow SR, Nogueras JJ, Daniel N, Ehrenpreis ED, Jensen J, Bonner GF, Ruderman WB. Prospective, randomized, endoscopic-blinded trial comparing precolonoscopy bowel cleansing methods. *Diseases of the Colon & Rectum*. 1994;37(7):689-696. https://doi.org/10.1007/bf02054413
27. Cohen LB, Sanyal SM, Von Althann C, Bodian C, Whitson M, Bamji N, Miller KM, Mavronicolas W, Burd S, Freedman J, Aisenberg J. Clinical trial: 2-L polyethylene glycol-based lavage solutions for colonoscopy preparation — a randomized, single-blind study of two formulations. *Alimentary Pharmacology & Therapeutics*. 2010:no-no. https://doi.org/10.1111/j.1365-2036.2010.04390.x
28. Afridi S, Barthel J, King P, Pineda J, Marshall J. Prospective, randomized trial comparing a new sodium phosphate-bisacodyl regimen with conventional PEG-ES lavage for outpatient colonoscopy preparation. *Gastrointestinal Endoscopy*. 1995;41(5):485-489. https://doi.org/10.1016/s0016-5107(05)80008-2
29. Sharma V, Steinberg E, Vasudeva R, Howden C. Randomized, controlled study of pretreatment with magnesium citrate on the quality of colonoscopy preparation with polyethylene glycol electrolyte lavage solution. *Gastrointestinal Endoscopy*. 1997;46(6):541-543. https://doi.org/10.1016/s0016-5107(97)70011-7
30. Rostom A, Jolicoeur E. Validation of a new scale for the assessment of bowel preparation quality. *Gastrointestinal Endoscopy*. 2004;59(4):482-486. https://doi.org/10.1016/s0016-5107(03)02875-x
31. Lai E, Calderwood A, Doros G, Fix O, Jacobson B. The Boston bowel preparation scale: a valid and reliable instrument for colonoscopy-oriented research. *Gastrointestinal Endoscopy*. 2009;69(3):620-625. https://doi.org/10.1016/j.gie.2008.05.057
32. Eckardt V, Kanzler G, Schmitt T, Eckardt A, Bernhard G. Complications and adverse effects of colonoscopy with selective sedation. *Gastrointestinal Endoscopy*. 1999;49(5):560-565. https://doi.org/10.1016/s0016-5107(99)70382-2
33. Rex D, Imperiale T, Portish V. Patients willing to try colonoscopy without sedation: associated clinical factors and results of a randomized controlled trial. *Gastrointestinal Endoscopy*. 1999;49(5):554-559. https://doi.org/10.1016/s0016-5107(99)70381-0
34. Riphaus A, Wehrmann T, Weber B, Arnold J, Beilenhoff U, Bitter H, Delius S. V, Domagk D, Ehlers A, Faiss S, Hartmann D, Heinrichs W, Hermans M, Hofmann C, In Der Smitten S, Jung M, Kähler G, Kraus M, Martin J, Meining A, Radke J, Rösch T, Seifert H, Sieg A, Wigginghaus B, Kopp I. S3 Guideline: Sedation For Gastrointestinal Endoscopy 2008. *Endoscopy*. 2009;41(09):787-815. https://doi.org/10.1055/S-0029-1215035
35. McQuaid K, Laine L. A systematic review and meta-analysis of randomized, controlled trials of moderate sedation for routine endoscopic procedures. *Gastrointestinal Endoscopy*. 2008;67(6):910-923. https://doi.org/10.1016/j.gie.2007.12.046
36. Dumonceau J, Riphaus A, Aparicio J, Beilenhoff U, Knape J, Ortmann M, Paspatis G, Ponsioen C, Racz I, Schreiber F, Vilmann P, Wehrmann T, Wientjes C, Walder B. European Society of Gastrointestinal Endoscopy, European Society of Gastroenterology and Endoscopy Nurses and Associates, and the European Society of Anaesthesiology Guideline: Non-anesthesiologist administration of propofol for GI endoscopy. *Endoscopy*. 2010;42(11):960-974. https://doi.org/10.1055/s-0030-1255728
37. Practice Guidelines for Sedation and Analgesia by Non-Anesthesiologists. *Anesthesiology*. 2002;96(4):1004-1017. https://doi.org/10.1097/00000542-200204000-00031
38. Greenblatt D, Allen M, Shader R. Toxicity of high-dose flurazepam in the elderly. *Clinical Pharmacology & Therapeutics*. 1977;21(3):355-361. https://doi.org/10.1002/cpt1977213355
39. Castleden C, George C, Marcer D, Hallett C. Increased sensitivity to nitrazepam in old age. *BMJ*. 1977;1(6052):10-12. https://doi.org/10.1136/bmj.1.6052.10
40. Seip B, Bretthauer M, Dahler S, Friestad J, Huppertz-Hauss G, Høie O, Kittang E, Nyhus, S, Pallenschat J, Sandvei P, Stallemo A, Svendsen M, Hoff G. Patient satisfaction with on-demand sedation for outpatient colonoscopy. *Endoscopy*. 2010;42(08):639-646. https://doi.org/10.1055/s-0030-1255612
41. Cotton PB, Eisen GM, Aabakken L, Baron TH, Hutter MM, Jacobson BC, Mergener K, Nemcek A, Petersen BT, Petrini JL, Pike IM, Rabeneck L, Romagnuolo J, Vargo JJ. A lexicon for endoscopic adverse events: report of an ASGE workshop. *Gastrointestinal Endoscopy*. 2010;71(3):446-454. https://doi.org/10.1016/j.gie.2009.10.027
42. Froehlich F, Harris J, Wietlisbach V, Burnand B, Vader J, Gonvers J. Current Sedation and Monitoring Practice for Colonoscopy: An International Observational Study (EPAGE). *Endoscopy*. 2006;38(5):461-469. https://doi.org/10.1055/s-2006-925368
43. Eloubeidi M, Wallace M, Desmond R, Farraye F. Female gender and other factors predictive of a limited screening flexible sigmoidoscopy examination for colorectal cancer. *The American Journal of Gastroenterology*. 2003;98(7):1634-1639. https://doi.org/10.1111/j.1572-0241.2003.07480.x
44. Harris JK, Vader J, Wietlisbach V, Burnand B, Gonvers J, Froehlich F and The Epage Study Group Variations in colonoscopy practice in Europe: A multicentre descriptive study (EPAGE). *Scandinavian Journal of Gastroenterology*. 2007;42(1):126-134. https://doi.org/10.1080/00365520600815647
45. Rathgaber S, Wick T. Colonoscopy completion and complication rates in a community gastroenterology practice. *Gastrointestinal Endoscopy*. 2006;64(4):556-562. https://doi.org/10.1016/j.gie.2006.03.014
46. Viiala C, Olynyk J. Outcomes for women in a flexible sigmoidoscopy-based colorectal cancer screening programme. *Internal Medicine Journal*. 2007;38(2):90-94. https://doi.org/10.1111/j.1445-5994.2007.01468.x
47. Othman M, Bradley A, Choudhary A, Hoffman R, Roy P. Variable stiffness colonoscope versus regular adult colonoscope: meta-analysis of randomized controlled trials. *Endoscopy*. 2009;41(01):17-24. https://doi.org/10.1055/s-0028-1103488

48. Shah S, Brooker J, Williams C, Thapar C, Saunders B. Effect of magnetic endoscope imaging on colonoscopy performance: a randomised controlled trial. *The Lancet*. 2000;356(9243):1718-1722. https://doi.org/10.1016/s0140-6736(00)03205-0
49. Lee TJW, Rutter MD, Blanks RG, Moss SM, Goddard AF, Chilton A, Nickerson C, Mcnally RJQ, Patnick J, Rees C. Colonoscopy quality measures: experience from the NHS Bowel Cancer Screening Programme. *Gut*. 2011;61(7):1050-1057. https://doi.org/10.1136/gutjnl-2011-300651
50. Quirke P, Risio M, Lambert R, von Karsa L, Vieth M. Quality assurance in pathology in colorectal cancer screening and diagnosis — European recommendations. *Virchows Archiv*. 2010;458(1):1-19. https://doi.org/10.1007/s00428-010-0977-6
51. Rex D. Quality in the technical performance of colonoscopy and the continuous quality improvement process for colonoscopy: recommendations of the U.S. Multi-Society Task Force on Colorectal Cancer. *The American Journal of Gastroenterology*. 2002;97(6):1296-1308. https://doi.org/10.1016/s0002-9270(02)04168-0
52. Levin B, Lieberman DA, Mcfarland B, Andrews KS, Brooks D, Bond J, Dash C, Giardiello FM, Glic, S, Johnson D, Johnson CD, Levin TR, Pickhard, PJ, Rex DK, Smith RA, Thorson A, Winawer SJ. Screening and Surveillance for the Early Detection of Colorectal Cancer and Adenomatous Polyps, 2008: A Joint Guideline From the American Cancer Society, the US Multi-Society Task Force on Colorectal Cancer, and the American College of Radiology. *Gastroenterology*. 2008;134(5):1570-1595. https://doi.org/10.1053/j.gastro.2008.02.002
53. Rabeneck L, Rumble RB, Axler J, Smith A, Armstrong D, Vinden C, Belliveau P, Rhodes K, Zwaal C, Mai V, Dixon P. Cancer Care Ontario Colonoscopy Standards: Standards and Evidentiary Base. *Canadian Journal of Gastroenterology*. 2007;21(Suppl.d):5D-24D. https://doi.org/10.1155/2007/705789
54. Winawer SJ, Zauber AG, O'brien MJ, Ho MN, Gottlieb L, Sternberg SS, Waye JD, Bond J, Schapiro M, Stewart ET, Panish J, Ackroyd F, Kurtz RC, Shike M. Randomized Comparison of Surveillance Intervals after Colonoscopic Removal of Newly Diagnosed Adenomatous Polyps. *New England Journal of Medicine*. 1993;328(13):901-906. https://doi.org/10.1056/nejm199304013281301
55. Atkin WS, Edwards R, Kralj-Hans I, Wooldrage K, Hart AR, Northover JM, Parkin DM, Wardle J, Duffy SW, Cuzick J. Once-only flexible sigmoidoscopy screening in prevention of colorectal cancer: a multicentre randomised controlled trial. *The Lancet*. 2010;375(9726):1624-1633. https://doi.org/10.1016/s0140-6736(10)60551-x
56. Results of the first round of a demonstration pilot of screening for colorectal cancer in the United Kingdom. *BMJ*. 2004;329(7458):133-140. https://doi.org/10.1136/bmj.38153.491887.7c
57. Use of Colonoscopy to Screen Asymptomatic Adults for Colorectal Cancer. *New England Journal of Medicine*. 2000;343(16):1204-1204. https://doi.org/10.1056/nejm200010193431620
58. Regula J, Rupinski M, Kraszewska E, Polkowski M, Pachlewski J, Orlowska J, Nowacki MP, Butruk E. Colonoscopy in Colorectal-Cancer Screening for Detection of Advanced Neoplasia. *New England Journal of Medicine*. 2006;355(18):1863-1872. https://doi.org/10.1056/nejmoa054967
59. Schoenfeld P, Cash B, Flood A, Dobhan R, Eastone J, Coyle W, Kikendall JW, Kim HM, Weiss DG, Emory T, Schatzkin A, Lieberman D. Colonoscopic Screening of Average-Risk Women for Colorectal Neoplasia. *New England Journal of Medicine*. 2005;352(20):2061-2068. https://doi.org/10.1056/nejmoa042990
60. Bressler B, Paszat L, Vinden C, Li C, He J, Rabeneck L. Colonoscopic miss rates for right-sided colon cancer: A population-based analysis. *Gastroenterology*. 2004;127(2):452-456. https://doi.org/10.1053/j.gastro.2004.05.032
61. Heresbach D, Barrioz T, Lapalus M, Coumaros D, Bauret P, Potier P, Sautereau D, Boustière C, Grimaud J, Barthélémy C, Sée J, Serraj I, D'halluin P, Branger B, Ponchon T. Miss rate for colorectal neoplastic polyps: a prospective multicenter study of back-to-back video colonoscopies. *Endoscopy*. 2008;40(04):284-290. https://doi.org/10.1055/s-2007-995618
62. Hixson L, Fennerty M, Sampliner R, McGee D, Garewal H. Prospective Study of the Frequency and Size Distribution of Polyps Missed by Colonoscopy. *JNCI: Journal of the National Cancer Institute*. 1990;82(22):1769-1772. https://doi.org/10.1093/jnci/82.22.1769
63. Chen S, Rex D. Endoscopist Can Be More Powerful than Age and Male Gender in Predicting Adenoma Detection at Colonoscopy. *The American Journal of Gastroenterology*. 2007;102(4):856-861. https://doi.org/10.1111/j.1572-0241.2006.01054.x
64. Atkin W, Rogers P, Cardwell C, Cook C, Cuzick J, Wardle J, Edwards R. Wide variation in adenoma detection rates at screening flexible sigmoidoscopy. *Gastroenterology*. 2004;126(5):1247-1256. https://doi.org/10.1053/j.gastro.2004.01.023
65. Wilkins T, Leclair B, Smolkin M, Davies K, Thomas A, Taylor ML, Strayer S. Screening Colonoscopies by Primary Care Physicians: A Meta-Analysis. *The Annals of Family Medicine*. 2009;7(1):56-62. https://doi.org/10.1370/afm.939
66. Rex D, Cutler C, Lemmel G, Rahmani E, Clark D, Helper D, Lehman G, Mark D. Colonoscopic miss rates of adenomas determined by back-to-back colonoscopies. *Gastroenterology*. 1997;112(1):24-28. https://doi.org/10.1016/s0016-5085(97)70214-2
67. Pickhardt P, Nugent P, Mysliwiec P, Choi J, Schindler W. Location of Adenomas Missed by Optical Colonoscopy. *Annals of Internal Medicine*. 2004;141(5):352. https://doi.org/10.7326/0003-4819-141-5-200409070-00009
68. Kaminski MF, Regula J, Kraszewska E, Polkowski M, Wojciechowska U, Didkowska J, Zwierko M, Rupinski M, Nowacki MP, Butruk E. Quality Indicators for Colonoscopy and the Risk of Interval Cancer. *New England Journal of Medicine*. 2010;362(19):1795-1803. https://doi.org/10.1056/nejmoa0907667
69. Denis B, Sauleau E, Gendre I, Piette C, Bretagne J, Perrin P. Measurement of adenoma detection and discrimination during colonoscopy in routine practice: an exploratory study. *Gastrointestinal Endoscopy*. 2011;74(6):1325-1336. https://doi.org/10.1016/j.gie.2011.07.038
70. Imperiale T, Wagner D, Lin C, Larkin G, Rogge J, Ransohoff D. Results of Screening Colonoscopy among Persons 40 to 49 Years of Age. *New England Journal of Medicine*. 2002;346(23):1781-1785. https://doi.org/10.1056/nejm200206063462304
71. Rundle A, Lebwohl B, Vogel R, Levine S, Neugut A. Colonoscopic Screening in Average-Risk Individuals Ages 40 to 49 vs 50 to 59 Years. *Gastroenterology*. 2008;134(5):1311-1315. https://doi.org/10.1053/j.gastro.2008.02.032
72. Zheng S, Chen K, Liu X, Ma X, Yu H, Chen K, Yao K, Zhou L, Wang L, Qiu P, Den Y, Zhan S. Cluster Randomization Trial of Sequence Mass Screening for Colorectal Cancer. *Diseases of the Colon & Rectum*. 2003;46(1):51-58. https://doi.org/10.1007/s10350-004-6496-2
73. Imperiale T, Ransohoff D, Itzkowitz S, Turnbull B, Ross M. Fecal DNA versus Fecal Occult Blood for Colorectal-Cancer Screening in an Average-Risk Population. *New England Journal of Medicine*. 2004;351(26):2704-2714. https://doi.org/10.1056/nejmoa033403
74. Barclay R, Vicari J, Doughty A, Johanson J, Greenlaw R. Colonoscopic Withdrawal Times and Adenoma Detection during Screening Colonoscopy. *New England Journal of Medicine*. 2006;355(24):2533-2541. https://doi.org/10.1056/nejmoa055498
75. Simmons DT, Harewood GC, Baron TH, Petersen BT, Wang KK, Boyd-Enders F, Ott BJ. Impact of endoscopist

withdrawal speed on polyp yield: implications for optimal colonoscopy withdrawal time. *Alimentary Pharmacology and Therapeutics*. 2006;24(6):965-971. https://doi.org/10.1111/j.1365-2036.2006.03080.x

76. Lee TJ, Blanks RG, Rees C, Wright K, Nickerson C, Moss S, Chilton A, Goddard AF, Patnick J, Mcnally RJand Rutter MD. Colonoscopy withdrawal time and adenoma detection rate in screening colonoscopy: the optimum average withdrawal time is 10 min. *Gut*. 2011;60(Suppl.1):A44-A44. https://doi.org/10.1136/gut.2011.239301.87
77. Rex D. Colonoscopic withdrawal technique is associated with adenoma miss rates. *Gastrointestinal Endoscopy*. 2000;51(1):33-36. https://doi.org/10.1016/s0016-5107(00)70383-x
78. Hewett D, Rex D. Cap-fitted colonoscopy: a randomized, tandem colonoscopy study of adenoma miss rates. *Gastrointestinal Endoscopy*. 2010;72(4):775-781. https://doi.org/10.1016/j.gie.2010.04.030
79. East J, Stavrindis M, Thomas-Gibson S, Guenther T, Tekkis P, Saunders B. A comparative study of standard vs. high definition colonoscopy for adenoma and hyperplastic polyp detection with optimized withdrawal technique. *Alimentary Pharmacology & Therapeutics*. 2008;28(6):768-776. https://doi.org/10.1111/j.1365-2036.2008.03789.x
80. Demarco DC, Odstrcil E, Lara LF, Bass D, Herdman C, Kinney T, Gupta K, Wolf L, Dewar T, Deas TM, Mehta MK, Anwer MB, Pellish R, Hamilton JK, Polter D, Reddy KG, Hanan I. Impact of experience with a retrograde-viewing device on adenoma detection rates and withdrawal times during colonoscopy: the Third Eye Retroscope study group. *Gastrointestinal Endoscopy*. 2010;71(3):542-550. https://doi.org/10.1016/j.gie.2009.12.021
81. Kudo SE, Lambert R, Allen JI, Fujii H, Fujii T, Kashida H, Matsuda T, Mori M, Saito H, Shimoda T, Tanaka S, Watanabe H, Sung JJ, Feld AD, Inadomi JM, O'brien MJ, Lieberman DA, Ransohoff DF, Soetikno RM, Triadafilopoulos G, Zauber A, Teixeira CR, Rey JF, Jaramillo E, Rubio CA, Van Gossum A, Jung M, Vieth M, Jass JR, Hurlstone PD. Nonpolypoid neoplastic lesions of the colorectal mucosa. *Gastrointestinal Endoscopy*. 2008;68(4):S3-S47. https://doi.org/10.1016/j.gie.2008.07.052
82. Pohl J, Nguyen-Tat M, Pech O, May A, Rabenstein T, Ell C. Computed Virtual Chromoendoscopy for Classification of Small Colorectal Lesions: A Prospective Comparative Study. *The American Journal of Gastroenterology*. 2008;103(3):562-569. https://doi.org/10.1111/j.1572-0241.2007.01670.x
83. Emura F, Saito Y, Taniguchi M, Fujii T, Tagawa K, Yamakado M. Further validation of magnifying chromocolonoscopy for differentiating colorectal neoplastic polyps in a health screening center.*Journal of Gastroenterology and Hepatology*. 2007;22(11):1722-1727. https://doi.org/10.1111/j.1440-1746.2007.04975.x
84. Raghavendra M, Hewett D, Rex D. Differentiating adenomas from hyperplastic colorectal polyps: narrow-band imaging can be learned in 20 minutes. *Gastrointestinal Endoscopy*. 2010;72(3):572-576. https://doi.org/10.1016/j.gie.2010.03.1124
85. Fry L, Lazenby A, Mikolaenko I, Barranco B, Rickes S, Mönkemüller K. Diagnostic Quality of: Polyps Resected by Snare Polypectomy: Does the Type of Electrosurgical Current Used matter? *The American Journal of Gastroenterology*. 2006;101(9):2123-2127. https://doi.org/10.1111/j.1572-0241.2006.00696.x
86. Ignjatovic A, East J, Suzuki N, Vance M, Guenther T, Saunders B. Optical diagnosis of small colorectal polyps at routine colonoscopy (Detect InSpect ChAracterise Resect and Discard; DISCARD trial): a prospective cohort study. *The Lancet Oncology*. 2009;10(12):1171-1178. https://doi.org/10.1016/s1470-2045(09)70329-8
87. Hassan C, Pickhardt P, Rex D. A Resect and Discard Strategy Would Improve Cost-Effectiveness of Colorectal Cancer Screening. *Clinical Gastroenterology and Hepatology*. 2010;8(10):865-869.e3. https://doi.org/10.1016/j.cgh.2010.05.018
88. Imperiale T, Glowinski E, Lin-Cooper C, Larkin G, Rogge J, Ransohoff D. Five-Year Risk of Colorectal Neoplasia after Negative Screening Colonoscopy. *New England Journal of Medicine*. 2008;359(12):1218-1224. https://doi.org/10.1056/nejmoa0803597
89. Lakoff J, Paszat L, Saskin R, Rabeneck L. Risk of Developing Proximal Versus Distal Colorectal Cancer After a Negative Colonoscopy: A Population-Based Study. *Clinical Gastroenterology and Hepatology*. 2008;6(10):1117-1121. https://doi.org/10.1016/j.cgh.2008.05.016
90. Farrar W, Sawhney M, Nelson D, Lederle F, Bond J. Colorectal Cancers Found After a Complete Colonoscopy. *Clinical Gastroenterology and Hepatology*. 2006;4(10):1259-1264. https://doi.org/10.1016/j.cgh.2006.07.012
91. Martínez ME, Baron JA, Lieberman DA, Schatzkin A, Lanza E, Winawer SJ, Zauber AG, Jiang R, Ahnen DJ, Bond JH, Church TR, Robertson DJ, Smith—Warner SA, Jacobs ET, Alberts DS, Greenberg ER. A Pooled Analysis of Advanced Colorectal Neoplasia Diagnoses After Colonoscopic Polypectomy. *Gastroenterology*. 2009;136(3):832-841. https://doi.org/10.1053/j.gastro.2008.12.007
92. Loeve F, van Ballegooijen M, Boer R, Kuipers E, Habbema J. Colorectal cancer risk in adenoma patients: A nation-wide study. *International Journal of Cancer*. 2004;111(1):147-151. https://doi.org/10.1002/ijc.20241
93. Bressler B, Paszat L, Chen Z, Rothwell D, Vinden C, Rabeneck L. Rates of New or Missed Colorectal Cancers After Colonoscopy and Their Risk Factors: A Population-Based Analysis. *Gastroenterology*. 2007;132(1):96-102. https://doi.org/10.1053/j.gastro.2006.10.027
94. Singh H, Turner D, Xue L, Targownik L, Bernstein C. Risk of Developing Colorectal Cancer Following a Negative Colonoscopy Examination. *JAMA*. 2006;295(20):2366. https://doi.org/10.1001/jama.295.20.2366
95. Baxter N. Association of Colonoscopy and Death From Colorectal Cancer. *Annals of Internal Medicine*. 2009;150(1):1. https://doi.org/10.7326/0003-4819-150-1-200901060-00306
96. Haseman J, Lemmel G, Rahmani E, Rex D. Failure of colonoscopy to detect colorectal cancer: evaluation of 47 cases in 20 hospitals. *Gastrointestinal Endoscopy*. 1997;45(6):451-455. https://doi.org/10.1016/s0016-5107(97)70172-x
97. Farrar W, Sawhney M, Nelson D, Lederle F, Bond J. Colorectal Cancers Found After a Complete Colonoscopy. *Clinical Gastroenterology and Hepatology*. 2006;4(10):1259-1264. https://doi.org/10.1016/j.cgh.2006.07.012
98. Robertson DJ, Greenberg ER, Beach M, Sandler RS, Ahnen D, Haile RW, Burke CA, Snover DC, Bresalier RS, Mckeown-Eyssen G, Mandel JS, Bond JH, Van Stolk RU, Summers RW, Rothstein R, Church TR, Cole BF, Byers T, Mott L, Baron JA. Colorectal Cancer in Patients Under Close Colonoscopic Srveillance. *Gastroenterology*. 2005;129(1):34-41. https://doi.org/10.1053/j.gastro.2005.05.012
99. Sawhney MS, Farrar WD, Gudiseva S, Nelson DB, Lederle FA, Rector TS, Bond JH. Microsatellite Instability in Interval Colon Cancers. *Gastroenterology*. 2006;131(6):1700-1705. https://doi.org/10.1053/j.gastro.2006.10.022
100. Rembacken B, Fujii T, Cairns A, Dixon M, Yoshida S, Chalmers D. and Axon A. Flat and depressed colonic neoplasms: a prospective study of 1000 colonoscopies in the UK. *The Lancet*. 2000;355(9211):1211-1214. https://doi.org/10.1016/s0140-6736(00)02086-9
101. Rostom A, Jolicoeur E, Dubé C, Grégoire S, Patel D, Saloojee N, Lowe C. A randomized prospective trial comparing different regimens of oral sodium phosphate and polyethylene glycol—

based lavage solution in the preparation of patients for colonoscopy. *Gastrointestinal Endoscopy*. 2006;64(4):544-552. https://doi.org/10.1016/j.gie.2005.09.030

102. Birkmeyer J, Siewers A, Finlayson E. Hospital volume and surgical mortality in the United States. *ACC Current Journal Review*. 2002;11(5):88-89. https://doi.org/10.1016/s1062-1458(02)00837-1
103. Manfredi S, Piette C, Durand G, Plihon G, Mallard G, Bretagne J. Colonoscopy results of a French regional FOBT-based colorectal cancer screening program with high compliance. *Endoscopy*. 2008;40(05):422-427. https://doi.org/10.1055/s-2007-995430
104. Swan M, Bourke M, Alexander S, Moss A, Williams S. Large refractory colonic polyps: is it time to change our practice? A prospective study of the clinical and economic impact of a tertiary referral colonic mucosal resection and polypectomy service (with videos). *Gastrointestinal Endoscopy*. 2009;70(6):1128-1136. https://doi.org/10.1016/j.gie.2009.05.039
105. Moss A, Bourke MJ, Williams SJ, Hourigan LF, Brown G, Tam W, Singh R, Zanati S, Chen RY, Byth K. Endoscopic Mucosal Resection Outcomes and Prediction of Submucosal Cancer From Advanced Colonic Mucosal Neoplasia. *Gastroenterology*. 2011;140(7):1909-1918. https://doi.org/10.1053/j.gastro.2011.02.062
106. Dell'Abate P, Iosca A, Galimberti A, Piccolo P, Soliani P, Foggi E. Endoscopic Preoperative Colonic Tattooing: A Clinical and Surgical Complication. *Endoscopy*. 1999;31(3):271-273. https://doi.org/10.1055/s-1999-13682
107. Sawaki A, Nakamura T, Suzuki T, Hara K, Kato T, Kato T, Hirai T, Kanemitsu Y, Okubo K, Tanaka K, Moriyama I, Kawai H, Katsurahara M, Matsumoto K, Yamao KA two-step method for marking polypectomy sites in the colon and rectum. *Gastrointestinal Endoscopy*. 2003;57(6):735-737. https://doi.org/10.1067/mge.2003.174
108. Enns R. Quality Indicators in Colonoscopy. *Canadian Journal of Gastroenterology*. 2007;21(5):277-279. https://doi.org/10.1155/2007/582062
109. Rex D, Rahmani E, Haseman J, Lemmel G, Kaster S, Buckley J. Relative sensitivity of colonoscopy and barium enema for detection of colorectal cancer in clinical practice. *Gastroenterology*. 1997;112(1):17-23. https://doi.org/10.1016/s0016-5085(97)70213-0
110. Rabeneck L, Paszat LF, Hilsden RJ, Saskin R, Leddin D, Grunfeld E, Wai E, Goldwasser M, Sutradhar R, Stukel TA. Bleeding and Perforation After Outpatient Colonoscopy and Their Risk Factors in Usual Clinical Practice. *Gastroenterology*. 2008;135(6):1899-1906.e1. https://doi.org/10.1053/j.gastro.2008.08.058
111. Barton R. Accrediting Competence in Colonoscopy: Validity and Reliability of the UK Joint Advisory Group/NHS Bowel Cancer Screening Programme Accreditation Assessment. *Gastrointestinal Endoscopy*. 2008;67(5):AB77. https://doi.org/10.1016/j.gie.2008.03.022
112. Mandel JS, Bond JH, Church TR, Snover DC, Bradley GM, Schuman LMand Ederer F. Reducing Mortality from Colorectal Cancer by Screening for Fecal Occult Blood. *New England Journal of Medicine*. 1993;328(19):1365-1371. https://doi.org/10.1056/nejm199305133281901
113. Gondal G, Grotmol T, Hofstad B, Bretthauer M, Eide TJ, Hoff G. The Norwegian Colorectal Cancer Prevention (NORCCAP) Screening Study. *Scandinavian Journal of Gastroenterology*. 2003;38(6):635-642. https://doi.org/10.1080/00365520310003002
114. Bowles C. A prospective study of colonoscopy practice in the UK today: are we adequately prepared for national colorectal cancer screening tomorrow? *Gut*. 2004;53(2):277-283. https://doi.org/10.1136/gut.2003.016436
115. Gatto N, Frucht H, Sundararajan V, Jacobson J, Grann V, Neugut A. Risk of Perforation After Colonoscopy and Sigmoidoscopy: A Population-Based Study. *JNCI Journal of the National Cancer Institute*. 2003;95(3):230-236. https://doi.org/10.1093/jnci/95.3.230
116. Frühmorgen P, Demling L. Complications of Diagnostic and Therapeutic Colonoscopy in the Federal Republic of Germany. Results of an Inquiry. *Endoscopy*. 1979;11(02):146-150. https://doi.org/10.1055/s-0028-1098341
117. Heldwei W, Dollhopf M, Rösc T, Meining A, Schmidtsdorff G, Hasford J, Hermanek P, Burlefinger R, Birkner B, Schmitt W. The Munich Polypectomy Study (MUPS): Prospective Analysis of Complications and Risk Factors in 4000 Colonic Snare Polypectomies. *Endoscopy*. 2005;37(11):1116-1122. https://doi.org/10.1055/s-2005-870512
118. Rosen L, Bub D, Reed J, Nastasee S. Hemorrhage following colonoscopic polypectomy. *Diseases of the Colon & Rectum*. 1993;36(12):1126-1131. https://doi.org/10.1007/bf02052261
119. Nelson D, McQuaid K, Bond J, Lieberman D, Weiss D, Johnston T. Procedural success and complications of large-scale screening colonoscopy. *Gastrointestinal Endoscopy*. 2002;55(3):307-314. https://doi.org/10.1067/mge.2002.121883
120. Friedland S. Colonoscopic polypectomy in anticoagulated patients. *World Journal of Gastroenterology*. 2009;15(16):1973. https://doi.org/10.3748/wjg.15.1973
121. Hui A, Wong R, Ching J, Hung L, Sydney Chung S, Sung J. Risk of colonoscopic polypectomy bleeding with anticoagulants and antiplatelet agents: analysis of 1657 cases. *Gastrointestinal Endoscopy*. 2004;59(1):44-48. https://doi.org/10.1016/s0016-5107(03)02307-1
122. Rey J, Beilenhoff U, Neumann C, Dumonceau J. European Society of Gastrointestinal Endoscopy (ESGE) guideline: the use of electrosurgical units. *Endoscopy*. 2010;42(09):764-772. https://doi.org/10.1055/s-0030-1255594
123. Parra-Blanco A, Kaminaga N, Kojima T, Endo Y, Tajiri A, Fujita R. Colonoscopic polypectomy with cutting current: Is it safe?. *Gastrointestinal Endoscopy*. 2000;51(6):676-681. https://doi.org/10.1067/mge.2000.105203
124. Kim HS, Kim TI, Kim WH, Kim Y, Kim HJ, Yang S, Myung S, Byeon J, Lee MS, Chung IK, Jung S, Jeen YT, Choi JH, Choi KY, Choi H, Han DSAnd Song JS. Risk Factors for Immediate Postpolypectomy Bleeding of the Colon: A Multicenter Study. *The American Journal of Gastroenterology*. 2006;101(6):1333-1341. https://doi.org/10.1111/j.1572-0241.2006.00638.x
125. Van Gossum A, Cozzoli A, Adler M, Taton G, Cremer M. Colonoscopic snare polypectomy: analysis of 1485 resections comparing two types of current. *Gastrointestinal Endoscopy*. 1992;38(4):472-475. https://doi.org/10.1016/s0016-5107(92)70479-9
126. Boustière C, Veitch A, Vanbiervliet G, Bulois P, Deprez P, Laquiere A, Laugier R, Lesur G, Mosler P, Nalet B, Napoleon B, Rembacken B, Ajzenberg N, Collet J, Baron T, Dumonceau J. Endoscopy and antiplatelet agents. European Society of Gastrointestinal Endoscopy (ESGE) Guideline. *Endoscopy*. 2011;43(05):445-461. https://doi.org/10.1055/s-0030-1256317
127. Rey J, Lambert R. ESGE Recommendations for Quality Control in Gastrointestinal Endoscopy: Guidelines for Image Documentation in Upper and Lower GI Endoscopy. *Endoscopy*. 2001;33(10):901-903. https://doi.org/10.1055/s-2001-42537
128. Beilenhoff U, Neumann C, Rey J, Biering H, Blum R, Cimbro M, Kampf B, Rogers M, Schmidt V. ESGE—ESGENA guideline: Cleaning and disinfection in gastrointestinal endoscopy. *Endoscopy*. 2008;40(11):939-957. https://doi.org/10.1055/s-2008-1077722
129. Beilenhoff U, Neumann C, Rey J, Biering H, Blum R, Schmidt V. ESGE-ESGENA guideline for quality assurance in reprocessing: Microbiological surveillance testing in endoscopy. *Endoscopy*. 2007;39(02):175-181. https://doi.org/10.1055/s-2006-945181
130. Cleaning and Disinfection in Europe according to the Endoscopic Societies' Guidelines.*Endoscopy*. 2003;35(10):878-881. https://doi.org/10.1055/s-2003-42627

Поступила 16.10.2017

https://doi.org/10.17116/dokgastro20176453-58

Возможности эндовидеохирургических вмешательств в лечении больных раком прямой кишки старших возрастных групп

К.м.н. З.Б. ХАЛИЛОВ[3], к.м.н. Р.Х. АЗИМОВ[1, 2], к.м.н. М.А. ЧИНИКОВ[1, 2], к.м.н. И.С. ПАНТЕЛЕЕВА[1, 2]*, проф. Ф.С. КУРБАНОВ[1, 2]

[1]ФГПОУ ВО «Российский университет дружбы народов», Москва, Россия; [2]Центральная клиническая больница РАН, Москва, Россия; [3]Центральная больница г. Баку, Баку, Азербайджанская республика

Цель исследования — оценка возможностей лапароскопических технологий в лечении больных раком прямой кишки. **Материал и методы.** Изучены две группы больных раком прямой кишки: 60 лет и старше (*n*=56) и моложе 60 лет (*n*=48). Хирургические вмешательства выполнялись как с использованием видеоэндоскопической техники (*n*=54), так и из традиционных доступов (*n*=50). **Результаты.** В статье представлены результаты хирургического лечения больных раком прямой кишки старших возрастных групп, оперированных с использованием традиционной и лапароскопической хирургической техники. Разобраны причины развития осложнений и конверсии доступа при выполнении лапароскопических вмешательств. **Заключение.** Приведенные авторами данные свидетельствуют о высокой эффективности и безопасности использования этих методов у больных пожилого и старческого возраста.

Ключевые слова: рак прямой кишки, старшие возрастные группы, резекция прямой кишки, лапароскопические вмешательства.

The possibility of endovideosurgical interventions for the treatment of the older-age patients presenting with rectal cancer

Z.B. KHALILOV[3], R.H. AZIMOV[1, 2], M.A. CHINIKOV[1, 2], I.S. PANTELEEVA[1, 2]*, F.S. KURBANOV[1, 2]

[1]Department of hospital surgery with the course of pediatric surgery, Russian University of People's Friendship, Moscow, Russia; [2]Central Clinical Hospital of Russian Academy of Sciences, Moscow, Russia; [3]Central Clinical Hospital, Baku, Republic of Azerbaijan

Aim. The objective of the present study was the evaluation of the potential of laparoscopic technologies for the treatment of the patients presenting with rectal cancer. **Material and methods.** The study included two groups of the patients with rectal cancer. One of them was comprised of the patients at the age of 60 years and above that (*n*=56)) while the other group was composed of the patients below 60 years of age (*n*=48). The surgical interventions were performed with the use of a video-endoscopic technique (54 patients) or by the traditional approaches (50 patients). **Results.** The article reports good results of the surgical treatment of the older-age patients presenting with rectal cancer obtained with the use of both the traditional surgical technique and laparoscopy. The authors present the analysis of the causes behind the complications and the conversion of the access during the laparoscopic interventions. **Conclusion.** The article provides evidence of the high effectiveness and safety of the methods used in the present study for the treatment of the patients of elderly and senile age suffering from rectal cancer.

Keywords: colorectal cancer, older-age patients, rectal resection, laparoscopic surgery.

Настораживающей тенденцией последних лет является рост заболеваемости колоректальным раком (КРР) [1—7]. Ежегодно в мире раком толстой кишки заболевает 1 млн человек, а количество умерших превышает 500 тыс. [8]. Это онкологическое заболевание является второй по частоте причиной смерти от злокачественных опухолей в странах Западной Европы [5, 6, 9]. В Российской Федерации заболеваемость составляет 17,3—20,1 (в зависимости от региона), а распространенность — 58,6—60,2 на 100 тыс. населения, причем ежегодный прирост заболеваемости КРР достигает 2,6% [10, 11].

Современным направлением развития колоректальной хирургии является внедрение лапароскопических методик, причем одной из актуальных тем, активно обсуждаемых в медицинской литературе как ранее, так и в настоящее время, является целесообразность использования этого доступа у больных старших возрастных групп [8, 12, 13]. Это связано, как уже было сказано ранее, с ростом заболеваемости раком ободочной кишки, который в значительной мере происходит за счет больных старших возрастных групп, а также с повышенным риском оперативных вмешательств у больных этой возрастной категории, обусловленным тяжелым полиморбидным фоном и снижением возможностей адаптационных механизмов [8, 10, 14].

Оценка возможностей лапароскопической хирургии у больных раком прямой кишки старших возрастных групп стала целью настоящего исследования.

© Коллектив авторов, 2017

*e-mail: ilona6482@yandex.ru

Таблица 1. **Основные диагнозы больных раком прямой кишки**

Основной диагноз рака прямой кишки	1-й группа		2-й группа	
	n	%	*n*	%
Рак анального отдела	4	9,5	3	6,7
Рак нижнеампулярного отдела	12	19	9	19,1
Рак среднеампулярного отдела	14	27	12	24,1
Рак верхнеампулярного отдела	8	12,7	11	22,4
Рак ректосигмоидного отдела	17	30,2	13	27,7
Рецидив рака прямой кишки	1	1,6	0	0
Всего	56	100	48	100

Материал и методы

За период с мая 2009 г. по апрель 2017 г. плановое хирургическое лечение было выполнено 104 больным раком прямой кишки. Лечение больных проводилось на базе Центральной клинической больницы РАН (кафедра госпитальной хирургии с курсом детской хирургии ФГПОУ ВО РУДН, Москва, Российская Федерация) и Центральной больницы Баку (Азербайджанская Республика).

Больных в возрасте 60 лет и старше было 56 человек (1-я группа), до 60 лет — 48 (2-я группа). Хирургические вмешательства выполнялись как с использованием видеоэндоскопической техники (n=54), так и из традиционных доступов (n=50). Группы были сопоставимы по основным клиническим характеристикам. Средний возраст больных 1-й группы составил 71,0±1,3 года, 2-й — 50,4±1,9 года (p<0,01).

Распределение больных в зависимости от основного диагноза и принадлежности к сравниваемым группам указано в **табл. 1**.

Анализ данных таблицы позволяет заключить, что распределение больных в группах в зависимости от локализации опухоли прямой кишки фактически было одинаковым (p>0,05). Один больной из 1-й группы за 1,8 года до настоящего поступления перенес переднюю резекцию прямой кишки. Метастатическое поражение печени было выявлено у 7 больных, в том числе множественное — у 4. Инвазия опухоли в тонкую кишку была зафиксирована у 2 больных, в мочевой пузырь — у 2, в матку и в мочевой пузырь — у 1 пациентки.

При анализе распределения больных исследуемых групп в зависимости от стадии опухоли (классификация рака прямой кишки TNM7, 2009 г.) не выявлено существенных и достоверных различий между группами (p>0,05). В обеих изучаемых группах практически у 2/3 больных были опухоли кишки III и IV стадии.

Во всех случаях у больных, участвующих в данном исследовании, была выявлена аденокарцинома. Степень дифференцировки опухолей была разнообразной, в обеих группах преобладали больные аденокарциномой умеренной и низкой степеней дифференцировки. Больных низкодифференцированной аденокарциномой прямой кишки в 1-й группе было больше, однако различия не были достоверными (p>0,05).

Сопутствующие заболевания были выявлены у 44 (78,5%) больных 1-й группы и у 19 (39,6%) больных 2-й группы (p<0,05). Сопутствующие заболевания у больных 2-й группы не только встречались реже, но и были существенно легче, чем у больных 1-й группы. В частности, ишемическая болезнь сердца (ИБС) была выявлена у 44,7% больных 1-й группы (2 больных ранее перенесли аортокоронарное и маммарокоронарное шунтирование, в 1 случае в сочетании с трансмиокардиальной лазерной реваскуляризацией) и лишь у 4,3% больных 2-й группы, артериальная гипертензия наблюдалась почти у 80% больных 1-й группы и у 43% во 2-й (p<0,05). Кроме того, если у больных 2-й группы выявлялись, как правило, I и II стадии заболевания, то у 47% больных 1-й группы была артериальная гипертензия III стадии с принадлежностью к III и IV группам риска. У ряда больных отмечалась анемия средней и тяжелой степени, достоверных различий между группами не было (p>0,05). Усредненный индекс коморбидности (M. Charlson, 1987 г.) в 1-й группе составил 7,2±0,4 (от 4 до 10), во 2-й группе — 4,1±0,2 (от 3 до 5), различия были достоверными (p<0,01).

Больные исследуемых групп также были оценены с точки зрения степени выраженности операционного риска **(рис.1)**, для чего была использована шкала физического статуса пациентов Американской ассоциации анестезиологов (ASA physical status classification system). В 1-й группе был 81% больных, принадлежащих к III и IV классам по шкале ASA, в то время как во 2-й — 31% (p<0,01).

Результаты

Хирургические вмешательства в исследуемых группах выполнялись как с использованием видеоэндоскопической техники (n=54), так и из традиционных доступов (n=50). Распределение больных по возрастным группам и вариантам операций представлено на **рис. 2**. В 1-й группе больных, опериро-

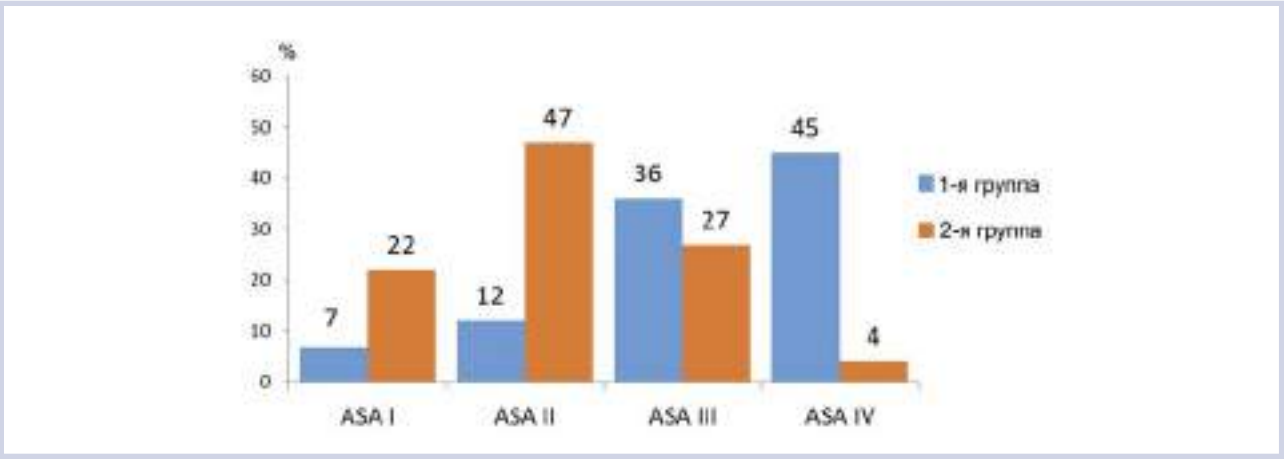

Рис. 1. **Соотношение больных по классам операционного риска (ASA).**

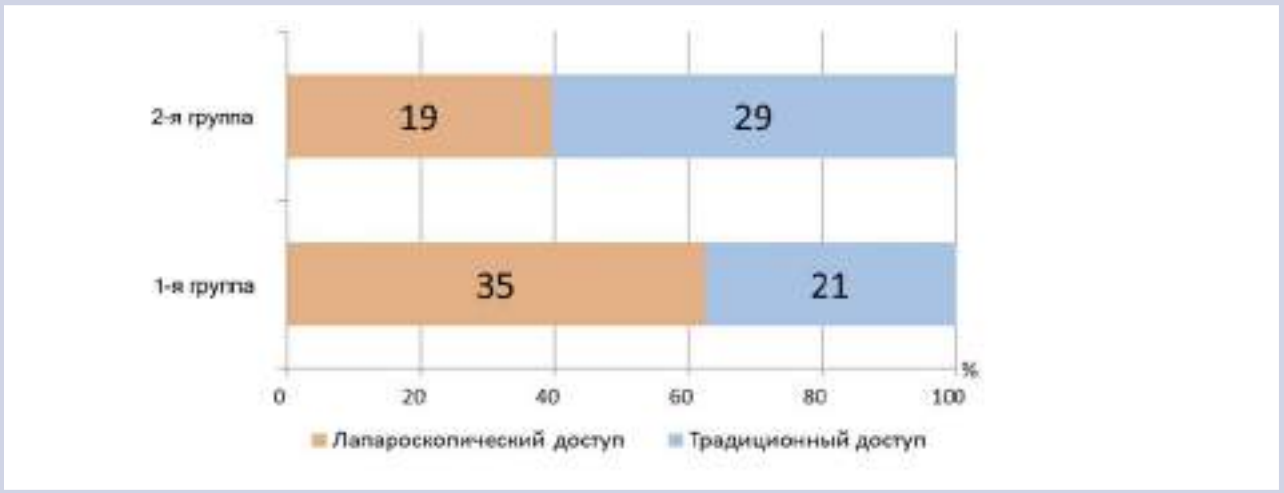

Рис. 2. **Распределение больных по возрастным группам и вариантам операций.**

Таблица 2. **Характер оперативных вмешательств**

Характер выполненных вмешательств	1-й группа		2-й группа	
	n	%	*n*	%
Передняя резекция прямой кишки видеоэндоскопическая	35	62,5	18	37,5
Передняя резекция прямой кишки и левого яичника видеоэндоскопическая	—	—	1	2,1
Брюшно-промежностная экстирпация прямой кишки	9	16,1	11	22,9
Передняя резекция прямой кишки	12	21,4	16	33,3
Передняя резекция прямой кишки и правого мочеточника	—	—	1	2,1
Резекция сигмовидной кишки (операция Гартмана)	—	—	1	2,1
Всего	56	100	48	100

ванных лапароскопически, было относительно больше, чем среди более молодых пациентов (62,5 и 39,6% соответственно).

Характер оперативных вмешательств, проведенных больным раком прямой кишки, отражен в **табл. 2**. Основными вариантами операций были передняя резекция прямой кишки, которая выполнялась как лапароскопически, так и из традиционного доступа, а также брюшно-промежностная экстирпация. Брюшно-промежностная экстирпация прямой кишки в обеих группах выполнялась из открытого доступа.

В 1-й группе 3 больных, оперированных лапароскопически, ранее перенесли вмешательство на органах брюшной полости. При выполнении операции им потребовался достаточно продолжительный адгезиолизис. Передняя резекция прямой кишки обычно сопровождалась наложением превентивной илеостомы.

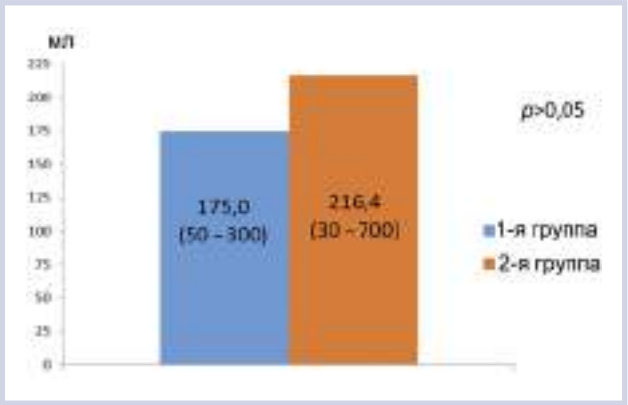

Рис. 3. **Общая интраоперационная кровопотеря.**

Операция Гартмана была выполнена больному 54 лет (2-й группа), у которого был выявлен рак прямой кишки с инвазией в мочевой пузырь (T4N1Mx). Во время вмешательства, учитывая распространенность процесса, специалисты решили выполнить резекцию сигмовидной кишки в качестве первого этапа хирургического лечения. Одному больному этой группы, оперированному по поводу рака ректосигмоидного отдела, была выполнена передняя резекция прямой кишки, резекция правого мочеточника. Еще в одном случае лапароскопическая передняя резекция прямой кишки была выполнена в сочетании с резекцией левого яичника.

Сравнительный анализ изучаемых групп был основан на исследовании таких интраоперационных параметров, как продолжительность планового хирургического вмешательства, величина кровопотери. При анализе этих данных из исследования были исключены больные КРР, перенесшие сочетанные операции, а также больные с осложненным течением операции.

Среднее общее время, затраченное на выполнение хирургического вмешательства в исследуемых группах, практически не отличалось (201,9 мин в 1-й группе и 207,9 мин во 2-й). Не сказалась принадлежность к той или иной группе и на времени лапароскопического вмешательства (186,3 и 190,0 мин соответственно). Необходимость выполнения адгезиолизиса несколько увеличила продолжительность вмешательства у больных 1-й группы (216,6 мин), но различия были недостоверны (p>0,05).

Общая интраоперационная кровопотеря в оцениваемых группах показана на **рис. 3**. Величина кровопотери не зависела от возрастной группы больных, различия не были статистически значимы (p>0,05). Передняя резекция, выполненная по поводу рака прямой кишки из традиционного доступа, сопровождалась средней интраоперационной кровопотерей в объеме 200 мл в 1-й группе и 240 мл во 2-й, что превышало таковой показатель при лапароскопической передней резекции кишки (150 мл), хотя достоверных различий получено не было (p>0,05).

Интраоперационных осложнений в 1-й группе больных выявлено не было, во 2-й группе осложнение во время операции развилось у одного (2,1%) больного раком ректосигмоидного отдела толстой кишки (T3N0M0, умеренно-дифференцированная аденокарцинома). Больному была выполнена лапароскопическая передняя резекция прямой кишки, регионарная лимфодиссекция. При ревизии во время операции было выявлено, что к опухоли прилежит кистозно-измененный левый яичник, который был резецирован (признаков опухолевого роста в нем в дальнейшем обнаружено не было). Интраоперационно развилось кровотечение из вен параректального пространства слева. Кровотечение было остановлено из лапароскопического доступа, конверсии доступа не потребовалось. Общая кровопотеря была оценена в 700 мл, была восполнена интраоперационно и в раннем послеоперационном периоде, дальнейшее течение без особенностей.

Конверсия доступа была выполнена у 1 (2,9%) больного в 1-й группе и у 1 (5,3%) во 2-й, различия и не были достоверны (p>0,05). Причиной конверсии доступа и завершения выполнения передней резекции прямой кишки из лапаротомного доступа у больного 1-й группы явилось наличие крупного размера опухоли и значительные технические сложности при ее мобилизации. Во 2-й группе при лечении больного раком ректосигмоидного отдела конверсия доступа была вызвана сложной интраоперационной ситуацией, обусловленной обнаружением опухолевого конгломерата, включающего участок нижней трети правого мочеточника. Попытка продолжения лапароскопической операции была признана нецелесообразной из-за технических трудностей при выделении опухоли и повышенной кровоточивости тканей. Выполнена нижнесрединная лапаротомия, передняя резекция ректосигмоидного отдела толстой кишки, резекция правого мочеточника. Послеоперационный период осложнился несостоятельностью уретеро-уретероанастомоза и десцендоректоанастомоза с развитием распространенного серозно-гнойного перитонита. Потребовались повторные вмешательства, санация брюшной полости для купирования вышеуказанных осложнений.

Продолжительность госпитализации в обеих группах (как для лапароскопических, так и для открытых вмешательств) показана на **рис. 4**. Сроки общей госпитализации были закономерно больше у больных 1-й группы, главным образом за счет времени предоперационного обследования, которое

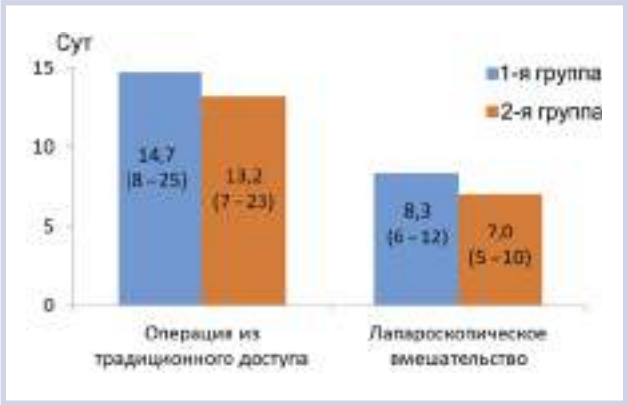

Рис. 4. **Средняя продолжительность операции.**

потребовалось в ряде случаев (большинство больных были обследованы амбулаторно и госпитализированы накануне вмешательства). Большая продолжительность лечения отмечена у больных обеих групп, оперированных из лапаротомного доступа, по сравнению с больными, которым были выполнены лапароскопические операции (пациенты, которым была выполнена конверсия доступа, а также перенесшие послеоперационные осложнения, были исключены). Сравнение сроков госпитализации у больных, оперированных из лапаротомного и лапароскопического доступов, выявило статистически значимые различия как в 1-й, так и во 2-й группе (p<0,05).

Послеоперационные осложнения развились у 3 (5,4%) больных из 1-й группы и у 1 (2,1%) из 2-й (об этом больном было упомянуто в предыдущем разделе). Различия по этому параметру между группами не были достоверны (p>0,05).

Во всех случаях больные 1-й группы перенесли видеоэндоскопическую переднюю резекцию прямой кишки, в одном случае с адгезиолизисом. В двух случаях больным потребовалось повторное хирургическое вмешательство, в том числе по поводу ранней спаечной кишечной непроходимости 1 больному и несостоятельности межкишечного анастомоза еще 1 пациенту. В этом случае потребовалась релапароскопия, ревизия зоны анастомоза, редренирование брюшной полости, выведение двухствольной трансверзостомы.

Обсуждение

Результаты настоящего исследования продемонстрировали, что актуальность выполнения лапароскопических операций не снижалась в старших возрастных группах: напротив, в 1-й группе эти больные преобладали, чего нельзя сказать о группе более молодых пациентов. Среди больных старшего возраста, оперированных лапароскопически, большинство были в возрасте свыше 70 лет, а 3 — старше 80 лет.

Следует отметить, что ряд авторов высказывают существенные опасения в отношении расширения показаний у этих групп больных к лапароскопическим вмешательствам [15, 16]. Тем не менее в настоящем исследовании получены хорошие результаты лечения больных раком прямой кишки старшего возраста в подавляющем большинстве случаев, лишь в единичных ситуациях мы столкнулись с осложнениями у этих больных. Важно подчеркнуть, что эти осложнения были обусловлены в основном локальным статусом и распространенностью основного процесса, а не тяжестью сопутствующих заболеваний, хотя у большинства этих больных они присутствовали. Частота послеоперационных осложнений в 1-й группе по сравнению с контрольной была больше, но встречаемость осложнений, обусловленных хирургическими проблемами (несостоятельность анастомоза), практически была одинаковой (1,8 и 2,1% соответственно).

Выполнение хирургического вмешательства у больных раком прямой кишки старшей возрастной группы практически не сказалось на продолжительности вмешательства, причем как для лапароскопических операций, так и для традиционных «открытых» вмешательств.

Важной характеристикой послеоперационного периода является срок госпитализации, в значительной степени определяющийся качеством и возможностями реабилитации после хирургического вмешательства. Результаты настоящего исследования показали, что преимущества лапароскопического доступа в полной мере проявляются у больных старших возрастных групп (сокращаются сроки послеоперационной реабилитации) [17, 18].

Наши данные в целом совпадают с выводами ряда авторов, о том, что лапароскопические вмешательства высокоэффективны у больных старших возрастных групп [19, 20].

Выводы

Таким образом, результаты настоящего исследования показали, что эндовидеохирургические операции эффективны и безопасны для применения у больных раком прямой кишки старших возрастных групп.

Авторы заявляют об отсутствии конфликта интересов.

ЛИТЕРАТУРА/REFERENCES

1. Давыдов М.И., Аксель Е.М. Статистика злокачественных новообразований в России и странах СНГ в 2009 г. *Вестник Российского онкологического научного центра им. Н.Н. Блохина РАМН*. 2011;22:3(85). [Davydov MI, Aksel' EM. Statistika zlokachestvennykh novoobrazovanii v Rossii i stranakh SNG v 2009 g. *Vestnik Rossiiskogo onkologicheskogo nauchnogo tsentra imeni N.N. Blokhina RAMN*. 2011;22:3(85). (In Russ.)].
2. Давыдов М.И., Аксель Е.М. Статистика злокачественных новообразований в России и странах СНГ в 2007 г. *Вестник Российского онкологического научного центра им. Н.Н. Блохина РАМН*. 2009;20,3(77):158. [Davydov MI, Aksel' EM. Statistika zlokachestvennykh novoobrazovanii v Rossii i stranakh SNG v 2007 g. *Vestnik Rossiiskogo onkologicheskogo nauchnogo tsentra imeni N.N. Blokhina RAMN*. 2009;20,3(77):158. (In Russ.)].
3. Давыдов М.И., Аксель Е.М. Заболеваемость злокачественными новообразованиями населения России и стран СНГ в 2006 году. *Вестник Российского онкологического научного центра им. Н.Н. Блохина РАМН*. 2008;19(2):52-57. [Davydov MI, Aksel' EM. Zabolevaemost' zlokachestvennymi novoobrazovaniyami naseleniya Rossii i stran SNG v 2006 godu. *Vestnik rossiiskogo onkologicheskogo nauchnogo tsentra imeni H.H. Blokhina RAMN*. 2008;19(2):52-57. (In Russ.)].
4. Сингаевский А.Б., Цикоридзе М.Ю. Совершенствование хирургической тактики при осложненном раке толстой кишки в многопрофильном стационаре. *Вестник Северо-Западного государственного медицинского университета им. И.И. Мечникова*. 2014;1(6):59-65. [Singaevskii AB, Tsikoridze MYu. Sovershenstvovanie khirurgicheskoi taktiki pri oslozhnennom rake tolstoi kishki v mnogoprofil'nom statsionare. *Vestnik Severo-Zapadnogo gosudarstvennogo meditsinskogo universiteta im. I.I. Mechnikova*. 2014;1(6):59-65. (In Russ.)].
5. Jemal A, Bray F, Center MM, Ferlay J, Ward E, Forman D. Global cancer statistics. *CA Cancer J Clin*. 2011;61(2):69-90. https://doi.org/10.3322/caac.20107
6. Jemal A, Thomas A, Murray T, Thun M. Cancer statistics. *CA Cancer Clin*. 2002;52(1):23-47.
7. Modan B. Epidemiology of breast cancer. Preventive aspect. *Isr. J Med Sci*. 2002;17(9-10):804-809.
8. Глушков Н.И., Горшенин Т.Л. Видеоассистированные операции в лечении рака ободочной кишки, осложненного обтурационной кишечной непроходимостью, у больных пожилого и старческого возраста. *Кубанский научный медицинский вестник*. 2015;4(153):59-62. [Glushkov NI, Gorshenin TL. Videoassistirovannye operatsii v lechenii raka obodochnoi kishki, oslozhnennogo obturatsionnoi kishechnoi neprokhodimost'yu, u bol'nykh pozhilogo i starcheskogo vozrasta. *Kubanskii nauchnyi meditsinskii vestnik*. 2015;4 (153):59-62. (In Russ.)].
9. Torre LA, Bray F, Siegel RL Ferlay J, Lortet-Tieulent J, Jemal A. Global cancer statistics, 2012. *CA Cancer J Clin*. 2015;65(2):87-108. https://doi.org/10.3322/caac.21262
10. Артюхов С.В. Хирургическая тактика при обтурационной кишечной непроходимости, обусловленной раком левых отделов толстой кишки. *Современные проблемы науки и образования*. 2015;3:171-177. [Artyukhov SV. Khirurgicheskaya taktika pri obturatsionnoi kishechnoi neprokhodimosti, obuslovlennoi rakom levykh otdelov tolstoi kishki. *Sovremennye problemy nauki i obrazovaniya*. 2015;3:171-177 (In Russ.)].
11. Шепсковски М. Лапароскопическое восстановление непрерывности кишки после операции Хартманна. *Рос. журн. гастроэнтерологии, гапатологии, колопроктологии*. 1998;8(3):66-68. [Shepskovski M. Laparoskopicheskoe vosstanovlenie nepreryvnosti kishki posle operatsii *Khartmanna*. *Ros. zhurn. gastroenterologii, gapatologii, koloproktologii*. 1998;8(3):66-68. (In Russ.)].
12. Бухарин А.Н., Тимошин А.Д., Шестаков А.Л., Сапанюк А.И. Эндоскопические вмешательства при остром калькулезном холецистите у лиц пожилого и старческого возраста. *Альманах института хирургии им. А.В. Вишневского*. 2010;5(1):110. [Buharin AN, Timoshin AD, Shestakov AL, Sapanjuk AI. Endoskopicheskie vmeshatel'stva pri ostrom kal'kuleznom holecistite u lic pozhilogo i starcheskogo vozrasta. [*Al'manah instituta hirurgii imeni A.V. Vishnevskogo*. 2010;5(1):110. (In Russ.)].
13. Simmonds PD, Best L, George S, Baughan C, Buchanan R, Davis C, Fentiman I, Gosney M, Northover J, Williams C. Surgery for colorectal cancer in elderly patients:a systematic review. *Lancet*. 2000;356:968-974. https://doi.org/10.1016/s0140-6736(00)02713-6
14. Брискин Б.С., Пузин С.Н., Костюченко Л.Н. Хирургические болезни в гериатрии. М.: 2006. [Briskin BS, Puzin SN, Kostjuchenko LN. Hirurgicheskie bolezni v geriatrii. M.: 2006. (In Russ.)].
15. Kang T, Kim HO, Kim H, Chun HK, Han WK, Jung KU. Age Over 80 is a Possible Risk Factor for Postoperative Morbidity after a Laparoscopic Resection of Colorectal Cancer. *Ann Coloproctol*. 2015;31(6):228-234. https://doi.org/10.3393/ac.2015.31.6.228
16. Schiphorst AH, Pronk A, Borel Rinkes IH, Hamaker ME. Representation of the elderly in trials of laparoscopic surgery for colorectal cancer. *Colorectal Dis*. 2014;16(12):976-983. https://doi.org/10.1111/codi.12806
17. Тимошин А.Д., Шестаков А.Л., Юрасов А.В. Малоинвазивные вмешательства в абдоминальной хирургии. М.: 2003. [Timoshin AD, Shestakov AL, Yurasov AV. Maloinvazivnye vmeshatel'stva v abdominal'noi khirurgii. M.: 2003. (In Russ.)].
18. Шестаков А.Л., Тимошин А.Д., Юрасов А.В. Хирургическая травма при малоинвазивных вмешательствах. *Эндоскопическая хирургия*. 1999;2:75. [Shestakov AL, Timoshin AD, Yurasov AV. Khirurgicheskaya travma pri maloinvazivnykh vmeshatel'stvakh. *Endoskopicheskaya khirurgiya*. 1999;2:75. (In Russ.)].
19. Fujii S, Tsukamoto M, Fukushima Y, Shimada R, Okamoto K, Tsuchiya T, Nozawa K, Matsuda K, Hashiguchi Y. Systematic review of laparoscopic vs open surgery for colorectal cancer in elderly patients. *World J Gastrointest Oncol*. 2016;15;8(7):573-582. https://doi.org/10.4251/wjgo.v8.i7.573
20. Li Y, Wang S, Gao S, Yang C, Yang W, Guo S. Laparoscopic colorectal resection versus open colorectal resection in octogenarians:a systematic review and meta-analysis of safety and efficacy. *Tech Coloproctol*. 2016;20(3):153-162. https://doi.org/10.1007/s10151-015-1419-x

Поступила 22.11.2017

https://doi.org/10.17116/dokgastro20176459-77

Лечение пациентов с пищеводом Баррета

К.м.н., доц. С.В. КАШИН[1], Н.С. ВИДЯЕВА[1]*, к.м.н. Р.О. КУВАЕВ[1], Е.А. КРАЙНОВА[1], Р. ХАЙДРИ[2], проф. К. РАГУНАТ[3], Х. МАННЕР[4]

[1]ГБУЗ Ярославской области «Клиническая онкологическая больница», Ярославль, Россия; [2]Университетская клиника Лондона, Лондон, Великобритания; [3]Университетская клиника Ноттингема, Ноттингем, Великобритания; [4]Клиника Хорст Шмидт, Висбаден, Германия

Проблема диагностики и ведения пациентов с пищеводом Баррета (ПБ) становится в последнее время все более актуальной, что обусловлено увеличением доли аденокарциномы среди злокачественных опухолей пищевода. В целом риск аденокарциномы пищевода у пациентов с ПБ относительно низкий при отсутствии дисплазии эпителия, однако он значительно увеличивается при развитии диспластических изменений. Таким образом, ключевым моментом в определении тактики ведения пациентов с ПБ является наличие дисплазии сегмента метаплазии. В статье представлены клинические случаи лечения пациентов с ПБ с дисплазией, выполненного во время курса «живой» эндоскопии в рамках 17-й Международной конференции «Высокие технологии в эндоскопии пищеварительной системы» в Ярославле 30 июня 2017 г.

Ключевые слова: пищевод Баррета, дисплазия, эндоскопическая резекция, эндоскопическая абляция.

The treatment of the patients presenting with Barrett's oesophagus

S.V. KASHIN[1], N.S. VIDYAEVA[1]*, R.O. KUVAEV[1], E.A. KRAINOVA[1], R. HAIDRI[2], K. RAGUNAT[3], H. MANNER[4]

[1]Yaroslavl Regional Clinical Oncological Hospital, Yaroslavl, Russia; [2]University of London Clinic, London, Great Britain; [3]University of Nottingham Clinic, Nottingham, Great Britain; [4]HELIOS Dr. Horst Schmidt Kliniken, Wiesbaden, Germany

The problem of diagnostics of Barrett's oesophagus (BE) and care provision for the patients presenting with this condition has attracted close attention during the recent years due to the ever increasing fraction of adenocarcinomas among the malignant tumours of the oesophagus. Generally speaking, the risk of development of oesophageal adenocarcinoma in the patients with BE is relatively insignificant in the absence of epithelial dysplasia; however, it markedly increases with the progression of dysplastic changes. It suggests the necessity of detection of the intestinal metaplasia segment for the choice of the strategy for the management of the patients suffering from Barrett's oesophagus. The authors describe the clinical cases of Barrett's oesophagus with concomitant dysplasia and the treatment of this condition during the intravital endoscopic intervention that were reported at the 17th international conference «The application of high technologies for endoscopy of the digestive system» held at Yaroslavl on the 30th of June 2017.

Keywords: Barrett's oesophagus, dysplasia, endoscopic resection endoscopic ablation.

Клинический случай 1

Пациент *Г.*, 48 лет. В течение 10 лет больного беспокоили симптомы изжоги, которые частично купировались приемом ингибиторов протонной помпы (ИПП; омепразол) в дозировке 20 мг 1 раз в сутки. При эзофагогастродуоденоскопии (ЭГДС) в июне 2017 г. у пациента был диагностирован эрозивный рефлюкс-эзофагит степени B (по Лос-Анджелесской классификации), грыжа пищеводного отверстия диафрагмы, пищевод Баррета (ПБ) C1M4 с наличием очаговых структурных изменений поверхности эпителия; выполнена биопсия. Гистологическое исследование биопсийного материала показало наличие цилиндроклеточной метаплазии с дисплазией низкой степени. Пациенту была назначена терапия ИПП (эзомепразол) в дозировке 40 мг 1 раз в сутки, рекомендовано повторное эндоскопическое исследование после курса лечения.

В рамках конференции с «живой» видеотрансляцией, проходившей в Ярославле 30 июня 2017 г., пациенту была выполнена детальная диагностика ПБ с использованием современных эндоскопических методик. Исследование выполнялось на эндоскопической системе Olympus EVIS EXERA III (видеогастроскоп GIF-HQ190 с использованием дистального прозрачного колпачка). В дистальном отделе пищевода отсутствовали воспалительные эрозивные изменения, определялся сегмент цилиндроклеточной метаплазии **(рис. 1)**. Граница плоского и цилиндрического эпителия (Z-линия) неровная, в виде «языков». Проксимальная граница максимального по длине линейного сегмента (сегмента M) определялась на расстоянии 34 см от резцов. В дистальной части сегмента метаплазии имелось несколько островков плоского эпителия, циркулярного сег-

© Коллектив авторов, 2017

*e-mail: n.vidyaeva@mail.ru
ORCID: http://orcid.org/0000-0002-3309-3624

а

б

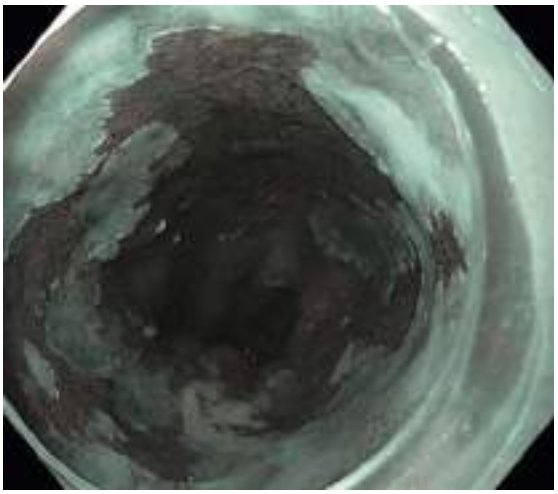

в

г

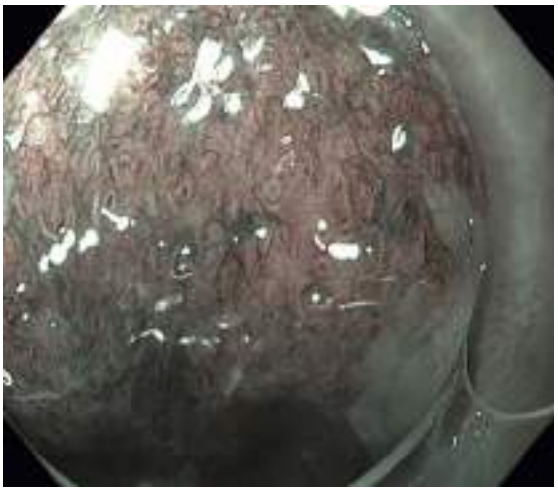

д

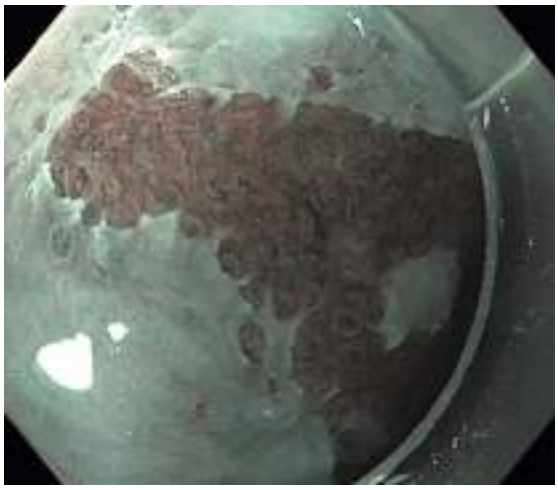

е

Рис. 1. **Пациент *Г.*, эндоскопическая картина пищевода Баррета (C0M3). Эндоскопическая диагностика с помощью системы Olympus EVIS EXERA III (видеогастроскоп GIF-HQ190):**

а — эксперты в операционной (справа налево): К. Рагунат (Ноттингем, Великобритания), Л.А. Тарасенко (Минск, Республика Беларусь), Н.С. Видяева (Ярославль, Россия); б — осмотр в белом свете; в — осмотр в узкоспектральном режиме NBI; г — осмотр при инверсионном положении эндоскопа; д, е — осмотр в узкоспектральном режиме с увеличением; рисунок поверхности эпителия в виде овальных и тубуло-виллезных структур.

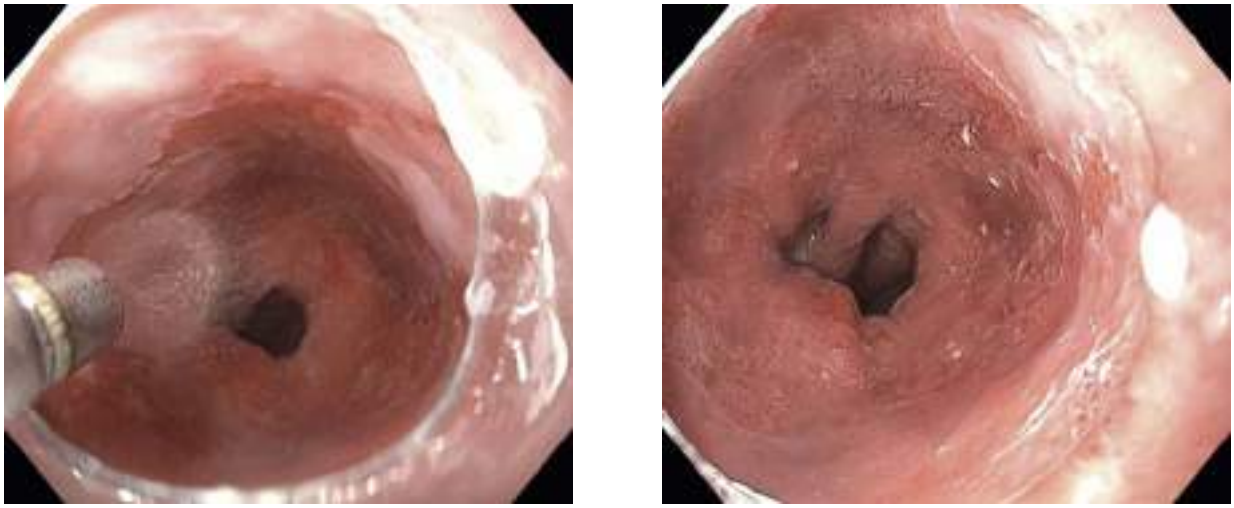

ж з

Рис. 1 (окончание). **Пациент *Г.*, эндоскопическая картина пищевода Баррета (C0M3). Эндоскопическая диагностика с помощью системы Olympus EVIS EXERA III (видеогастроскоп GIF-HQ190):**

ж — нанесение на слизистую оболочку дистального отдела пищевода 1,5% раствора уксусной кислоты с помощью спрей-катетера; з — поверхность сегмента метаплазии приобрела равномерный специфический белесоватый цвет, патологических участков не определяется.

мента (сегмента С) не определялось. Область пищеводно-желудочного перехода (по проксимальному краю желудочных складок при минимальной инсуфляции углекислого газа и по дистальной границе палисадных сосудов пищевода при осмотре в режиме узкоспектральной эндоскопии NBI) определялась на расстоянии около 37 см от резцов. Таким образом, эндоскопическая картина соответствовала ПБ (C0M3). Сужение, соответствующее пищеводному отверстию диафрагмы, определялось дистальнее зоны пищеводно-желудочного перехода на 3 см, на расстоянии около 40 см от резцов, нижний пищеводный сфинктер не смыкался, что определяло наличие эндоскопических признаков аксиальной кардиальной грыжи пищеводного отверстия диафрагмы. При детальном осмотре сегмента метаплазии в белом свете и с использованием технологии узкоспетральной эндоскопии NBI с увеличением, а также при инверсионном положении эндоскопа определялся рисунок поверхности эпителия в виде овальных и тубуловиллезных структур, характерный для эпителия кардиального и кишечного типа. С помощью спрей-катетера на слизистую оболочку дистального отдела пищевода был нанесен 1,5% раствор уксусной кислоты, после чего поверхность сегмента метаплазии приобрела равномерный специфический белесоватый цвет. Патологических участков, подозрительных в отношении дисплазии, выявлено не было.

Учитывая отсутствие видимых патологических участков при детальном осмотре на фоне отсутствия воспалительных изменений, а также диагностированную ранее дисплазию низкой степени (по данным морфологического исследовании по месту жительства), выполненном при наличии выраженного воспаления, принято решение воздержаться от эндоскопического лечения и выполнить рандомизированную биопсию согласно Сиетлскому протоколу для определения дальнейшей тактики.

При морфологическом исследовании полученного материала определялись фокусы кишечной метаплазии без дисплазии **(рис. 2)**. Пациенту была рекомендована консервативная терапия ИПП, эндоскопическое наблюдение с повторным эндоскопическим исследованием с биопсией через 2 года.

Клинический случай 2

Пациентка *С.,* 50 лет. На протяжении длительного времени пациентку беспокоила изжога, которая полностью купировалась после приема ИПП и возобновлялась при их отмене. В 2010 г. при выполнении ЭГДС по месту жительства у больной был выявлен ПБ с гистологически подтвержденной кишечной метаплазией. В течение последних 6 лет пациентка постоянно принимала ИПП (эзомепразол) в дозировке 40 мг в сутки. При очередной ЭГДС при выполнении рандомизированной биопсии в одном из биоптатов выявлен участок неопределенной неоплазии. Пациентка была направлена в эндоскопическое отделение Ярославской областной клинической онкологической больницы (ЯОКОБ) для проведения уточняющей диагностики и определения дальнейшей тактики ведения.

При эндоскопическом исследовании у пациентки в дистальном отделе пищевода определялся сег-

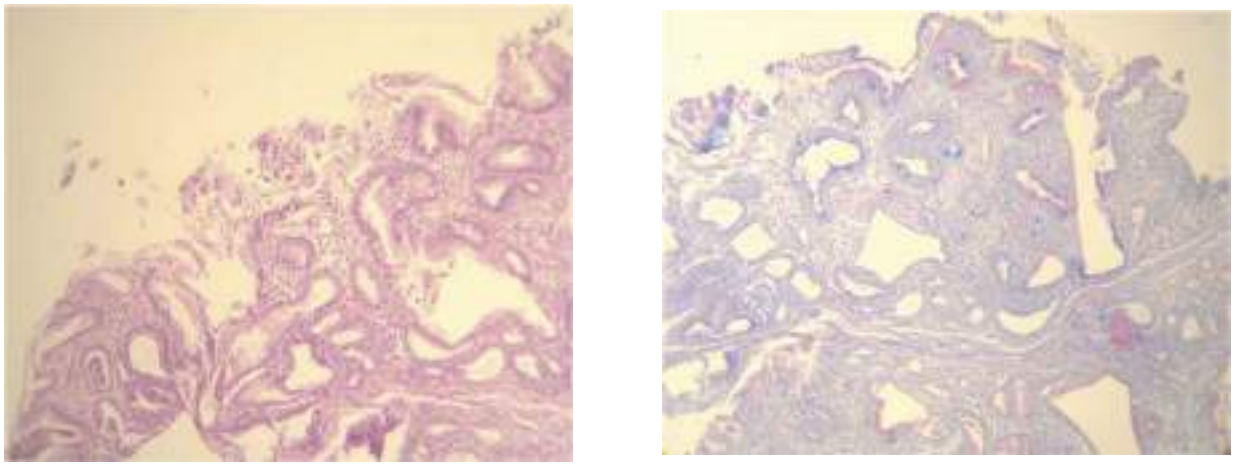

а б

Рис. 2. **Гистологическое исследование биопсийного материала сегментов метаплазии дистального отдела пищевода.**

Фрагменты слизистой из зоны эзофагогастрального перехода с фокусами кишечной метаплазии без дисплазии, с выраженным (+++) активным (+) хроническим воспалением; а — окраска гематоксилином и эозином, ×100; б — окраска альциановым синим, ×100.

мент цилиндроклеточной метаплазии, соответствующий ПБ (C0M3), на фоне аксиальной кардиальной грыжи пищеводного отверстия диафрагмы. При осмотре после хромоскопии 1,5% раствором уксусной кислоты на расстоянии 36 см от резцов на переднелевой полуокружности выявлен плоский патологический участок (тип IIb по Парижской классификации) неправильной формы, размером около 0,8x0,4 см, утративший белесоватый цвет, имеющий четкие границы на фоне окружающей слизистой оболочки. При детальном осмотре этого участка в режиме i-scan OE (эндоскопическая система PENTAX Medical EPK-i7010) определялся нерегулярный рисунок поверхности эпителия с нерегулярным сосудистым рисунком, что вызывало подозрение в отношении диспластических изменений **(рис. 3)**.

С учетом наличия видимого патологического участка с признаками дисплазии было принято решение о выполнении его эндоскопической резекции с помощью лигирующего устройства Cook Duette с последующей гистологической оценкой всего удаленного фрагмента слизистой оболочки **(рис. 4)**. С помощью приоткрытой электрохирургической петли выполнена маркировка границ (на расстоянии 0,3 см кнаружи от краев видимого патологического участка). С использованием фиксированного на дистальной части эндоскопа лигатора Cook Duette выполнена аспирация выявленного образования в полость лигатора с последующим наложением лигатуры под основание патологического участка с образованием псевдополипа. После этого с помощью электрохирургической петли выполнена резекция сформированного псевдополипа. Весь патологический участок удален двумя фрагментами. Посткоагуляционный дефект имел размер около 1,0×0,8 см (без признаков кровотечения и перфорации).

Ввиду наличия очага неопределенной неоплазии в гистологических препаратах, полученных путем рандомизированной биопсии, принято решение о проведении абляции оставшегося сегмента ПБ методикой гибридной аргоноплазменной коагуляции с помощью гибридного водоструйного зонда (HybridAPC, ERBE VIO 300D) в эту же сессию **(рис. 5)**. Первым этапом при помощи водной струи, подаваемой через гибридный зонд в подслизистый слой под высоким давлением, приподнималась слизистая оболочка с формированием «гидроподушки», которая позволяет безопасно использовать аргоноплазменную коагуляцию большой мощности, обеспечивая большую эффективность абляции и в то же время увеличивая расстояние до мышечной ткани. «Гидроподушка» защищает мышечные волокна от термического воздействия, минимизируя риск стеноза. Вторым этапом с использованием этого же гибридного зонда была выполнена абляция метаплазированного эпителия с помощью аргоноплазменной коагуляции (мощность 50 Вт). После абляции возникла циркулярная зона коагуляции длиной около 3 см.

В раннем послеоперационном периоде была проведена антисекреторная терапия (омепразол внутривенно по 40 мг 2 раза в сутки) и ограничения в диетическом рационе: в 1-е и 2-е сутки разрешалось только пить воду, с 3-х суток — принимать полужидкую пищу с постепенным переходом на щадя-

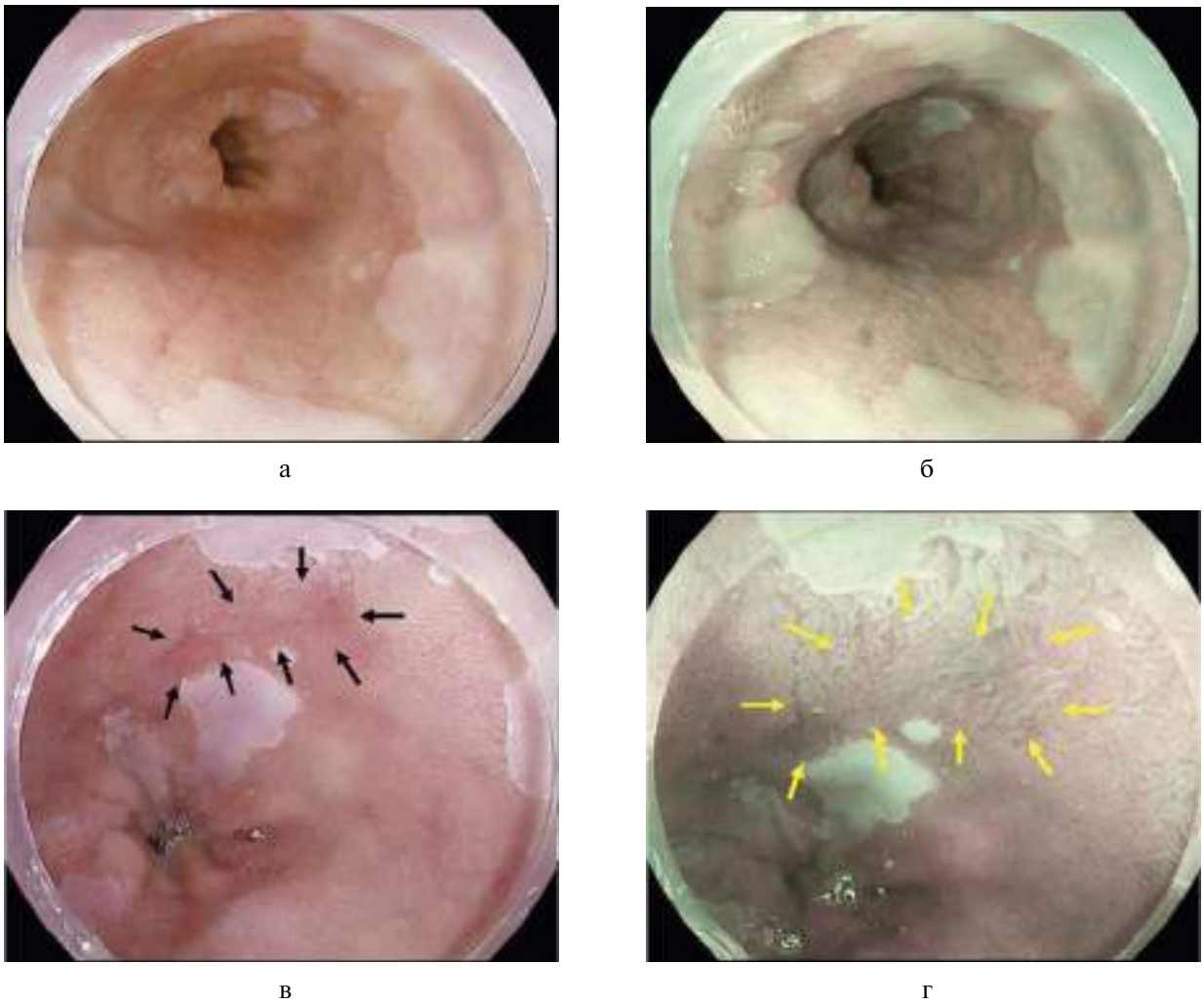

Рис. 3. **Пациентка *С.*, эндоскопическая картина пищевода Баррета (C0M3). Визуализация с помощью эндоскопической системы PENTAX Medical EPK-i7010 (видеогастроскоп EG29-i10).**

а — осмотр в белом свете; б — осмотр в режиме i-scan OE (оптическое улучшение качества изображений); в — плоский патологический участок (тип IIb) в сегменте метаплазии, размером около 0,8×0,4 см, утративший специфический белесоватый цвет после нанесения 1,5% раствора уксусной кислоты; г — нерегулярный рисунок поверхности эпителия и нерегулярный сосудистый рисунок поверхности патологического участка при осмотре в режиме i-scan OE.

щий рацион к 5-му дню. Далее пациентке была назначена длительная терапия ИПП (эзомепразол 40 мг в сутки).

Гистологическое заключение удаленного патологического участка: ПБ с субтотальной неполной кишечной метаплазией, участками полной кишечной метаплазии, фокусами дисплазии низкой степени **(рис. 6)**.

В послеоперационном периоде пациентка предъявляла жалобы на дискомфорт при приеме твердой пищи. При контрольном эндоскопическом исследовании через 2 мес после операции в дистальной части пищевода на расстоянии 36 см от резцов в зоне ранее выполненной резекции выявлено рубцовое циркулярное сужение просвета, размером около 1 см; в зоне выполненной абляции поверхность выстлана вновь сформированным плоским эпителием. Дистальнее зоны сужения по правой стенке определялся оставшийся сегмент цилиндроклеточной метаплазии длиной до 1 см **(рис. 7)**.

Была выполнена биопсия в зоне абляции для исключения наличия под вновь сформированным плоским эпителием цилиндрического эпителия. Морфологическое исследование биопсийного материала показало выстилку многослойным плоским эпителием пищевода на поверхности собственной пластинки слизистой оболочки, без признаков так называемого «захороненного» Баррета. Однако при гистологическом исследовании материала, взятого из оставшегося сегмента цилиндрического эпителия дистальнее зоны стеноза, были выявлены фокусы кишечной метаплазии **(рис. 8)**.

Рис. 4. **Эндоскопическая резекция патологического участка сегмента метаплазии с помощью лигирующего устройства Cook Duette.**

а — операционная бригада (справа налево): Р. Хайдри (Лондон, Великобритания), Я. Брляк (Загреб, Хорватия), А.Б. Денисова (Красноярск, Россия), Н.С. Видяева (Ярославль, Россия), Д. Тиллет (Гвент, Великобритания); б — маркировка границ патологического участка; в, г — на дистальной части эндоскопа фиксирован лигатор, используемый для эндоскопической резекции; д, е — аспирация патологического участка в полость лигатора.

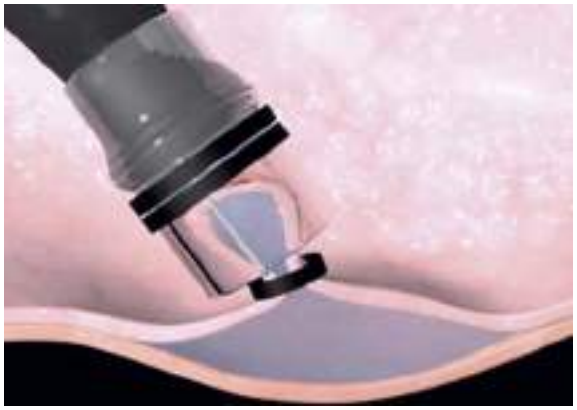

ж

з

и

к

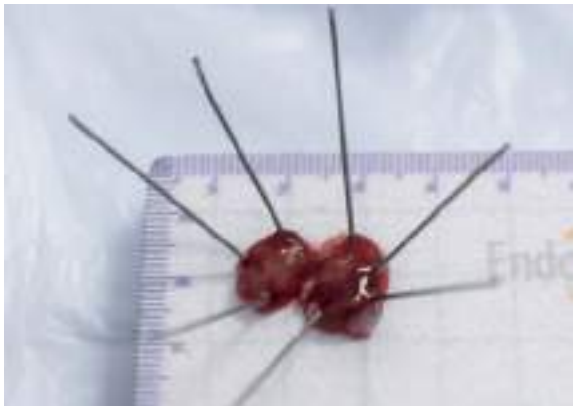

л

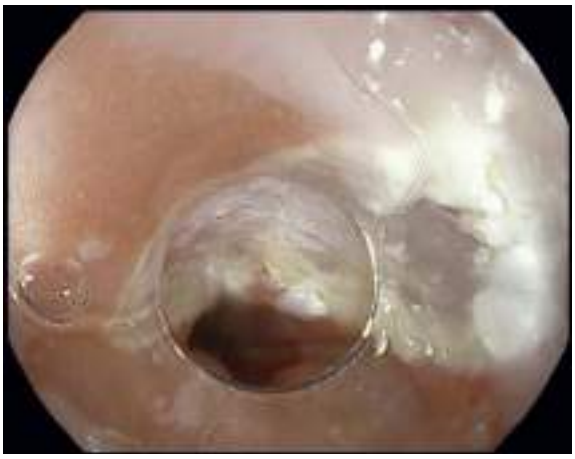

м

Рис. 4 (окончание). **Эндоскопическая резекция патологического участка сегмента метаплазии с помощью лигирующего устройства Cook Duette.**

ж, з — наложение лигатуры под основание патологического участка с образованием псевдополипа; и, к — резекция патологического участка с помощью эндоскопической петли; л — пострезекционный препарат; м — посткоагуляционный язвенный дефект в месте выполненной резекции.

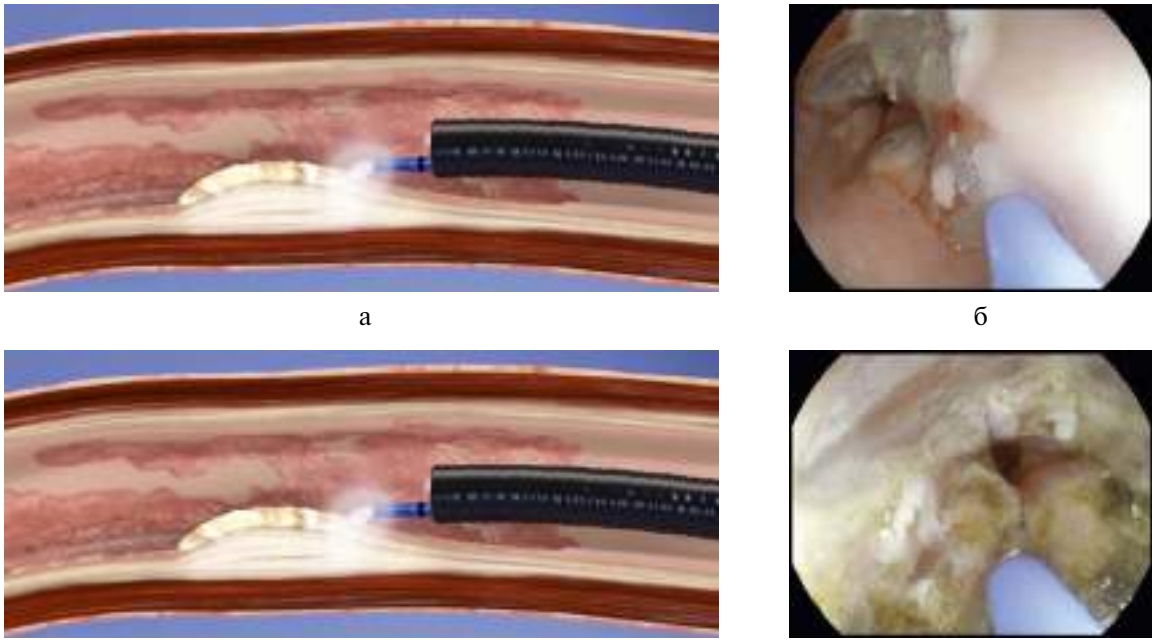

Рис. 5. **Эндоскопическая абляция оставшегося сегмента метаплазии пищевода Баррета с помощью гибридной методики аргоноплазменной коагуляции (гибридный водоструйный зонд HybridAPC, ERBE).**

а, б — инъекция физиологического раствора в подслизистый слой; в, г — абляция метаплазированного эпителия сегмента пищевода Баррета с помощью аргоноплазменной коагуляции.

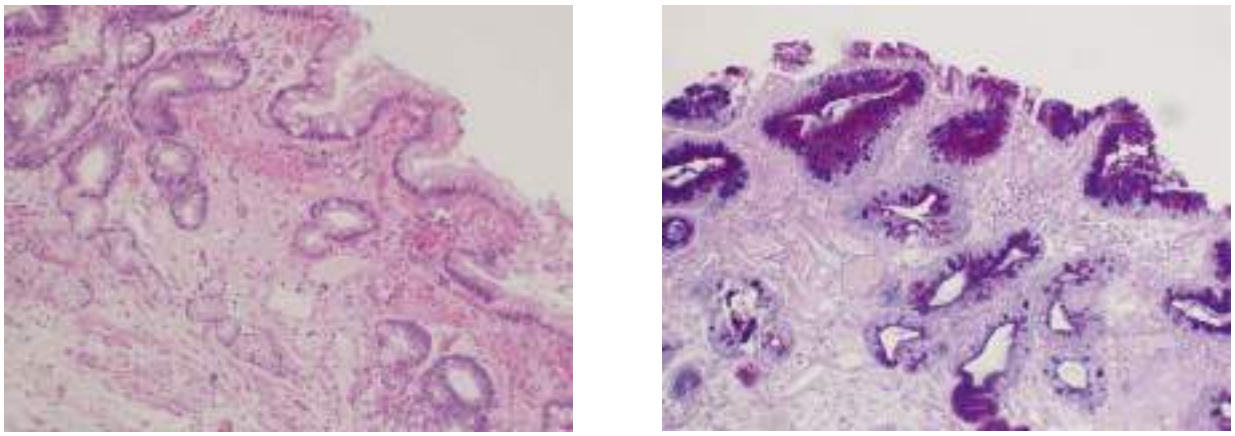

Рис. 6. **Гистологическое заключение удаленного патологического участка: пищевод Баррета с субтотальной неполной кишечной метаплазией, участками полной кишечной метаплазии, фокусами дисплазии низкой степени.**

а — окраска гематоксилином и эозином, ×100; б — комбинированная окраска PAS (ШИК-реакция) и альциановым синим (PAS+AB), ×100.

Учитывая наличие симптомов дисфагии, было принято решение выполнить баллонную дилатацию стеноза пищевода. С помощью трехшагового баллона для дилатации Endo-Flex просвет пищевода был расширен до 1,5 см **(рис. 9)**. После выполненной манипуляции пациентка отметила прекращение симптомов дисфагии. Больная продолжала прием ИПП (эзомепразол 40 мг в день однократно), на фоне чего изжога полностью купировалась.

Ввиду наличия клеток кишечной метаплазии, обладающей предраковым потенциалом, в оставшемся сегменте метаплазии дистального отдела пищевода принято решение о выполнении его абляции методом гибридной аргоноплазменной коагуляции во время курса «живой» эндоскопии 30 июня 2017 г. (в рамках конференции «Высокие технологии в эндоскопии пищеварительной системы») **(рис. 10)**. Манипуляции выполнялись при инверси-

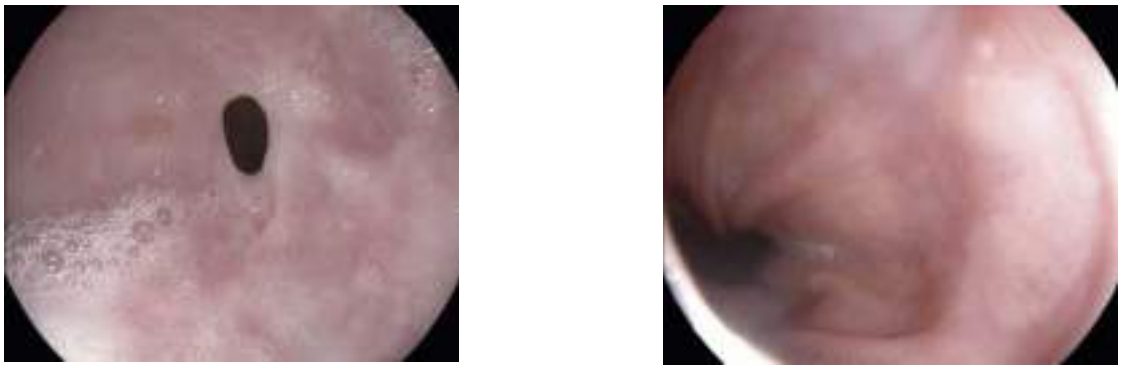

а б

Рис. 7. **Контрольное эндоскопическое исследование через 2 мес после операции (эндоскопическая система PENTAX Medical EPK-i7000, видеогастроскоп EG-2990K).**

а — в дистальной части пищевода на расстоянии 36 см от резцов в зоне ранее выполненной резекции выявлено рубцовое циркулярное сужение просвета, в зоне выполненной абляции поверхность выстлана вновь сформированным плоским эпителием; б — дистальнее зоны сужения по правой стенке определялся оставшийся сегмент цилиндрического эпителия длиной до 1 см.

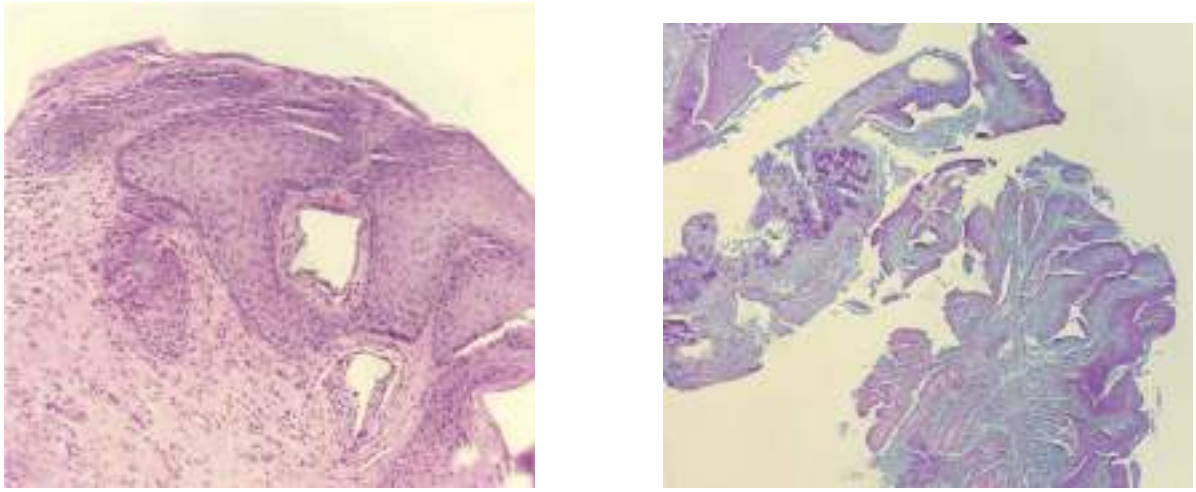

а б

Рис. 8. **Гистологическое заключение биопсийного материала, полученного при контрольном эндоскопическом исследовании через 2 мес после операции.**

а — многослойный плоский эпителий пищевода на поверхности собственной пластинки слизистой оболочки в зоне выполненной ранее абляции, окраска гематоксилином и эозином, ×100; б — фокусы кишечной метаплазии в оставшемся сегменте метаплазии дистального отдела пищевода, окраска альциановым синим, ×100.

онном положении эндоскопа, что обеспечивало лучший доступ к зоне метаплазии. С помощью гибридного водоструйного зонда (HybridAPC, ERBE) выполнялась инъекция физиологического раствора в подслизистый слой сегмента метаплазии с последующей абляцией цилиндрического эпителия с помощью аргоноплазменной коагуляции (мощность 50 Вт). После абляции возникла зона коагуляции протяженностью около 1 см. В раннем послеоперационном периоде была проведена антисекреторная терапия (омепразол внутривенно по 40 мг 2 раза в сутки) и ограничен диетический рацион.

Клинический случай 3

Пациент *П.*, 57 лет. В течение 20 лет пациента беспокоила изжога, в 2015 г. при ЭГДС диагностирован ПБ, гистологически подтверждена кишечная метаплазия. При ЭГДС, выполненной в ЯОКОБ, у пациента в проксимальной части сегмента метаплазии на расстоянии 36 см от резцов по задней стенке выявлен плоско-углубленный патологический участок, с неровной поверхностью, размером 0,4 см в диаметре. При осмотре этого участка в узкоспектральном режиме с оптическим увеличением определялся разрушенный рисунок поверхности эпителия, нерегулярный

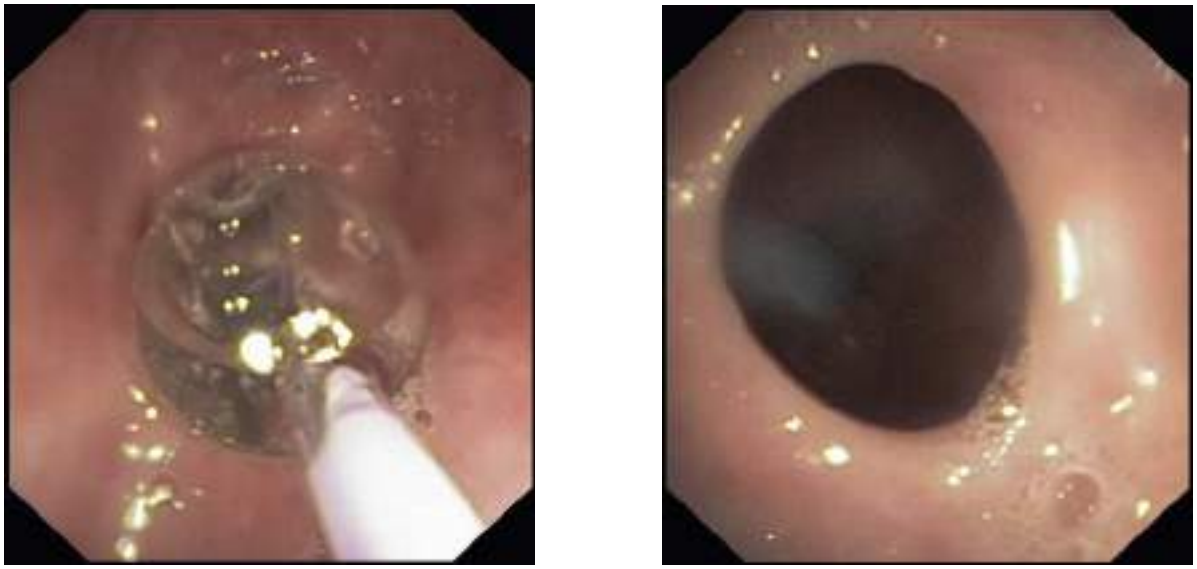

а б

Рис. 9. **Баллонная дилатация стеноза дистального отдела пищевода с помощью трехшагового баллона Endo-Flex.**

а — баллон установлен в зоне стеноза; б — после выполненной баллонной дилатации просвет в зоне стеноза расширен до 1,5 см.



а б

Рис. 10. **Эндоскопическая абляция оставшегося сегмента метаплазии дистального отдела пищевода с помощью гибридной методики аргоноплазменной коагуляции (гибридный водоструйный зонд HybridAPC, ERBE).**

Операционная бригада: Р. Хайдри (Лондон, Великобритания), Н.С. Видяева (Ярославль, Россия); а — инъекция физиологического раствора в подслизистый слой; б — абляция метаплазированного эпителия с помощью аргоноплазменной коагуляции.

сосудистый рисунок **(рис. 11)**. Была выполнена прицельная биопсия этого патологического участка, а также рандомизированная биопсия согласно протоколу. При гистологическом исследовании биопсийного материала, полученного из патологического участка, на фоне кишечной метаплазии обнаружен очаг дисплазии низкой степени **(рис. 12)**, во фрагментах, полученных при рандомизированной биопсии, обнаружена кишечная метаплазия без дисплазии.

В рамках конференции с «живой» видеотрансляцией «Пищевод Баррета: современные стандарты и новые технологии диагностики и лечения», проходившей в Ярославле 26 мая 2017 г., пациенту была выполнена детальная диагностика ПБ с обсуждением тактики лечения **(рис. 13, а)**. При ЭГДС в дистальном отделе пищевода определялся сегмент ПБ (C0M3), аксиальная кардиальная грыжа пищеводного отверстия диафрагмы. В зоне выполненной ранее биопсии патологического участка визуализировался маленький участок плоского эпителия, сформировавшегося вследствие эпителизации на фоне приема ИПП **(см. рис. 13, б, в)**.

С учетом наличия видимого участка с подтвержденной при биопсии дисплазией низкой степени

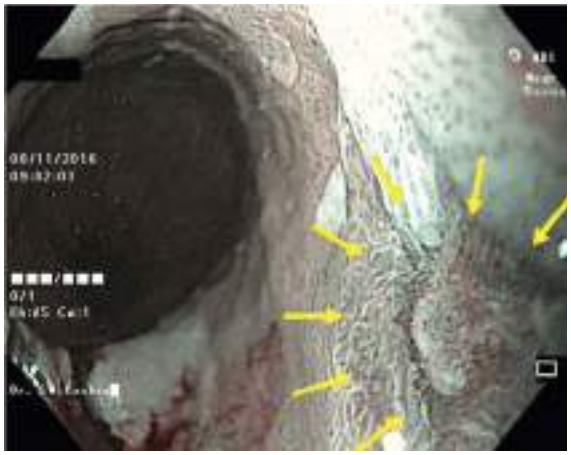

Рис. 11. **Плоско-углубленный патологический участок с неровной поверхностью, размером 0,4 см в диаметре.**

При осмотре этого участка в узкоспектральном режиме с оптическим увеличением определяется разрушенный рисунок поверхности эпителия, нерегулярный сосудистый рисунок (эндоскопическая система EVIS EXERA III, видеогастроскоп GIF-HQ190).

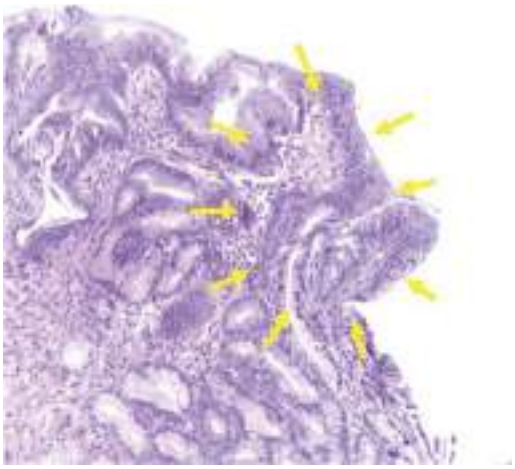

Рис. 12. **Результат гистологического исследования биопсийного материала, полученного из выявленного патологического участка: участок слизистой оболочки с субтотальной неполной кишечной метаплазией, фокусом дисплазии низкой степени.**

Окраска гематоксилином и эозином, ×100.

а

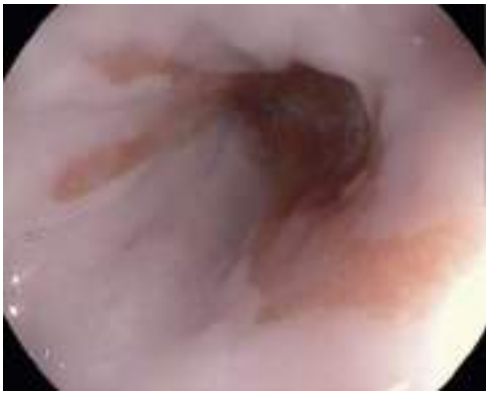

б

в

Рис. 13. **Пациент *П.*, эндоскопическая картина пищевода Баррета (C0M3). Визуализация с помощью эндоскопической системы PENTAX Medical EPK-i7010 (видеогастроскоп EG-2990Zi).**

а — операционная бригада (слева направо): С.В. Кашин (Ярославль, Россия), Х. Маннер (Висбаден, Германия), Р.О. Куваев (Ярославль, Россия); б — осмотр в белом свете; в — участок плоского эпителия в зоне выполненной ранее биопсии.

принято решение о тотальной биопсии (эндоскопическая резекция) с последующей гистологической оценкой всего удаленного фрагмента. В этом случае была выбрана колпачковая резекция с предшествующей инъекцией физиологического раствора в подслизистый слой (как более предпочтительная методика из-за потенциального риска фиброза, который мог возникнуть после биопсии и вследствие предшествующего эрозирования плоско-углубленного участка). На дистальный конец эндоскопа монтирован специальный прозрачный пластиковый скошенный колпачок для резекции. При этом колпачок был ориентирован таким образом, чтобы небольшое углубление на его дистальном крае располагалась на 7 ч условного циферблата, что способствует правильному позиционированию петли внутри колпачка. Выполнена инъекция физиологического раствора с индигокармином и адреналином (1:100 000) в подслизистый слой под основание этого участка. После инъекции зона патологического участка удовлетворительно приподнялась, выполнена пробная аспирация слизистой оболочки в просвет колпачка, чтобы удостовериться, что ткань в этой зоне эластичная, а резекция может быть выполнена без технических трудностей и риска перфорации. Позиционирование серповидной петли в специальной бороздке дистального края колпачка выполнялось в антральном отделе желудка после предварительной аспирации слизистой оболочки в просвет колпачка. Перед выполнением резекции патологический участок был ориентирован на 6 ч условного циферблата. Выполнена аспирация патологического участка внутрь колпачка, далее — затягивание петли у основания этого участка и резекция в смешанном режиме «коагуляция-резание» (Forced Coag режим 2, 60 Ватт, EndoCut эффект 3, ERBE VIO 300D). После резекции из сосудов дна посткоагуляционного дефекта возникло кровотечение. В края посткоагуляционного дефекта выполнена инъекция физиологического раствора с адреналином для визуализации источника кровотечения с последующей коагуляцией сосудов с помощью коагуляционных щипцов Coagrasper в режиме в режиме Spray Coag (мощность 40 Вт). Поскоагуляционный дефект размером около 0,8 см в диаметре, без признаков продолжающегося кровотечения. Пострезекционный препарат извлечен из просвета пищевода **(рис. 14)**.

При гистологическом исследовании удаленного патологического участка определялся фрагмент слизистой оболочки пищевода с диффузной кишечной метаплазией, фокусы регенерации эпителия, диспластических изменений выявлено не было **(рис. 15)**.

В рамках курса «живой» эндоскопии 30 июня 2017 г. первым этапом был выполнен прицельный осмотр зоны выполненной ранее эндоскопической резекции патологического участка, где определялся гладкий рубец, без признаков диспластических изменений **(рис. 16)**. Вторым этапом был выполнен детальный осмотр оставшегося ПБ. При осмотре эпителия в сегменте метаплазии в режиме оптического улучшения изображения i-scan OE с увеличением определялся регулярный рисунок поверхности в виде овальных и продольных гребней, соответствующий желудочному и кишечному эпителию. Патологических участков выявлено не было.

Ввиду наличия дисплазии низкой степени при предыдущих эндоскопических исследованиях и отсутствия в данный момент видимых патологических участков было принято решение выполнить абляцию эпителия ПБ с помощью гибридной методики аргоноплазменной коагуляции для предотвращения возникновения новых участков дисплазии **(рис. 17)**. С помощью гибридного водоструйного зонда (HybridAPC, ERBE) выполнена инъекция физиологического раствора в подслизистый слой с последующей абляцией метаплазированного эпителия сегмента ПБ с помощью аргоноплазменной коагуляции (мощность 50 Вт). С помощью пластикового колпачка, предварительно монтированного на дистальном конце эндоскопа, выполнено очищение поверхности зоны коагуляции от образовавшегося коагуляционного струпа, с детальным осмотром этой зоны. Выполнена дополнительная аргоноплазменная абляция оставшихся участков метаплазии. После абляции возникла зона коагуляции протяженностью около 3 см.

В раннем послеоперационном периоде была проведена антисекреторная терапия (омепразол внутривенно по 40 мг 2 раза в сутки) и введены диетические ограничения. Далее пациенту была назначена длительная терапия ИПП (эзомепразол 40 мг в сутки).

Дискуссия

Современная стратегия лечения пациентов с ПБ включает в себя устранение гастроэзофагеального рефлюкса и связанных с ним симптомов (изжога, боли и другие жалобы), эпителизацию эрозивных изменений, а также предотвращение возникновения и прогрессирования дисплазии и, в конечном итоге, предупреждение аденокарциномы [1, 2]. Аденокарцинома пищевода развивается у 0,5% больных с ПБ при низкой степени дисплазии эпителия, у 6% в год — при дисплазии высокой степени и менее чем у 0,1% без дисплазии [3]. При появлении предраковых изменений слизистой оболочки сегмента метаплазии (дисплазия низкой и высокой степени), определяющих высокий потенциал развития аденокарциномы пищевода, требуется эндоскопическое

лечение, к которому относятся методики эндоскопической резекции и абляции слизистой оболочки ПБ.

При выборе тактики ведения пациента с ПБ в случае диагностики дисплазии принципиально важным является определение ее локализации: в патологическом участке, выявляемом при эндоскопическом исследовании, или в сегменте метаплазии без видимых изменений. При наличии дисплазии высокой степени или внутрислизистого рака, верифицированных по результатам рандомизированной четырехквадрантной биопсии, без эндоскопически видимых патологических участков, необходимо полное удаление, то есть эрадикация, всего метаплазированного эпителия ПБ [4]. Для достижения этой цели в настоящее время широко применяют различные методики эндоскопической абляции, доказавшие свою эффективность и безопасность. Однако перед выполнением абляции необходимо тщательное исследование зоны метаплазии в условиях специализированного экспертного центра с помощью современных эндоскопических методик, таких как увеличительная, узкоспектральная и аутофлюоресцентная эндоскопия, и подтверждение отсутствия видимых патологических участков [5]. По данным исследований, при использовании эндоскопии высокого разрешения среди направленных на пересмотр пациентов с дисплазией высокой степени без видимых патологических образований в 80% случаев был выявлен как минимум один эндоскопически видимый очаг [6, 7]. Согласно современным представлениям, любой видимый при эндоскопическом исследовании патологический участок должен трактоваться как потенциально злокачественный до тех пор, пока это не будет опровергнуто [8]. Поэтому наряду с точной эндоскопической диагностикой требуется тщательная морфологическая верификация процесса, которая возможна только при исследовании всего патологического участка. Это может быть достигнуто с помощью эндоскопической резекции слизистой оболочки с патологическим участком, что имеет ряд преимуществ перед выполнением щипцовой биопсии [9]. При исследовании патоморфологами биопсийного материала сложно дифференцировать дисплазию тяжелой степени от внутрислизистого и инвазивного рака, что подтверждается низким уровнем согласия экспертов (коэффициент kappa от 0,14 до 0,47) [10, 11]. При эндоскопической резекции возможно получение большого фрагмента слизистой оболочки, благодаря чему подробно исследуется как слизистый, так и подслизистый слой, а также уменьшается число артефактов [12]. В исследовании, сравнивающем эффективность эндоскопической резекции участков дисплазии тяжелой степени и внутрислизистого рака ПБ, после гистологического исследования пострезекционных препаратов в 25,6% случаев диагноз был изменен от первоначального, поставленного на основании данных биопсии [13]. В другом исследовании после оценки резецированных препаратов в 21% случаев диагноз был изменен на более злокачественный [14]. При этом выполнение эндоскопической резекции видимых патологических участков перед абляцией не снижает эффективность эрадикации ПБ и не увеличивает риск возникновения стеноза в сравнении с выполнением только радиочастотной абляции сегмента метаплазии без видимых участков [15]. Кроме того, согласно результатам проспективного мультицентрового исследования, у пациентов с внутрислизистым раком чаще обнаруживают видимые патологические участки, чем у пациентов с дисплазией тяжелой степени, а частота рецидива внутрислизистого рака достоверно ниже при выполнении перед абляцией эндоскопической резекции выявленных участков неоплазии по сравнению с выполнением только абляции [16]. Наиболее распространенными методиками эндоскопической резекции слизистой оболочки (ЭРС) в сегменте ПБ являются методики «аспирации и резекции» («suck-and-cut» techniques): с использованием дистального колпачка и лигатора. Обе методики одинаково эффективны и безопасны для удаления нодулярных участков ПБ, однако длительность процедуры и стоимость значительно ниже при использовании лигирующего устройства, чем дистального колпачка [17, 18].

Результаты гистологического исследования резецированного патологического участка определяют дальнейшую тактику ведения пациента. Согласно современным рекомендациям, при наличии в удаленном участке дисплазии тяжелой степени или внутрислизистого рака необходима эрадикация оставшегося сегмента метаплазии ПБ с помощью методик абляции с целью удаления возможных очагов дисплазии, а также для снижения риска развития метахронного рака в других участках метаплазированного эпителия [19, 20]. Как показывают результаты исследования, при ЭРС по поводу раннего рака в ПБ в 80% случаев уже имеется дисплазия низкой или высокой степени в других участках метаплазированного эпителия, а при наблюдении таких пациентов в 14,5% случаев выявляются метахронные образования или рецидив рака [21, 22]. Комбинация эндоскопической резекции с последующей абляцией ПБ с дисплазией высокой степени и ранним раком показала высокую эффективность и безопасность в последнем Европейском мультицентровом исследовании, согласно результатам которого полная эрадикация неоплазии была достигнута в

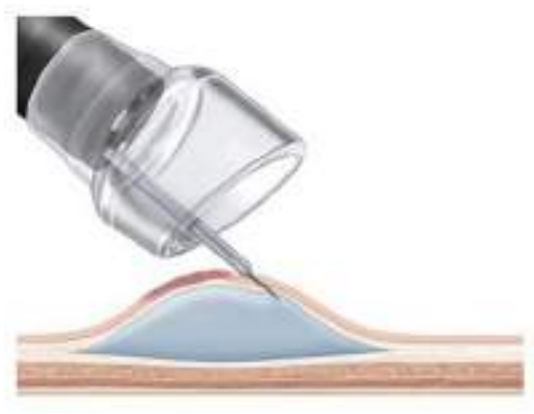

а

б

в

г

д

е

Рис. 14. **Эндоскопическое удаление патологического участка сегмента метаплазии с помощью методики колпачковой резекции.**

а, б — инъекция в подслизистый слой физиологического раствора с индигокармином и адреналином; в, г — аспирация патологического участка внутрь колпачка; д, е — затягивание петли у основания патологического участка.

ж

з

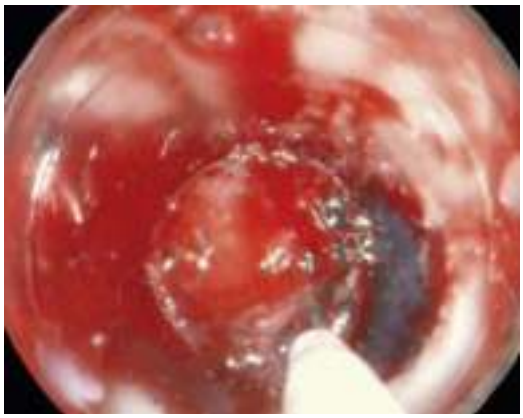

и

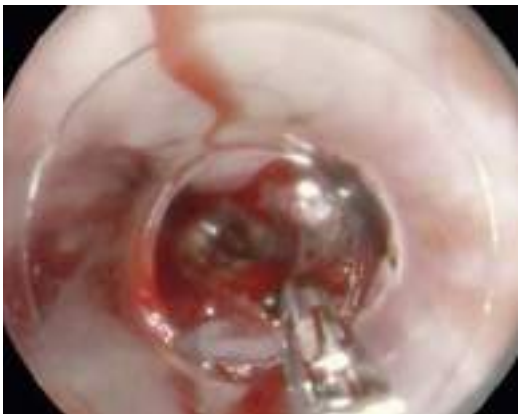

к

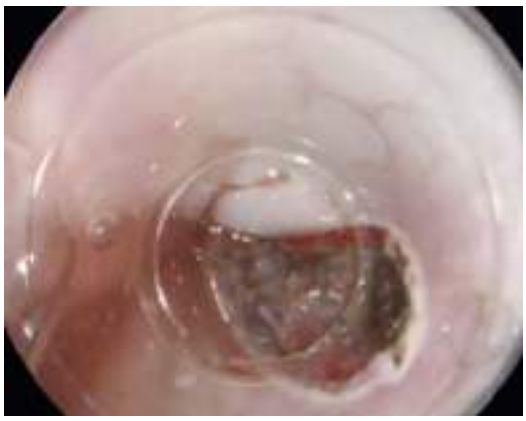

л

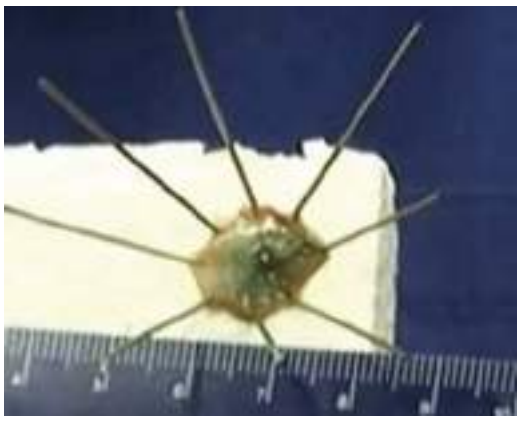

м

Рис. 14 (окончание). **Эндоскопическое удаление патологического участка сегмента метаплазии с помощью методики колпачковой резекции.**

ж, з — резекция патологического участка с помощью эндоскопической петли; и — инъекция физиологического раствора с адреналином в дно посткоагуляционного дефекта с целью гемостаза; к — коагуляция кровоточащих сосудов с помощью коагуляционных щипцов; л — посткоагуляционный дефект без признаков продолжающегося кровотечения; м — пострезекционный препарат.

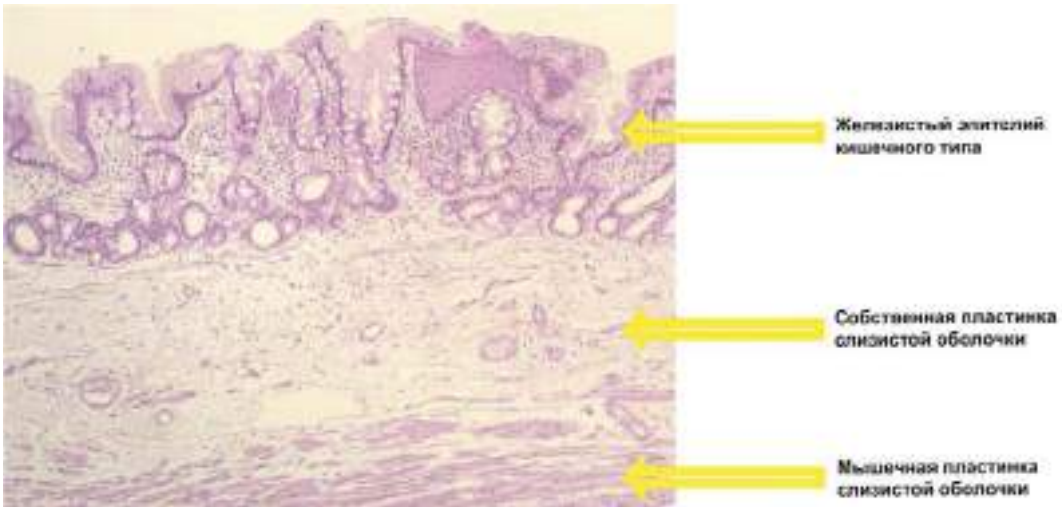

Рис. 15. **Гистологическое исследование пострезекционного препарата.**

Фрагмент слизистой оболочки пищевода с диффузной кишечной метаплазией, фокусы регенерации эпителия. Диспластических изменений не выявлено.

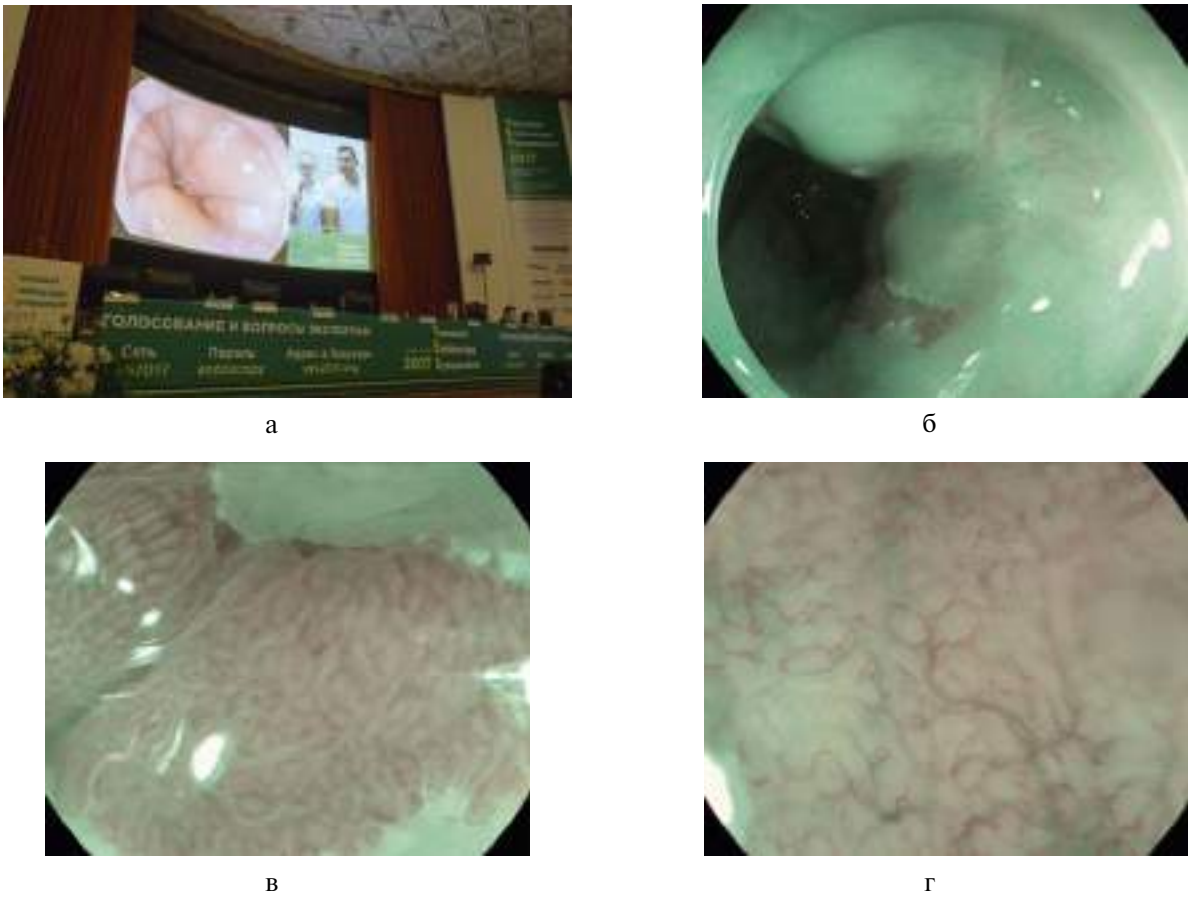

Рис. 16. **Детальный осмотр сегмента метаплазии пищевода Баррета с использованием современного эндоскопического оборудования (эндоскопическая система PENTAX Medical EPK-i7010, видеогастроскоп EG-2990Zi).**

а — трансляция из эндоскопической операционной ЯОКОБ, операционная бригада: Р. Хайдри (Лондон, Великобритания), Н.С. Видяева (Ярославль, Россия); б — осмотр зоны выполненной ранее эндоскопической резекции патологического участка в режиме оптического улучшения качества изображений i-scan OE; в, г — при осмотре в режиме оптического улучшения качества изображений i-scan OE с увеличением определяется четкий рельеф поверхности эпителия в виде продольных гребней, соответствующий кишечной метаплазии.

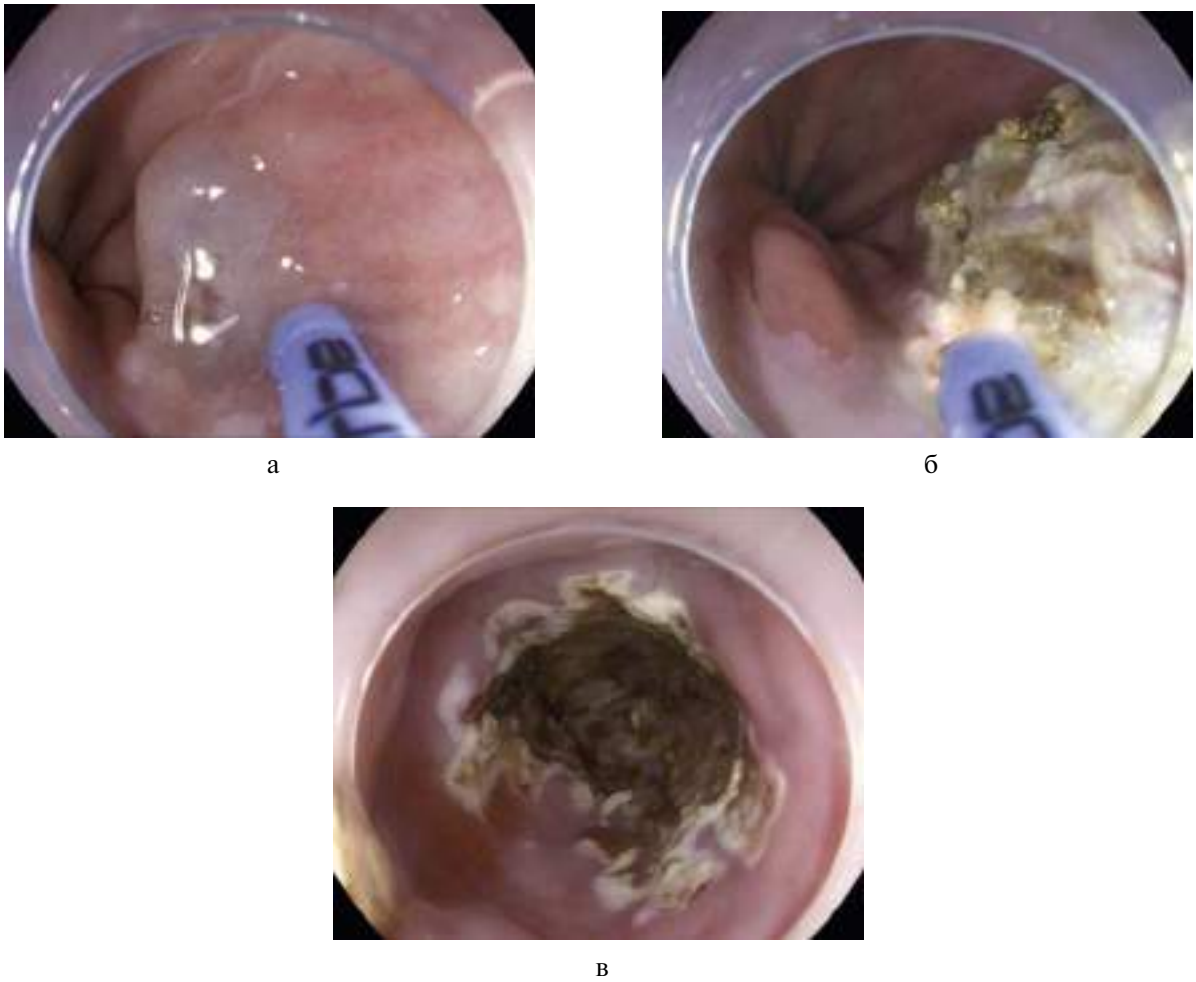

Рис. 17. **Эндоскопическая абляция сегмента метаплазии пищевода Баррета с помощью гибридной методики аргоноплазменной коагуляции (гибридный водоструйный зонд HybridAPC, ERBE).**

а — инъекция физиологического раствора в подслизистый слой; б — абляция метаплазированного эпителия сегмента пищевода Баррета с помощью аргоноплазменной коагуляции (мощность 50 Вт); в — зона коагуляции длиной около 3 см.

92% случаев, а кишечной метаплазии — в 87%, при медиане наблюдения 27 мес рецидив неоплазии и кишечной метаплазии возник в 4 и 8% случаев соответственно, осложнения возникли в 19%, все они были разрешены консервативно или с помощью эндоскопических методик [23]. Однако необходимо учитывать, что выполнение эндоскопической абляции оставшегося сегмента метаплазии ПБ после эндоскопической резекции патологического участка в рамках одной сессии наряду с высокой эффективностью технически сложнее и ассоциировано с большей частотой осложнений, поэтому должна применяться в отдельных случаях и только в экспертных центрах [24]. В 33% случаев после выполнения в рамках одной сессии такого комбинированного лечения возникает стеноз пищевода, который успешно излечивается с помощью баллонной дилатации [25].

Подходы к ведению пациентов с дисплазией низкой степени в сегменте ПБ неоднозначны, прежде всего из-за трудности гистологической диагностики этого состояния и низкой согласованности между экспертами. Для оценки диагностической точности и риска прогрессирования дисплазии низкой степени L. Duits и соавт., основываясь на своих предыдущих данных, провели большой ретроспективный анализ 293 пациентов с дисплазией низкой степени, диагностированных в местных клиниках [26, 27]. При пересмотре гистологических препаратов экспертной группой патологов лишь в 27% случаев первоначальный диагноз дисплазии низкой степени был подтвержден, в остальных 73% заключение было изменено на ПБ без дисплазии или с неопределенной дисплазией. При наблюдении этих пациентов в течение в среднем 39 мес в случае подтвержденной дисплазии низкой степени риск про-

грессии до дисплазии высокой степени или аденокарциномы пищевода был 9,1% пациентов в год, а в случаях изменения заключения на ПБ без дисплазии или неопределенной дисплазии риск злокачественной трансформации составлял 0,6 и 0,9% пациентов в год соответственно. Результаты этого исследования подтвердили сложность патоморфологической диагностики дисплазии никой степени, а также показали, что в случае подтверждения диагноза вторым экспертным патоморфологом риск прогрессирования дисплазии низкой степени до дисплазии высокой степени и раннего рака пищевода выше, чем это было ранее установлено.

Для оценки необходимости выполнения профилактического эндоскопического лечения ПБ с дисплазией низкой степени было проведено крупное мультицентровое рандомизированное исследование, сравнивающее результаты лечения группы из 68 пациентов, которым была выполнена радиочастотная абляция с эквивалентной группой, подвергшейся ежегодному эндоскопическому наблюдению [28]. Согласно полученным результатам эндоскопическая абляция ПБ с дисплазией низкой степени позволяет снизить риск дисплазии высокой степени и аденокарциномы пищевода на 25% по сравнению с эндоскопическим наблюдением за 3-летний период. В связи с накоплением новых данных об эффективности применения эндоскопических методик абляции, Британское гастроэнтерологическое общество изменило рекомендации по ведению пациентов с ПБ с дисплазией низкой степени с консервативной стратегии наблюдения на активную тактику, включающую применение эндоскопических методик абляции в случае подтверждения диагноза вторым экспертным патоморфологом при повторной биопсии [29].

Таким образом, тактика ведения пациентов с ПБ при наличии дисплазии предполагает выполнение тщательного эндоскопического исследования зоны метаплазии в условиях специализированного экспертного центра с помощью современных эндоскопических методик для выявления видимых патологических участков. При отсутствии видимых патологических участков в сегменте метаплазии необходима эрадикация ПБ с помощью современных методик абляции. В случае выявления патологического участка он должен быть удален методикой эндоскопической резекции с последующей гистологической оценкой. При наличии в удаленном участке дисплазии тяжелой степени или внутрислизистого рака необходима эрадикация оставшегося сегмента метаплазии ПБ с помощью методик эндоскопической абляции.

Авторы заявляют об отсутствии конфликта интересов.

ЛИТЕРАТУРА/REFERENCES

1. Ивашкин В.Т., Маев И.В., Трухманов А.С., Соколов В.В., Пирогов С.С., Зайратьянц О.В., Шептулин А.А., Лапина Т.Л., Зайратьянц Г.О., Кайбышева В.О. Профильная комиссия РГА по специальности «Гастроэнтерология» Министерства здравоохранения Российской Федерации. Российская гастроэнтерологическая ассоциация. Пищевод Баррета. Клинические рекомендации. М.: 2014. [Ivashkin VT, Maev IV, Trukhmanov AS, Sokolov VV, PirogovSS, Zairat'yants OV, Sheptulin AA, Lapina TL, Zairat'yants GO, Kaibysheva VO. Profil'naya komissiya RGA po spetsial'nosti «Gastroenterologiya» Ministerstva zdravookhraneniya Rossiiskoi Federatsii.Rossiiskaya gastroenterologicheskaya assotsiatsiya. Pishchevod Barreta. Klinicheskie rekomendatsii. M.: 2014. Accessed: November 11, 2017. (In Russ.)]. https://www.gastroscan.ru/literature/authors/8444
2. Ивашкин В.Т., Маев И.В., Трухманов А.С. *Пищевод Баррета. В двух томах.* М.: Издательство Шико; 2011, т. 2, 69-71. [Ivashkin VT, Maev IV, Trukhmanov AS. *Pishchevod Barreta. V dvukh tomakh*. M.: Shiko; 2011, t. 2, 69-71. (In Russ.)].
3. Ивашкин В.Т., Маев И.В., Трухманов А.С., Баранская Е.К., Дронова О. Б., Зайратьянц О.В., Пасечников В.Д., Сайфутдинов Р.Г., Шептулин А.А., Кучерявый Ю.А., Лапина Т.Л., Сторонова О.А., Кайбышева В.О. Профильная комиссия РГА по специальности «Гастроэнтерология» Министерства здравоохранения Российской Федерации. Российская гастроэнтерологическая ассоциация. Гастроэзофагеальная рефлюксная болезнь. Клинические рекомендации. М.: 2014. [Ivashkin VT, Maev IV, Trukhmanov AS, Baranskaya EK, Dronova OB, Zairat'yants OV, Pasechnikov VD, Saifutdinov RG, Sheptulin AA, Kucheryavyi YuA, Lapina TL, Storonova OA, Kaibysheva VO. Profil'naya komissiya RGA po spetsial'nosti «Gastroenterologiya» Ministerstva zdravookhraneniya Rossiiskoi Federatsii. Rossiiskaya gastroenterologicheskaya assotsiatsiya. Gastroezofageal'naya reflyuksnaya bolezn'. Klinicheskie rekomendatsii. M.; 2014. Accessed: November 11, 2017. (In Russ.)]. http://www.gastroscan.ru/literature/authors/7752
4. Fitzgerald RC, di Pietro M, Ragunath K, Ang Y, Kang JY, Watson P, Trudgill N, Patel P, Kaye PV, Sanders S, O'Donovan M, Bird-Lieberman E, Bhandari P,Jankowski JA, Attwood S, Parsons SL, Loft D, Lagergren J, Moayyedi P, Lyratzopoulos G, de Caestecker J. British Society of Gastroenterology guidelines on the diagnosis and management of Barrett's oesophagus. *Gut.* 2014;63(1):7-42. https://doi.org/10.1136/gutjnl-2013-305372
5. Никонов Е.Л., Куваев Р.О., Кашин С.В. Пищевод Баррета: современные возможности медикаментозного лечения и новые методики эндоскопической терапии. *Доказательная гастроэнтерология*. 2014;3(3):19-24. [Nikonov EL, Kuvaev RO, Kashin SV. Barrett's oesophagus: the currently available possibilities for the medication therapy management and the new method for endoscopic therapy. *Dokazatel'naya gastroenterologiya*. 2014;3(3):19-24. (In Russ.)].
6. Curvers WL, Singh R, Song LM, Wolfsen HC, Ragunath K, Wang K, Wallace MB, Fockens P, Bergman JJ. Endoscopic tri-modal imaging for detection of early neoplasia in Barrett's oesophagus: a multi-centre feasibility study using high-resolution endoscopy, autofluorescence imaging and narrow band imaging incorporated in one endoscopy system. *Gut.* 2007;57(2):167-172. https://doi.org/10.1136/gut.2007.134213
7. Curvers WL, Alvarez Herrero L, Wallace MB, Wong Kee Song LM, Ragunath K, Wolfsen HC, Prasad GA, Wang KK, Subramanian V,

Weusten BL, Ten Kate FJ, Bergman JJ. Endoscopic tri-modal imaging is more effective than standard endoscopy in identifying early-stage neoplasia in Barrett's esophagus. *Gastroenterology*. 2010;139(4):1106-1114. https://doi.org/10.1053/j.gastro.2010.06.045

8. Fitzgerald RC, di Pietro M, Ragunath K, Ang Y, Kang JY, Watson P, Trudgill N, Patel P, Kaye PV, Sanders S, O'Donovan M, Bird-Lieberman E, Bhandari P,Jankowski JA, Attwood S, Parsons SL, Loft D, Lagergren J, Moayyedi P, Lyratzopoulos G, de Caestecker J. British Society of Gastroenterology guidelines on the diagnosis and management of Barrett's oesophagus. *Gut*. 2014;63(1):7-42. https://doi.org/10.1136/gutjnl-2013-305372
9. Peters FP, Brakenhoff KP, Curvers WL, Rosmolen WD, Fockens P, ten Kate FJ, Krishnadath KK, Bergman JJ. Peters FP. Histologic evaluation of resection specimens obtained at 293 endoscopic resections in Barrett's esophagus. *Gastrointestinal Endoscopy*. 2008;67(4):604-609. https://doi.org/10.1016/j.gie.2007.08.039
10. Ormsby AH, Petras RE, Henricks WH, Rice TW, Rybicki LA, Richter JE, Goldblum JR. Observer variation in the diagnosis of superficial oesophageal adenocarcinoma. *Gut*. 2002;51(5):671-676. https://doi.org/10.1136/gut.51.5.671
11. Downs-Kelly E, Mendelin JE, Bennett AE, Castilla E, Henricks WH, Schoenfield L, Skacel M, Yerian L, Rice TW, Rybicki LA, Bronner MP, Goldblum JR. Poor interobserver agreement in the distinction of high-grade dysplasia and adenocarcinoma in pretreatment Barrett's esophagus biopsies. *The American Journal of Gastroenterology*. 2008;103(9):2333-2340;quiz 2341. https://doi.org/10.1111/j.1572-0241.2008.02020.x
12. Bergman J, Fockens P. Management of HGIN in Barrett's Esophagus. In: Sharma P., Sampliner R. eds. *Barrett's Esophagus and Esophageal Adenocarcinoma*. 2nd ed, USA: Blackwell Publishing; 2006. https://doi.org/10.1002/9780470987513
13. Conio M, Repici A, Cestari R, Blanchi S, Lapertosa G, Missale G, Della Casa D, Villanacci V, Calandri PG, Filiberti R. Endoscopic mucosal resection for high-grade dysplasia and intramucosal carcinoma in Barrett's esophagus: an Italian experience. *World Journal of Gastroenterology*. 2005;11(42):6650-6655. https://doi.org/10.3748/wjg.v11.i42.6650
14. Mino-Kenudson M, Brugge WR, Puricelli WP, Nakatsuka LN, Nishioka NS, Zukerberg LR, Misdraji J, Lauwers GY. Management of superficial Barrett's epithelium-related neoplasms by endoscopic mucosalresection: clinicopathologic analysis of 27 cases. *American Journal of Surgical Pathology*. 2005;29(5):680-686. https://doi.org/10.1097/01.pas.0000154129.87219.fa
15. Bulsiewicz WJ, Cotton CC, Dellon ES, Spacek MB, Chen X, Madanick RD, Pasricha S, Shaheen NJ. Focal endoscopic mucosal resection before radiofrequency ablation is equally effective and safe comparedwith radiofrequency ablation alone for the eradication of Barrett's esophagus with advanced neoplasia. *Gastrointestinal Endoscopy*. 2012;76(4):733-739. https://doi.org/10.1016/j.gie.2012.04.459
16. Haidry RJ, Lipman G, Banks MR, Butt MA, Sehgal V, Graham D, Dunn JM, Gupta A, Sweis R, Miah H, Morris D, Smart HL, Bhandari P, Willert R, Fullarton G, Morris J, Di Pietro M, Gordon C, Penman I, Barr H, Patel P, Boger P, Kapoor N, Mahon B, Hoare J, Narayanasamy R, O'Toole D, Cheong E, Direkze NC, Ang Y, Veitch A, Dhar A, Nyalender D, Ragunath K, Leahy A, Fullard M, Rodriguez-Justo M, Novelli M, Lovat LB. Comparing outcome of radiofrequency ablation in Barrett's with high grade dysplasia and intramucosal carcinoma: a prospective multicenter UK registry. *Endoscopy*. 2015;47(11):980-987. https://doi.org/10.1055/s-0034-1392414
17. Conio M, Repici A, Cestari R. Endoscopic mucosal resection for high-grade dysplasia and intramucosal carcinoma in Barrett's esophagus: an Italian experience. *World Journal of Gastroenterology*. 2005;11(42):6650. https://doi.org/10.3748/wjg.v11.i42.6650
18. Pouw RE, van Vilsteren FG, Peters FP, Alvarez Herrero L, Ten Kate FJ, Visser M, Schenk BE, Schoon EJ, Peters FT, Houben M, Bisschops R, Weusten BL, Bergman JJ. Randomized trial on endoscopic resection-cap versus multiband mucosectomy for piecemeal endoscopic resection of early Barrett's neoplasia. *Gastrointestinal Endoscopy*. 2011;74(1):35-43. https://doi.org/10.1016/j.gie.2011.03.1243
19. Shaheen NJ, Falk GW, Iyer PG, Gerson LB. ACG Clinical Guideline: Diagnosis and Management of Barrett's Esophagus. *The American Journal of Gastroenterology*. 2016;111(1):30-50;quiz 51. https://doi.org/10.1038/ajg.2015.322
20. Manner H, Rabenstein T, Pech O, Braun K, May A, Pohl J, Behrens A, Vieth M, Ell C. Ablation of remaining Barrett's epithelium after endoscopic resection: a randomized long-term follow-up study on argon plasma coagulation versus surveillance (APE study). *Endoscopy*. 2014;46(1):6-12. https://doi.org/10.1055/s-0033-1358813
21. Pouw RE, Wirths K, Eisendrath P, Sondermeijer CM, Ten Kate FJ, Fockens P, Devière J, Neuhaus H, Bergman JJ. Efficacy of radiofrequency ablation combined with endoscopic resection for barrett's esophagus with early neoplasia. *Clinical Gastroenterology and Hepatology*. 2010;8(1):23-29. https://doi.org/10.1016/j.cgh.2009.07.003
22. Pech O, May A, Manner H, Behrens A, Pohl J, Weferling M, Hartmann U, Manner N, Huijsmans J, Gossner L, Rabenstein T, Vieth M, Stolte M,Ell C. Long-term efficacy and safety of endoscopic resection for patients with mucosal adenocarcinoma of the esophagus. *Gastroenterology*. 2014;146(3):652-660.e1. https://doi.org/10.1053/j.gastro.2013.11.006
23. Phoa KN, Pouw RE, Bisschops R, Pech O, Ragunath K, Weusten BL, Schumacher B, Rembacken B, Meining A, Messmann H, Schoon EJ,Gossner L, Mannath J, Seldenrijk CA, Visser M, Lerut T, Seewald S, ten Kate FJ, Ell C, Neuhaus H, Bergman JJ. Multimodality endoscopic eradication for neoplastic Barrett oesophagus: results of an European multicentrestudy (EURO-II). *Gut*. 2016;65(4):555-562. https://doi.org/10.1136/gutjnl-2015-309298
24. van Vilsteren FG[1], Alvarez Herrero L, Pouw RE, Visser M, Ten Kate FJ, van Berge Henegouwen MI, Schoon EJ, Weusten BL, Bergman JJ. Radiofrequency ablation and endoscopic resection in a single session for Barrett's esophagus containing early neoplasia: a feasibility study. *Endoscopy*. 2012;44(12):1096-1104. https://doi.org/10.1055/s-0032-1325731
25. Barret M, Belghazi K, Weusten BL, Bergman JJ, Pouw RE. Single-session endoscopic resection and focal radiofrequency ablation for short-segment Barrett's esophaguswith early neoplasia. *Gastrointestinal Endoscopy*. 2016;84(1):29-36. https://doi.org/10.1016/j.gie.2015.12.034
26. Duits LC, Phoa KN, Curvers WL, Ten Kate FJ, Meijer GA, Seldenrijk CA, Offerhaus GJ, Visser M, Meijer SL, Krishnadath KK, Tijssen JG, Mallant-Hent RC, Bergman JJ. Barrett's oesophagus patients with low-grade dysplasia can be accurately risk-stratified after histological review by an expert pathology panel. *Gut*. 2015;64(5):700-706. https://doi.org/10.1136/gutjnl-2014-307278
27. Curvers WL, ten Kate FJ, Krishnadath KK, Visser M, Elzer B, Baak LC, Bohmer C, Mallant-Hent RC, van Oijen A, Naber AH, Scholten P, Busch OR,Blaauwgeers HG, Meijer GA, Bergman JJ. Low-grade dysplasia in Barrett's esophagus: overdiagnosed and underestimated. *The American Journal of Gastroenterology*. 2010;105(7):1523-1530. https://doi.org/10.1038/ajg.2010.171
28. Phoa KN, van Vilsteren FG, Weusten BL, Bisschops R, Schoon EJ, Ragunath K, Fullarton G, Di Pietro M, Ravi N, Visser M, Offerhaus GJ,Seldenrijk CA, Meijer SL, ten Kate FJ, Tijssen JG, Bergman JJ. Radiofrequency Ablation vs Endoscopic Surveillance for Patients With Barrett Esophagus and Low-Grade Dysplasia. *The Journal of the American Medical Association*. 2014;311(12):1209-1217. https://doi.org/10.1001/jama.2014.2511
29. British Society of Gastroenterology Guidelines on the Diagnosis and Management of Barrett's Oesophagus — An Update. Accessed: November 11, 2017. Available at: https://www.bsg.org.uk/clinical-guidelines/oesophageal/guidelines-on-the-diagnosis-and-management-of-barrett-s-oesophagus.html

Поступила 23.10.2017

https://doi.org/10.17116/dokgastro20176478-84

Этапное лечение местно-распространенного рака желудка, осложненного рецидивирующим кровотечением, в условиях многопрофильного стационара

Д.м.н., проф. А.В. ШАБУНИН[1, 2], к.м.н., доц. Д.Н. ГРЕКОВ[1, 2], д.м.н., проф. И.Ю. КОРЖЕВА[1, 2]*, к.м.н., доц. З.А. БАГАТЕЛИЯ[1, 2], к.м.н. В.А. ЦУРКАН[1], асп. А.В. ГУГНИН[1]

[1]ГБУЗ «Городская клиническая больница им. С.П. Боткина», Москва, Россия; [2]ФГБОУ ДПО «Российская медицинская академия непрерывного профессионального образования» Минздрава России, Москва, Россия

В статье описан пример этапного стационарного лечения больного местно-распространенным раком желудка, осложненным рецидивирующим кровотечением. Представлены данные мировой медицинской литературы, описаны методы диагностики и лечения данной онкологической патологии.

Ключевые слова: рак желудка, эндоскопия, эмболизация, лечение.

The staged treatment of locally advanced stomach cancer complicated by relapsing hemorrhage under conditions of the multi-speciality hospital

A.V. SHABUNIN[1, 2], D.N. GREKOV[1, 2], I.YU. KORZHEVA[1, 2]*, Z.A. BAGATELIYA[1, 2], V.A. TSURKAN[1], A.V. GUGNIN[1]

[1]S.P. Botkin City Clinical Hospital, Moscow, Russia; [2]Russian Medical Academy of Continuous Professional Education, Ministry of Health of the Russian Federation, Moscow, Russia

This article was designed to report an example of the staged treatment of the patient presenting with locally advanced stomach cancer complicated by relapsing hemorrhage under conditions of the multi-speciality hospital. In addition, the data extracted from the world medical literature are presented, the methods applied to diagnose and treat the pathological condition of interest.

Keywords: stomach cnacer, endoscopy, embolization, treatment.

В настоящее время во всем мире одним из самых распространенных онкологических заболеваний (второй после рака легкого) является рак желудка, от которого ежегодно погибают более 500 тыс. человек [1—3]. Несмотря на тенденцию к снижению частоты этого заболевания, в ряде развитых стран Азии, таких как Япония, Южная Корея, Китай, за последние 3—4 десятилетия своевременная диагностика и радикальное лечение рака желудка остаются актуальной и социально значимой проблемой [3, 4].

Прогрессирование рака желудка связано не только с ранней лимфогенной и перитонеальной диссеминацией, а также с обширным местным распространением с вовлечением в опухолевый процесс окружающих органов и тканей. Прорастание раковой опухоли в стенку желудка зачастую приводит к ее некрозу и аррозии крупного питающего стенку сосуда, что создает условия для появления ряда серьезных осложнений — перфораций и кровотечений, которые могут стать причиной смерти больного [4, 5].

Несмотря на развитие современной онкологии, модернизацию медицинских технологий, удельный вес взятых на учет больных с I—II стадией рака желудка не превышает 25,3% [3]. Около 75% больных поступают в специализированные учреждения с запущенной III—IV стадией процесса [1, 2]. При этом у большинства пациентов имеют место различные осложнения, диктующие необходимость выполнения срочной хирургической коррекции. Из них наиболее часто встречаются кровотечение, стеноз, а в некоторых случаях и туморозная перфорация с развитием перитонита. В этих случаях в связи с местной распространенностью патологического процесса, соответствующей III—IV стадии, адекватное хирургическое вмешательство представляет собой чрезвычайно трудную задачу [6, 7].

Выбор клинической стратегии в лечении местно-распространенного рака желудка, осложненного кровотечением, зависит от многочисленных факторов, включающих в себя тяжесть состояния больно-

© Коллектив авторов, 2017

*e-mail: korg-2@yandex.ru

го, объем кровопотери, оснащенность стационара современным медицинским оборудованием и квалификации персонала.

В настоящее время в литературе в отношении подходов к лечению местно-распространенного рака желудка, осложненного кровотечением, представлены три основные точки зрения [8, 9]:

1) выполнение радикальных расширенных хирургических вмешательств;

2) проведение паллиативных операций;

3) консервативная тактика, основанная на проведении эндоскопических гемостатических мероприятий/рентгенэндоваскулярных вмешательств, одновременно с гемостатической и крововозмещающей терапией.

На сегодняшний день особо актуальной является проблема хирургического лечения местно-распространенного рака желудка III—IV стадии, частота которого среди всех вновь выявленных больных с данной нозологической формой колеблется, по данным разных авторов, от 20 до 60% [10, 11]. Радикальные вмешательства в отношении таких больных, по мнению разных авторов, выполняются в 19—53,6% случаев [3, 12, 13]. Даже после потенциально радикальных операций большинство больных местно-распространенным раком желудка погибают от прогрессирования и рецидива опухоли [6, 14].

Паллиативным методом хирургического вмешательства у больных местно-распространенным раком желудка, осложненным кровотечением, является перевязка питающей опухоль артерии [2, 13], а прошивание кровоточащей опухоли необоснованно и бесперспективно из-за неэффективности и развития рецидивов кровотечения [9, 15]. Зачастую при рецидивах профузного желудочного кровотечения возникает необходимость в выполнении паллиативных операций — субтотальной резекции желудка или гастрэктомии.

Ведущую и значимую роль в диагностике рака желудка играет гастроскопия. В 95% случаев проведение эндоскопического исследования позволяет подтвердить диагноз:

1) описать макроскопический вид и характер роста опухоли;

2) уточнить размер и локализацию;

3) выполнить биопсию для гистологической верификации;

4) провести комбинированный гемостаз.

В специализированных лечебных учреждениях для остановки кровотечения из опухоли желудка в последние годы стали использовать регионарный рентгеноэндоваскулярный гемостаз. Этот метод лечения показан больным при неэффективности эндоскопического гемостаза и в случае высокого операционного риска вследствие тяжелой сопутствующей патологии либо распространенности опухолевого процесса. В этих случаях применяют такие способы эндоваскулярного гемостаза, как селективное введение вазоконстрикторов или эмболизацию афферентного сосуда. Ангиографические лечебные процедуры при злокачественных новообразованиях желудочно-кишечного тракта используют нечасто [9, 15, 16] в связи с высоким риском ишемического стеноза или перфорации полого органа, имеющего только артериальный источник кровоснабжения, а также техническими трудностями катетеризации небольших по диаметру питающих артерий.

Показания к внутрисосудистым вмешательствам можно сформулировать следующим образом [2, 5]:

1) необходимость остановки кровотечения из опухоли;

2) предоперационная подготовка;

3) регионарная химиотерапия;

4) паллиативное лечение.

Клинический пример

Больной *С.,* 71 год, страдающий язвенной болезнью желудка в течение длительного времени, в декабре 2016 г. был экстренно оперирован по поводу перфоративной язвы желудка. Выполнена лапаротомия, перфоративное отверстие желудка ушито, биопсию не выполняли. В апреле 2017 г. поступил в экстренном порядке в хирургическую клинику Боткинской больницы с клинической картиной желудочного кровотечении, которая проявилась меленой и артериальной гипотензией (АД до 90/60 мм рт.ст.). При поступлении гемоглобин 72 г/л, эритроциты $2{,}9 \cdot 10^{12}$/л. С учетом тяжести состояния больной был госпитализирован в реанимационное отделение, где ему выполнили эзофагогастродуоденоскопию (ЭГДС) **(рис. 1)**.

Рис. 1. **Рак антрального отдела желудка. Инфильтративно-язвенная форма. Виден тромб-сгусток в дне язвы (ЭГДС).**

Протокол. Аппарат под контролем зрения проведен в пищевод. Слизистая оболочка его бледно-розовая, гладкая. Кардия смыкается. В желудке умеренное количество алой и измененной крови, сгустков темного цвета. Содержимое эвакуировано. Слизистая оболочка тела желудка, доступная осмотру в области свода, а также по передней, задней стенкам и малой кривизне, бледная. Отмечается деформация просвета антрального отдела желудка с переходом на угол и частично дистальный отдел нижней трети тела за счет инфильтрации слизистой. Слизистая стенки антрального отдела желудка имеет неровную бугристую поверхность с неглубокими дефектами, покрытыми фибрином и плотнофиксированными мелкими сгустками темного цвета. На фоне инфильтрации слизистой антрального отдела по малой кривизне с переходом на заднюю стенку определяется средней глубины дефект неправильной формы размерами 3,0×3,5 см. Дно дефекта представлено плотной инфильтрированной тканью с налетами фибрина, гематина и плотно фиксированным сгустком темного цвета, из-под которого подтекает алая кровь. Выполнена биопсия. Ткань ригидная. Аппарат диаметром 0,9 см за зону деформации пилорического канала проходит с техническими трудностями. В просвете двенадцатиперстной кишки — измененная кровь без сгустков с примесью желчи. Слизистая оболочка постбульбарного отдела бледная, эластичная, без видимых дефектов на момент осмотра. Большой дуоденальный сосок не визуализируется. *Заключение.* Рак антрального отдела желудка с признаками продолжающегося кровотечения и стенозирования.

Выполнен эндоскопический гемостаз бесконтактным методом с использованием аргонно-плазменной коагуляции. Установлен назоинтестинальный зонд в двенадцатиперстную кишку для энтерального питания.

Результат морфологического исследования: умеренно-дифференцированная аденокарцинома желудка с распадом.

В отделении больному проводили гемостатическую, инфузионную терапию, энтеральное питание. Дообследован на предмет распространенности онкологического процесса. При компьютерной томографии с внутривенным контрастированием органов брюшной и грудной полости выявлено утолщение стенок желудка в антральном отделе на протяжении 4 см, лимфаденопатия брюшной полости с подозрением на регионарное метастазирование в области лимфоузлов 3, 4 и 5-й групп; признаков отдаленных метастазов не обнаружено. По результатам эндоскопического сканирования диагностировано поражение стенки желудка до серозного слоя и увеличение лимфоузлов в области 3, 4 и 5-й групп.

При ЭХО-КГ сердца выявлена умеренная гипертрофия миокарда левого желудочка. Незначительная дилатация левого и правого предсердий. Систолическая функция сохранена, фракция выброса 60%. Нарушение диастолической функции левого желудочка 1-го типа. Незначительная легочная гипертензия. Ультразвуковое ангиосканирование сосудов нижних конечностей (неокклюзивный тромбоз суральной вены левой голени).

На основании данных, полученных при комплексном обследовании, установлен диагноз: «Умеренно-дифференцированная аденокарцинома антрального отдела желудка T4NxM0. ECOG 2. Осложнение основного заболевания: состоявшееся желудочное кровотечение, постгеморрагическая анемия средней степени тяжести, субкомпенсированный стеноз выходного отдела желудка».

Несмотря на проводимую гемостатическую комплексную терапию, на 12-е сутки развилась клиника рецидива кровотечения, которая проявилась рвотой кровью, артериальной гипотензией до 90/60 мм рт.ст. и снижением гемоглобина до 57 г/л. Больной переведен в реанимационное отделение. При контрольной ЭГДС выявлены признаки состоявшегося рецидивного кровотечения. Проведен консилиум: учитывая тяжесть состояния больного, неэффективность консервативной терапии и клинико-лабораторные данные рецидива желудочного кровотечения, подтвержденного при ЭГДС, принято решение выполнить больному ангиографию с возможностью механической эмболизацией «питающего» сосуда.

19.04.2017. в условиях рентгеноперационной под местной анестезией 0,5% раствора новокаина (20,0) проведена пункция правой общей бедренной артерии по Сельдингеру, установлен интродьюсер 5 F. Катетеры C2, SIM-2 размером 5 F установлены в верхней брыжеечной артерии, чревном стволе, селезеночной и левой желудочной артерии, проведены серии снимков. При селективной ангиографии левой желудочной артерии визуализируются зоны неравномерно повышенного накопления контрастного препарата с зонами патологической неоваскуляризации **(рис. 2)**. Коаксиально в ветви левой желудочной и желудочных ветвей от селезеночной артерии установлен микрокатетер Progreat (Terumo) размером 2.8 Fr — 130 см. Выполнена механическая эмболизация их микросферами PVA-500 (COOK) 500—710 мкм — 2 мл, две отделяемые микроспирали Azur 18 Detachable 6 мм × 20 см и 4 мм × 15 см с использованием устройства Azur detachment controller (1) до окклюзии **(рис. 3)**. Контрольный снимок — окклюзия питающих ветвей **(рис. 4)**. Катетеры удалены. Интродьюсер удален. Гемостаз мануальной компрессией, адекватный.

Рис. 2. **Селективная ангиография левой желудочной артерии.**

Коаксиально установлен микрокатетер, визуализируются зоны неравномерно-повышенного накопления контрастного препарата, зоны патологической неоваскуляризации.

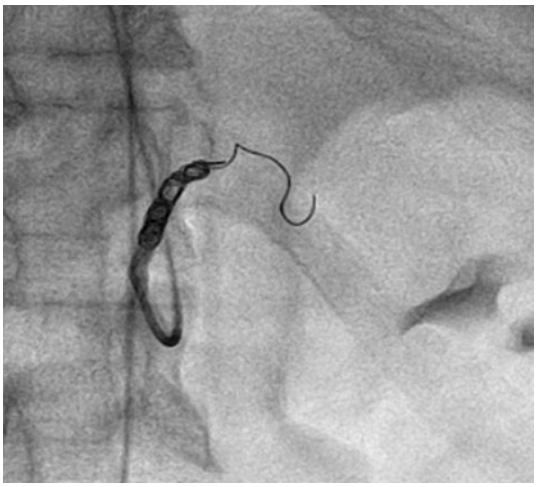

Рис. 3. **Контрольная ангиография: окклюзия левой желудочной артерии.**

Визуализируются установленные микроспирали.

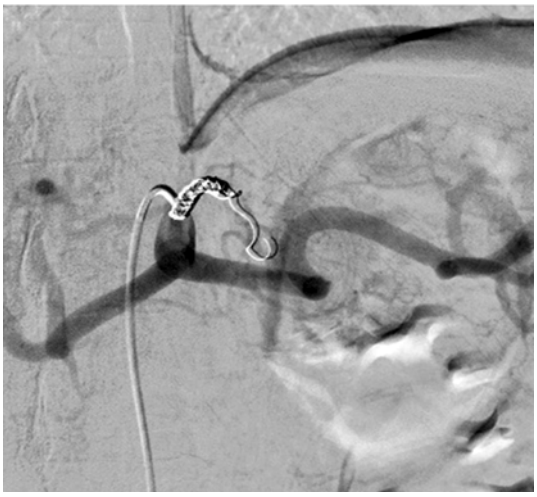

Рис. 4. **Целиакография (контроль после эмболизации): окклюзия левой желудочной артерии.**

Через 3 сут после эмболизации афферентных сосудов выполнена контрольная ЭГДС: признаков рецидива кровотечения и зон ишемии не выявлено **(рис. 5, а, б)**.

На фоне лечения состояние больного стабилизировалось, анемия скорригирована, уровень гемоглобина составил 102 г/л. Проведен онкологический консилиум: учитывая отсутствие отдаленного метастазирования, рецидивирующее желудочное кровотечение, низкий функциональный статус, рекомендовано проведение коррекции иммунологического статуса и трофологических нарушений (индекс массы тела 23,5 кг/м^2), планового оперативного лечения в объеме гастрэктомии с лимфаденэктомией. Химиолучевое лечение в неоадъювантном режиме не показано.

10 мая 2017 г. больной поступил в плановом порядке в отделение абдоминальной онкологии. Индекс массы тела при поступлении 24,9 кг/м^2 (прибавка в массе тела составила 4 кг).

11 мая 2017 г. выполнено плановое оперативное лечение: лапаротомия, гастрэктомия, лимфодиссекция в объеме D-2. *Протокол операции.* Под эндотрахеальным наркозом проведена верхнесрединная лапаротомия, в брюшной полости выпота нет, при ревизии выявлена опухоль антрального отдела желудка до 7 см в диаметре, располагающаяся по передней стенке с переходом на малую кривизну. Имеются увеличенные парагастральные лимфоузлы. Печень обычных размеров, поверхность гладкая, метастатического поражения не выявлено. Брюшина гладкая. Параортальные лимфоузлы не увеличены. Выполнена гастрэктомия с удалением малого и большого сальников с лигированием левой и правой желудочных артерий, левой и правой желудочно-сальниковых артерий и лимфодиссекцией в объеме D-2. Сформированы эзофагоеюноанастомоз на выключенной по Ру тощей кишке циркулярным сшивающим аппаратом диаметром 25 мм; однорядный тонко-тонкокишечный анастомоз «конец в бок» ПДС 3-0. В тонкую кишку за зону межкишечного анастомоза установлен зонд для питания. Гемостаз по ходу операции, объем кровопотери 200 мл. Страховой дренаж установлен справа к зоне анастомоза и выведен через контрапертуру в правом подреберье. Счет материала совпал. Выполнен послойный шов раны, наложена асептическая повязка.

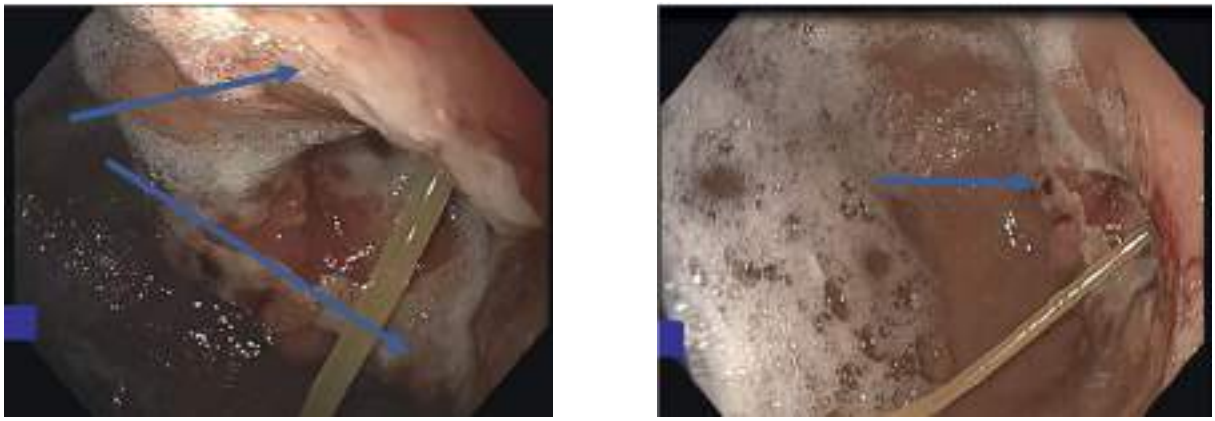

а б

Рис. 5. **ЭГДС (контроль) после эмболизации левой желудочной артерии.**

В антральном отделе желудка видны очаги некротизированной опухолевой ткани (а); на фоне некроза опухоли виден тромбированный сосуд (б).

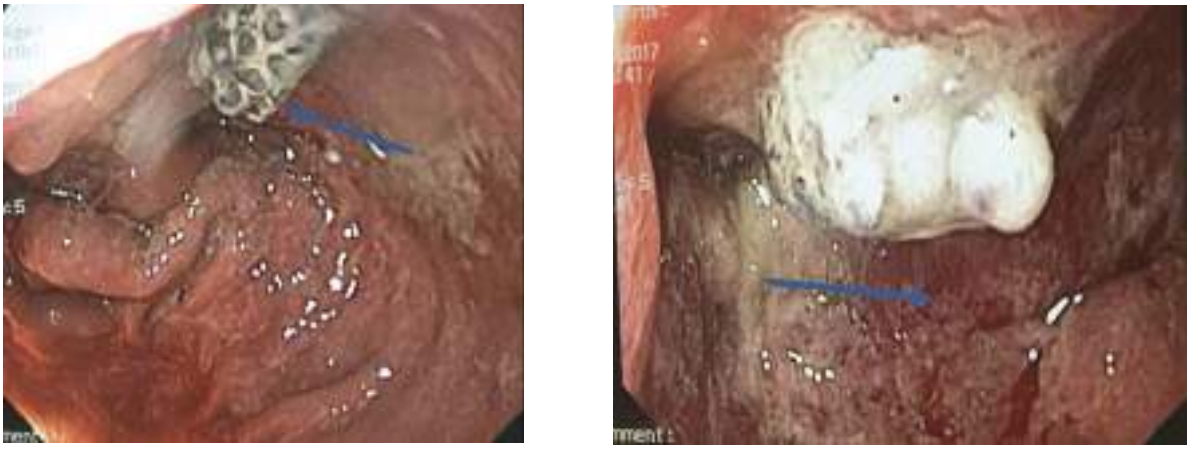

а б

Рис. 6. **Интраоперационная гастроскопия.**

В просвет желудка вдаются ранее установленные микроспирали (а); видна некротизированная ткань стенки антрального отдела желудка (б).

Интраоперационно больному была выполнена гастроскопия с целью визуального осмотра слизистой малой кривизны желудка и зоны опухолевого поражения **(рис. 6, а, б)**.

После операции исследован макропрепарат: в основном стволе левой желудочной артерии обнаружены микроспирали, полностью обтурирующие просвет сосуда **(рис. 7, а, б)**.

Послеоперационный период протекал без осложнений. В отделении проводилась инфузионно-корригирующая, антибактериальная, противовоспалительная, антикоагулянтная, симптоматическая терапия, больной получал энтеральное питание. На фоне терапии состояние больного с положительной динамикой. Страховой дренаж после ультразвукового исследования и контроля уровня амилазы удален на 3-и сутки, назоинтестинальный зонд после контрольного рентгенологического исследования удален на 4-е сутки. Послеоперационная рана зажила первичным натяжением.

Гистологическое заключение по макропрепарату. Умеренно-дифференцированная аденокарцинома антрального отдела желудка, G2, с очаговой периневральной инвазией, наличием опухолевых эмболов в просвете сосудистых щелей. Опухоль прорастает всю стенку желудка, очагово инфильтрирует сальник на глубину 0,3 см, pT4a, pN3a, стадия IIIC. Лимфатические узлы: 1-я группа (6 штук), позитивные — 1; 3а группа (5 штук), позитивные — 2; 3в группа (10 штук.), позитивные — 2; 5-я группа

а б

Рис. 7. **Макропрепарат.**

В просвете левой желудочной артерии визуализируются микроспирали (синие стрелки): а — стенка желудка на разрезе; б — сосуд в разрезе.

(2 штуки), позитивные — 1; 4sa группа (2 штуки), позитивные — 0; 4d группа (1 штука), позитивные — 0; 6 группа (9 штук), позитивные — 7; 8a группа (3 штуки), позитивные — 0. Соотношение позитивных лимфоузлов к общему количеству — 13/38. В краях резекции пищевода и антрального отдела желудка опухолевого роста не обнаружено, R0.

19 мая 2017 г. онкологический консилиум, учитывая стадию заболевания (pT4a pN3a M0, стадия IIIC), распространенность опухолевого процесса, рекомендовал больному проведение восьми курсов адъювантной химиотерапии по схеме XELOX, наблюдение онколога по месту жительства.

При обследовании через 5 мес признаков прогрессирования онкологического заболевания не выявлено, проходит пятый курс полихимиотерапии.

Обсуждение

Проблема лечения рака желудка, осложненного кровотечением, по-прежнему продолжает оставаться весьма актуальной. Доля больных с таким осложнением достигает 41,5% [2, 3].

В структуре неязвенных желудочных кровотечений рак желудка составляет 10—55% [3]. Несмотря на совершенствование техники хирургических вмешательств и методик интенсивной терапии, послеоперационная летальность у пациентов с кровоточащим раком желудка достигает 50—60% [1, 3].

В настоящее время пока нет оснований признать результаты хирургического лечения этого контингента больных удовлетворительными. Об этом говорят достаточно высокие цифры послеоперационной летальности (15—20%), низкие показатели операбельности и резектабельности больных, составляющие в среднем 45—62,1% [3, 4, 13]. Отмечается большое количество послеоперационных осложнений, а показатели 5-летней выживаемости незначительно превышают 20% от числа оперированных больных [6, 9, 12]. В значительной степени это связано с нарушениями гомеостаза, водно-электролитного обмена, что определяет тяжесть состояния этих больных и их неоперабельность [2, 7, 13].

В настоящее время вопрос о выборе лечебной тактики и методов оперативного лечения у больных кровоточащим раком желудка остается дискутабельным [4, 5, 16]. Используемые эндоскопические методы гемостаза не всегда оказываются окончательными методами остановки кровотечения из распадающейся опухоли.

Альтернативой хирургическому лечению является селективная или суперселективная эмболизация афферентного сосуда. Обзор современной литературы свидетельствует о том, что ангиографический доступ с артериальной эмболизацией для лечения осложненных кровотечением опухолей желудочно-кишечного тракта может быть использован при неэффективности или невозможности применения альтернативных методов лечения.

Выводы

В нашем клиническом случае у пожилого больного с сопутствующими хроническими заболеваниями (сердечно-сосудистая недостаточность, сахарный диабет 2-го типа, доброкачественная гиперплазия предстательной железы 2-й стадии, тромбоз вен нижних конечностей и т.д.) на фоне значимых реци-

дивов желудочного кровотечения из распадающейся опухоли антрального отдела желудка, прогрессирующей вследствие этого анемии, после эндоскопического гемостаза (с кратковременным эффектом) в процессе дообследования и подготовки к оперативному лечению выполнена селективная ангиография с эмболизацией афферентного сосуда. Эта современная рентгенэндоваскулярная операция позволила стабилизировать общее состояние пациента, дообследовать, подготовить, выполнить радикальную плановую операцию и перейти к следующему этапу лечения — системной химиотерапии.

Таким образом, наш собственный опыт позволяет заключить, что эмболизация афферентных сосудов распадающейся опухоли является эффективным методом в лечении рака желудка, осложненного кровотечением. Установка микроспиралей при данной миниинвазивной методике может быть как дополнением, так и альтернативой эндоскопическому и хирургическому лечению рака желудка при рецидивном кровотечении.

Данным примером мы хотели продемонстрировать возможности комплексного лечения больных раком желудка, осложненным кровотечением, в условиях многопрофильного стационара.

Авторы заявляют об отсутствии конфликта интересов.

ЛИТЕРАТУРА/REFERENCES

1. Аксель Е.М. Статистика заболеваемости и смертности от злокачественных новообразований в 2015 году. В кн.: Аксель Е.М., Давыдов М.И. *Злокачественные новообразования в России и странах СНГ в 2000 г.* М.: РОНЦ им. Н.Н. Блохина РАМН; 2015:85-106. [Aksel EM. Statistics of morbidity and mortality from malignant neoplasms in 2015. Aksel EM, Davydov MI. *Malignant neoplasms in Russia and CIS in 2000.* M.: NN Blokhin Russian Cancer Research Center RAMS; 2015:85-106. (In Russ.)].
2. Crew KD, Neugut AI. Epidemiology of gastric cancer. *World J. Gastroenterol.* 2016;12(3):354-362. https://doi.org/10.3748/wjg.v12.i3.354
3. Каприн А.Д., Старинский В.В., Петрова Г.В. *Состояние онкологической помощи населению России в 2014 году*. М.; 2015. 232 с. [Kaprin AD, Starinskiy VV, Petrova GV. *State of cancer care in Russia in 2014.* M.; 2015. 232 p. (In Russ.)].
4. Songun I, Putter H, Kranenbarg EM, Sasako M, van de Velde CJ. Surgical treatment of gastric cancer 15-year follow-up results of the randomized nationwide Dutch D1D2 trial. *Lancet Oncol.* 2010;11(5):439-449. https://doi.org/10.1016/s1470-2045(10)70070-x
5. Давыдов М.И., Тер-Ованесов М.Д. *Современная стратегия хирургического лечения рака желудка*. Материалы IV съезда онкологов СНГ. Казахстан, Алма-Ата; 2015:409-411. [Davydov MI, Ter-Ovanesov MD. *Modern strategy of surgical treatment of gastric cancer.* Proceedings of the IV Congress of oncologists of the CIS. Kazakhstan, Alma-Ata; 2015:409-411. (In Russ.)].
6. Давыдов М.И., Тер-Ованесов М.Д., Абдихакимов А.Н. и др. Рак желудка: что определяет стандарты хирургического лечения. *Практическая онкология.* 2011;7(3):18-24. [Davydov MI, Ter-Ovanesov MD, Abdihakimov AN. Stomach cancer: what defines the standards of surgical treatment. *Practical Oncology*. 2011;7(3):18-124. (In Russ.)].
7. Sano T, Sasako M, Yamamoto S, Nashimoto A, Kurita A, Hiratsuka M, Tsujinaka T, Kinoshita T, Arai K, Yamamura Y, Okajima K. Gastric cancer surgery: morbidity and mortality results from a prospective randomized controlled trial comparing D2 and extended para-aortic lymphadenectomy. Japan Clinical Oncology Group study 9501. *J Clin Oncol.* 2014;22(14):2767-2773. https://doi.org/10.1200/jco.2004.10.184
8. Афанасьев С.Г., Августинович А.В., Тузиков С.А., Пак А.В., Волков М.Ю., Савельев И.Н., Фролова И.Г. Результаты комбинированных операций при местно распространенном раке желудка. *Онкология. Журнал им. П.А. Герцена.* 2013;2:12-15. [Afanasyev CG, Avgustinovich AV, Tuzikov SA, Pak AV, Volkov MY, Savelyev IN, Frolova IG. Results of combined operations for locally advanced gastric cancer. *Oncology. PA Herzen Journal*. 2013;2:12-15. (In Russ.)].
9. Давыдов М.И., Тер-Ованесов М.Д., Абдихакимов А.Н. Рак желудка: предоперационное обследование и актуальные вопросы стадирования. *Практическая онкология*. 2011;3:9-17. [Davydov MI, Ovanesov MD, Abdihakimov AN. Stomach cancer: preoperative examination and issues of staging. *Practical Oncology*. 2011;3:9-17. (In Russ.)].
10. Давыдов М.И., Абдихакимов А.Н., Полоцкий Б.Е. К вопросу о роли хирургии в лечении местно-распространенного и диссеминированного рака желудка. *Анналы хирургии*. 2012;2:33-41. [Davydov MI. Abdihakimov AN, Polozkiy BE. To the question of the role of surgery in the treatment of locally advanced and metastatic gastric cancer. *The annals of surgery*. 2012;2:33-41. (In Russ.)].
11. Онкология. Национальное руководство. Под ред. Чиссова В.И., Давыдова М.И. М.: ГЭОТАР-Медиа; 2008. 1072 с. [Oncology. National leadership. Ed. by Chissov VI, Davydov MI. M.: GEOTAR-Media; 2008. 1072 p. (In Russ.)].
12. Cunningham D, Allum WH, Stenning SP, Thompson JN, Van de Velde CJ, Nicolson M, Scarffe JH, Lofts FJ, Falk SJ, Iveson TJ, Smith DB, Langley RE, Verma M, Weeden S, Chua YJ. Perioperative chemotherapy versus surgery alone for resectable gastroesophageal cancer. *N Engl J Med*. 2016;355(1):11-20. https://doi.org/10.1056/nejmoa055531
13. Скоропад В.Ю., Бердов Б.А., Евдокимов Л.В., Неборак Ю.Т. Комбинированное лечение больных раком желудка (пролонгированная неоадъювантная химиолучевая терапия + гастрэктомия D2): непосредственные результаты 2 фазы клинического исследования. *Онкохирургия*. 2012;4(3):10-16. [Skoropad VY, Berdov BA, Evdokimov LV, Neborak YT. Combined treatment of patients with gastric cancer (prolonged neoadjuvant chemoradiotherapy + D2 gastrectomy): the immediate results of phase 2 of clinical study. *Surgery*. 2012;4(3):10-16. (In Russ.)].
14. Трякин А.А. Лечение местно-распространенного рака желудка: роль химиотерапии. *Практическая онкология*. 2009;10(1):36-40. [Tryakin AA. Treatment of locally advanced gastric cancer: role of chemotherapy. *Practical Oncology*. 2009;10(1):36-40. (In Russ.)].
15. Ge L, Wang HJ, Yin D, Lei C, Zhu JF, Cai XH, Zhang GQ. Effectiveness of 5-furouracil-based neoadjuvant chemotherapy in locallyadvanced gastric/gastroesophageal cancer: A meta-analysis. *World J Gastroenterol*. 2012;18(48):7384-7393. https://doi.org/10.3748/wjg.v18.i48.7384
16. Wu AW, Ji JF. Neoadjuvant chemotherapy for locally advanced gastric cancer: With or without radiation. *World J Gastrointest Surg*. 2012;4(2):27-31. https://doi.org/10.4240/wjgs.v4.i2.27

Поступила 25.10.2017

https://doi.org/10.17116/dokgastro20176485-89

Лекарства, которых надо избегать гастроэнтерологу

Д.м.н. Е.Л. НИКОНОВ[1]*, д.м.н., проф. В.В. ВЛАСОВ[2], М.А. ДОРОШКО[1]

[1]ФГБОУ ВО «Российский национальный исследовательский медицинский университет им. Н.И. Пирогова», Москва, Россия; [2]НИУ «Высшая школа экономики», Москва, Россия

Чтобы помочь сотрудникам здравоохранения и пациентам выбрать высококачественные методы лечения, французский научный журнал Prescrire опубликовал обновленный ежегодный список препаратов, которых «нужно избегать в клинической практике». Обзор от 2017 г. касается лекарств и критериев, по которым проведен подробный анализ за 7-летний период с 2010 по 2016 г., опубликованный в основном французском издании. Некоторые лекарства и показания были проверены впервые, в то время как другие были пересмотрены благодаря новым доступным данным об их эффективности или побочных эффектах. В этом обзоре рассмотрены препараты, которые используются врачами-гастроэнтерологами в современной отечественной клинической практике.

Ключевые слова: лекарства, журнал Prescrire.

The drugs to be avoided in gastroenterology

E.L. NIKONOV[1]*, V.V. VLASOV[2], M.A. DOROSHKO[1]

[1]N.I. Pirogov Russian National Research Medical University, Moscow, Russia; [2]National Research University «Higher School of Economics», Moscow, Russia

In order to help both the healthcare professionals and the patients in choosing the high-quality treatment modalities that reduce to the minimum the risk of adverse effects of the medication therapy, the non-profit French medical journal Prescrire has published the updated list of drugs to be avoided in the clinical practice. The present review is concerned with the drugs and indications for their application with special reference to the results of their detailed analyses published in the main French edition during the seven-year period, from 2010 to 2016. Certain drugs and indications for their clinical application were verified for the first time, while others were re-evaluated taking into consideration the new available information about their therapeutic effectiveness and potential adverse effects. The review is focused on the pharmaceutical products finding the wide application in the clinical gastroenterological clinical practice in this country.

Keywords: drugs, the journal Prescrire.

«Время от времени возникают вопросы: где найти список лекарств, которые продаются, но их лучше не использовать.

Дело это сложнее, чем кажется. Легко список начать наполнять гомеопатией, актовегином и церебролизином плюс, далее — отечественными кагоцелами—ингавиринами. Но дальше дело становится все сложнее. Дорогие и сильнодействующие препараты потому и продаются дорого, что они, вроде, действуют... Но приносят ли они больше пользы, чем вреда? Для составления такого списка нужна профессиональная работа некоррумпированных специалистов, и поэтому, например, в России составить такой список крайне сложно.

К счастью, на Руси клин светом не сошелся. Французский Prescrire издает такой список, обновляемый каждый год. Вот он — ниже. Не удивляйтесь, вы найдете в нем в том числе и те препараты, что у нас широко применяются и в списки нерекомендованных препаратов не попадали».

Василий Викторович Власов,
доктор медицинских наук, профессор НИУ-ВШЭ,
кафедра управления и экономики здравоохранения

Чтобы помочь сотрудникам здравоохранения и пациентам выбрать высококачественные методы лечения, французский научный журнал Prescrire с 2010 г. ежегодно выпускает список «препаратов, которых нужно избегать». Авторы списка отмечают, что побочные эффекты у большинства лекарств бывают редко, но, несмотря на это, они неприемлемы как минимум для двух групп лекарств: для лекарств, эффективность которых не доказана, и для тех, которые предназначены для лечения сравнительно простых и распространенных заболеваний. Опубликованный список в 2017 г. насчитывает 91 препарат, «который стоит избегать», и разделен на 13 основных групп средств, применяемых в кардиологии, гастроэнтерологии, онкологии, офтальмологии и т.д. [1, 2].

О журнале Prescrire и методах формирования списка лекарств, которых стоит избегать

В журнале Prescrire подробно описываются методика формирования реестра не рекомендуемых препаратов, преследуемые цели европейских рекоменда-

© Коллектив авторов, 2017

*e-mail: NikonovEL@mos.ru

ций, побочные эффекты препаратов и многое другое. Обзор от 2017 г. касается лекарств и критериев, по которым проведен подробный анализ за 7-летний период с 2010 по 2016 г., опубликованный в основном французском издании. Некоторые лекарства и показания были проверены впервые, в то время как другие были пересмотрены благодаря новым доступным данным об их эффективности или побочных эффектах.

Все публикации Prescrire предназначены для того, чтобы предоставить медицинским работникам и их пациентам четкую, независимую, надежную и актуальную информацию, в которой они нуждаются, без конфликтов интересов и коммерческого давления.

Журнал Prescrire структурирован и подготавливается таким образом, чтобы гарантировать качество информации, предоставляемой подписчикам. Редакционный персонал включает широкий круг специалистов в области здравоохранения, работающих в различных сферах и не имеющих конфликтов интересов. Редакторы также используют обширную сеть внешних рецензентов (специалисты, методисты и специалисты-практики, представляющие заинтересованную аудиторию), и каждая статья подвергается многочисленным проверкам качества и перекрестной проверке на каждом этапе редакционного процесса (см. About Prescrire>How we work на english.prescrire.org). Редакционный процесс является коллективным и анонимным, фирменным, что символизировано подписью «© Prescrire».

Журнал Prescrire также является независимым. Работа финансируется исключительно привлеченными подписчиками. Ни одна компания, профессиональная организация, страховая система, правительственные учреждения или органы здравоохранения не имеют никакого финансового влияния на содержание публикаций, в том числе через финансирование.

Сравнение со стандартным лечением. Соотношение «вред—польза» указанного препарата должно постоянно пересматриваться по мере появления новых данных об эффективности или побочных эффектах. Аналогичным образом варианты лечения развиваются по мере поступления новых лекарств на рынок и с появлением новых научных данных.

Не все лекарства эквивалентны: одни предлагают терапевтическое преимущество, а другие приносят больше вреда, чем пользы, и не должны использоваться [3].

Все оценки новых препаратов и показаний, проведенных Prescrire, основаны на систематическом и воспроизводимом литературном поиске. Полученные данные затем совместно анализируются редакцией, используя установленную процедуру:

— приоритизация данных по эффективности — наибольший вес присваивается исследованиям, дающим достоверные подтверждающие данные, т.е. хорошо проведенным двойным слепым рандомизированным контролируемым испытаниям (РКИ);

— новый препарат сравнивают с тщательно отобранным стандартным лечением, если таковое существует (не обязательно лекарство);

— акцент делается на тех клинических конечных точках, которые наиболее важны для соответствующих пациентов. Это означает, что авторы обычно игнорируют суррогатные конечные точки, такие как лабораторные маркеры, не показавшие тесной связи с благоприятным клиническим исходом [4, 5].

В свой работе авторы оценок обращают внимание на убедительность доказательной базы препарата с точки зрения интересов пациента.

Тщательный анализ побочных эффектов. Побочные эффекты могут быть более трудными для анализа, поскольку они зачастую менее тщательно документированы, чем эффективность, и это несоответствие должно быть принято во внимание. Дело в том, что система разрешения лекарств (регистрация) создавалась для обеспечения безопасности больных, но фактически основным признаком, по которому препарат разрешается, является его эффективность. В относительно малых РКИ тяжелые редкие побочные эффекты могут не выявляться, а подбор пациентов в РКИ может исключать сопутствующие состояния, при которых возможны осложнения.

Профиль побочных эффектов каждого препарата оценивается путем изучения данных клинических испытаний и исследований фармако-токсикологии на животных и любых фармакологических исследований. Тот факт, что новый препарат получил разрешение на продажу, не означает, что хорошее соотношение «вред—польза» доказано. Редкие, но серьезные побочные эффекты могут выявиться только через несколько лет применения в практике [3].

Эмпирические данные и личный опыт: риск предвзятости. Эмпирическая оценка соотношения «вред—польза» препарата, основанная на индивидуальном опыте, может помочь в проведении дальнейших исследований, но она подвержена ошибкам из-за пристрастности и представляет собой лишь слабое доказательство [3, 4]. Например, может быть трудно приписать определенный результат конкретному лекарству, так как должны учитываться другие факторы, включая отбор пациентов, естественное течение заболевания, эффект плацебо, влияние другого лечения, которое пациент может не получать, или изменение образа жизни или диеты. Точно так же врач, который видит улучшение состояния некоторых пациентов, может не знать, что многие другие пациенты пострадали от того же лечения [3]. Лучший способ преодолеть эту предвзятость из-за невозможности

дать сравнительную оценку исходам у разных пациентов — это отдавать приоритет хорошо проведенным РКИ, особенно двойным слепым РКИ, в которых лекарство оценивается против стандартного (наиболее распространенного) лечения [3, 4].

Тяжелые состояния без эффективного лечения: пациенты должны быть проинформированы о последствиях вмешательств. Когда сталкиваются с серьезным заболеванием, для которого нет эффективного лечения, некоторые пациенты предпочитают отказаться от лечения, в то время как другие готовы попробовать любой препарат, который может принести им даже временное благополучие, несмотря на риск развития серьезных побочных эффектов.

Когда краткосрочный прогноз оставляет желать лучшего и остается «последний шанс», некоторые медицинские работники могут направить, преднамеренно или невольно, пациента на лечение, не проинформировав его полностью о побочных эффектах.

Пациентов в этой ситуации нельзя рассматривать как подопытных кроликов. Важно включать пациентов в клинические исследования при условии, что они информированы о вреде и неопределенном характере возможной пользы, а также о том, что результаты публикуются с целью улучшения медицинских знаний. Но пациенты должны быть осведомлены о том, что они имеют возможность отказаться от участия в клинических испытаниях или получить «последний шанс» на лечение с неопределенным соотношением вреда и пользы от лечения. Они также должны быть уверены, что, если они откажутся, они не будут оставлены без внимания и продолжат получать наилучшую доступную медицинскую помощь. Несмотря на то что изменение результатов основного заболевания не является основной целью оказываемого лечения, поддерживающая терапия и симптоматическое лечение являются ключевыми элементами ухода за пациентами.

По своей природе клинические испытания связаны с высокой степенью неопределенности. Напротив, препараты, используемые для повседневного лечения, должны иметь приемлемое соотношение «вреда-пользы». Разрешение на продажу на фармацевтическом рынке должно быть предоставлено только на основе доказанной эффективности относительно стандартного лечения и приемлемого профиля побочных эффектов: чаще всего небольшая дополнительная информация об эффективности препарата, если таковая имеется, уже собирается после получения разрешения на продажу [3].

В пяти ежегодных обзорах Prescrire за период 2010—2014 гг. было выявлено около 100 подобных (скорее опасных, чем полезных) препаратов, но только около 10 из них были отозваны с рынка путем приостановления или отказа от разрешения на продажу их компонентов. Национальное агентство по безопасности медикаментов и медицинской продукции (ANSM) Франции предпринимало такие действия гораздо чаще, чем Европейское агентство по лекарственным средствам (EMA). В 2013 г. было приостановлено назначение ряда «старых» препаратов, содержащих **мепробамат** (используется в России), и пять **производных спорыньи** (алкалоиды используются в России). Разрешение на продажу **индорамина** было отменено в 2013 г. после 28 лет нахождения на рынке (используется в России) [7]. Также разрешение на продажу для **флоктафенина** было отменено в 2015 г., после 40 лет нахождения на рынке (используется в России) [7,8]. Разрешение на продажу **домперидона 20 мг** после многих лет было отменено в 2014 г. [9], однако во Франции в продаже осталась дозировка этого препарата в размере 10 мг (используется в России) [7].

Существенные изменения, произошедшие в 2017 г.

В отличие от предыдущих изданий, выпуск Prescrire 2017 г. был принят не только системой здравоохранения Франции, но и получил признание Европейского Союза.

Только один препарат из списка лекарств, который Prescrire рекомендовал избегать медицинским работникам и пациентам, был изъят с рынка в 2016 г.: **пеглотиказа** — рекомбинантная урат-оксидаза. По просьбе соответствующей фармацевтической компании разрешение на продажу в Европе этого препарата для лечения тяжелой формы подагры было отозвано (в России не зарегистрирована). В свете новых данных, опубликованных в прошлом году, в список лекарств, которых стоит избегать в 2017 г., не вошел **панитумумаб** ***(вектибикс*** используется в России***)*** для лечения колоректального рака, включенный в обзор Prescrire от 2016 г.

Авторы журнала отмечают, что даже в тяжелых клинических ситуациях при отсутствии эффективного лечения нет никаких оснований для назначения препарата без доказанной эффективности с серьезными побочными эффектами. Тестирование этих препаратов может быть приемлемым лишь в клинических релевантных испытаниях, но пациенты должны быть проинформированы о неопределенности в отношении вреда и пользы используемых лекарственных средств. Индивидуальная поддерживающая терапия является лучшим вариантом лечения в случае отсутствия доступных методов лечения, способных улучшить прогноз или качество жизни, помимо их эффекта плацебо.

Препараты, применяемые в гастроэнтерологии и представленные в обзоре Prescrire от 2017 г.

Домперидон (синонимы: мотилиум, мотилак, мотинорм, домет, мотониум, омез Д) **и дропери-**

дол — два нейролептика, которые могут спровоцировать желудочковые аритмии и внезапную смерть. В России домперидон (преимущественно мотилиум) занимает второе место по объему продаж в АТС-группе [A03]. Побочные эффекты этих препаратов являются неприемлемым риском для симптоматического лечения. Эти препараты обладают низкой эффективностью против тошноты и рвоты, а домперидон — против гастроэзофагеального рефлюкса. Другие препараты, такие как антациды и омепразол, имеют гораздо лучшее соотношение «вреда—пользы» при лечении гастроэзофагеальной рефлюксной болезни. В редких случаях, когда лечение с помощью противорвотного нейролептика кажется оправданным, лучше выбрать метоклопрамид, который также провоцирует сердечно-сосудистые осложнения, но имеет доказанную эффективность против тошноты и рвоты. Метоклопрамид должен назначаться в минимально возможной дозе, с учетом взаимодействия с другими лекарственными средствами и под постоянным контролем лечащего врача.

Прукалоприд — препарат, химически сходный с нейролептиками, назначается для лечения хронического запора, обладающий умеренной эффективностью примерно у каждого шестого пациента. Перечень его побочных эффектов плохо изучен, особенно в отношении сердечно-сосудистых заболеваний (сердцебиение, ишемические сердечно-сосудистые заболевания, возможное удлинение интервала QT), депрессий и суицидальных мыслей, а также тератогенности. В связи с высоким риском побочного действия этого препарата, назначение прукалоприда является необоснованным для лечения простых случаев запора. В случае неэффективности диетических назначений, рекомендуется применение более безопасных, чем прукалоприд, слабительных лекарственных средств, увеличивающих объем кишечного содержимого, осмотических слабительных или (в редких случаях) других слабительных препаратов (смазки, стимуляторы или препараты для ректального применения), используемых с осторожностью и постепенно.

Препараты для снижения массы тела. На начало 2017 г. не существует лекарственных препаратов, способных вызывать длительную потерю массы тела без риска для здоровья пациента. Рекомендованным вариантом лечения является акцент на изменение образа питания и уровня физической активности, а при необходимости — психологическая поддержка пациентов.

Комбинация препаратов **бупропион + налтрексон** для снижения массы тела сочетает в себе лекарственное вещество, химически сходное с амфетаминами (бупропион) с антагонистом опиоидных рецепторов.

Препарат **орлистат** оказывает лишь умеренное и временное влияние на потерю массы тела: во время исследований пациенты, получавшие орлистат в течение 12—24 мес, потеряли примерно на 3,5 кг больше, чем в группе с плацебо, при этом доказательств долгосрочной эффективности препарата представлено не было. Основными побочными эффектами этого препарата являются желудочно-кишечные расстройства, а также повреждение паренхимы печени, гипероксалурия и переломы костей у подростков. Препарат **орлистат** влияет на желудочно-кишечную абсорбцию многих питательных веществ (жирорастворимых витаминов A, D, E и K), что приводит к риску развития авитаминоза, а также снижает эффективность некоторых препаратов: тиреоидных гормонов, противоэпилептических лекарственных средств, а также оральных контрацептивов в связи с наличием сильного диарейного синдрома (в России зарегистрировано 10 вариантов орлистата; он занимает первое место и более $^1/_4$ всего объема продаж среди средств для похудания; на втором месте по объему продаж — меридиа (сибутрамин) — еще более токсичный препарат, запрещенный в Европе еще в 2010 г.).

Препараты, применяемые в онкологии и представленные в обзоре Prescrire от 2017 г.

Некоторые лекарства разрешены для лечения перитонеальных осложнений рака, таких как асцит, вызванный злокачественным новообразованием или возникший как осложнение химиотерапии.

Катумаксомаб, применяемый при асцитах, вызванных злокачественными опухолями, вызывает серьезные и, возможно, летальные побочные эффекты более чем у ¾ пациентов. При асците рекомендовано выполнение лапароцентеза в необходимом объеме.

Дефибротид — антитромботический препарат, применяемый для лечения тяжелой веноокклюзионной болезни печени после трансплантации гемопоэтических клеток. В независимом исследовании не показал значительного улучшения показателей смертности или восстановления здоровья пациента в сравнении с симптоматическим лечением, напротив, были отмечены случаи летальных кровоизлияний. В таких случаях рекомендованы профилактические мероприятия и симптоматическое лечение.

Положение на российском рынке

Большой проблемой, стоящей перед здравоохранением, является активное использование «забракованных» журналом Prescrire лекарств.

Лекарства из «черного списка» французского журнала Prescrire, которые продаются в России [6]:

Фенилэфрин — противоотечное, сосудосуживающее средство.

Деносумаб — лекарство от остеопороза.

Агомелатин — антидепрессант.

Натализумаб — лекарство для лечения рассеянного склероза.

Циклоспорин — иммунодепрессант (профилактика отторжения донорских органов после пересадки).

Моксифлоксацин — противомикробный препарат.

Дроперидол — успокоительное.

Прометазин — лекарство от аллергии.

Триметазидин — лекарство от гипоксии (кислородного голодания).

Дронедарон — лечение аритмии.

Инвокана (канаглифлозин) — лекарство от сахарного диабета.

Орлистат — лекарство от ожирения.

Йонделис — препарат для терапии саркомы (злокачественной опухоли) мягких тканей.

Бромгексин — препарат для лечения кашля.

Амброксол — препарат для лечения кашля.

Необходимо ставить пациента на первое место

Анализ авторов научного журнала Prescrire показывает, что соотношение вреда и пользы перечисленных лекарств неблагоприятен во всех их разрешенных показаниях. Тем не менее некоторые из этих лекарств были проданы в огромных объемах в течение многих лет и некоторые широко используются во врачебной практике поныне. Как можно оправдать действия врача, подвергающего пациентов воздействию лекарств, которые имеют более неблагоприятные последствия, чем другие препараты того же фармакологического класса или другие аналогичные эффективные препараты? Какое обоснование существует для того, чтобы подвергнуть пациентов воздействию лекарств с серьезными, не до конца изученными побочными эффектами (исключая эффект плацебо) для достижения клинически значимых для пациента результатов? Наиболее вероятное объяснение — незнание врачами вреда описанных препаратов.

Необходимо, но не достаточно, чтобы медицинские работники удалили эти лекарства из своего списка рекомендованных методов лечения. Регулирующие органы и органы здравоохранения должны также предпринять конкретные шаги для защиты пациентов и содействия использованию различных методов лечения, имеющих приемлемый перечень побочных эффектов.

Препараты, перечисленные выше, более опасны, чем полезны. Для них нет реальной причины сохранять свои маркетинговые полномочия или находиться в продаже.

Авторы заявляют об отсутствии конфликта интересов.

ЛИТЕРАТУРА/REFERENCES

1. Ибрагимова С. Черный список лекарств. Какие препараты не лечат, а калечат? *L1FE*. [Ibragimova S. Drugs' «black list». Which medications are more harmful than beneficial? *L1FE*. Accessed April 26, 2017. (In Russ.)]. https://life.ru/t/%D0%B7%D0%B4%D0%BE%D1%80%D0%BE%D0%B2%D1%8C%D0%B5/1002175/chiornyi_spisok_liekarstv_kakiie_prieparaty_nie_liechat_a_kaliechat
2. Prescrire Editorial Staff. Towards better patient care: drugs to avoid in 2016. *Prescrire Int*. 2016;25(170):105-111. Accessed November 21, 2017. http://english.prescrire.org/Docu/DownloadDocu/PDFs/DrugsToAvoid_2016update.pdf
3. Prescrire Editorial Staff. Towards better patient care: drugs to avoid. *Prescrire Int*. 2013;22(137):108-111. Accessed November 21, 2017. https://www.ncbi.nlm.nih.gov/pubmed/23662325
4. Prescrire Rédaction. Des médicaments à écarter pour mieux soigner: pourquoi? *Rev Prescrire*. 2013;33(360):792-795.
5. Prescrire Editorial Staff. Determining the harm-benefit balance of an intervention: for each patient. *Prescrire Int*. 2014;23(154):274-277. Accessed November 21, 2017. https://www.google.ru/url?sa=t&rct=j&q=&esrc=s&source=web&cd=3&ved=0ahUKEwi19eag8c_XAhVoP5oKHTwyDgwQFgguMAI&url=http%3A%2F%2Fenglish.prescrire.org%2Fen%2FAA7681C5859ABB8C30490A0590BB074E%2FDownload.aspx&usg=AOvVaw3Di4Aa5hf1x769Th4M7qnq
6. Prescrire Editorial Staff. Treatment goals: discuss them with the patient. *Prescrire Int*. 2012;21(132):276-278.
7. ANSM. Répertoire des spécialités pharmaceutiques. Accessed January 6, 2017. http://agence-prd.ansm.sante.fr/php/ecodex/
8. HAS — Commission de la transparence «Avis-Idarac». 15 November 2006.
9. Prescrire Editorial Staff. Domperidone: long trivialised, this is a drug to avoid. *Prescrire Int*. 2016;25(175):239.

Поступила 16.10.2017

Читайте в следующем номере:

- Неалкогольная жировая болезнь печени
- Эндоскопически визуализируемые изменения слизистой оболочки верхнего отдела пищеварительного тракта у детей в зависимости от инфекции *Helicobacter pylori* и Эпштейна—Барр вирусной инфекции
- Показания к оперативному лечению рефлюкс-эзофагита

Договор публичной оферты*

г. Москва

1. ПРЕДМЕТ ДОГОВОРА

1.1. Данный договор является договором публичной оферты. Если **Лицензиар** (автор) предоставляет **Лицензиату** (издатель) свое произведение для публикации любым из возможных способов, т.е. в рукописной/печатной/электронной версии, Лицензиар автоматически принимает условия данного договора.

1.2. По настоящему договору **Лицензиар** предоставляет **Лицензиату неисключительные права** на использование своего произведения в обусловленных договором пределах и на определенный договором срок.

1.3. **Лицензиар** гарантирует, что он обладает исключительными авторскими правами на передаваемое **Лицензиату** произведение.

2. ПРАВА И ОБЯЗАННОСТИ СТОРОН

2.1. **Лицензиар** предоставляет **Лицензиату** на срок до десяти лет следующие права:

2.1.1. Право на воспроизведение произведения (опубликование, обнародование, дублирование, тиражирование или иное размножение произведения) без ограничения тиража экземпляров. При этом каждый экземпляр произведения должен содержать имя **автора** произведения;

2.1.2. Право на распространение произведения любым способом;

2.1.3. Право на переработку произведения (создание на его основе нового, творчески самостоятельного произведения) и право на внесение в произведение изменений, не представляющих собой его переработку;

2.1.4. Право на публичное использование и демонстрацию произведения в информационных, рекламных и прочих целях;

2.1.5. Право на доведение до всеобщего сведения;

2.1.6. Право частично или полностью переуступать на договорных условиях полученные по настоящему договору права третьим лицам без выплаты **Лицензиару** вознаграждения, а также право на перевод на иностранные языки с размещением в иностранных изданиях.

2.2. **Лицензиар** гарантирует, что произведение, права на использование которого переданы **Лицензиату** по настоящему договору, является оригинальным произведением.

2.3. **Лицензиар** гарантирует, что данное произведение никому ранее официально (т.е. по формально заключенному договору) не передавалось для воспроизведения и иного использования. Если произведение уже было опубликовано, Лицензиар должен уведомить об этом Лицензиата.

2.4. **Лицензиар** передает права **Лицензиату** по настоящему договору на основе неисключительной лицензии.

2.5. **Лицензиат** обязуется соблюдать предусмотренные действующим законодательством авторские права, права **Лицензиара**, а также осуществлять их защиту и принимать все возможные меры для предупреждения нарушения авторских прав третьими лицами.

2.6. Территория, на которой допускается использование прав на произведение, не ограничена.

3. ОТВЕТСТВЕННОСТЬ СТОРОН

3.1. **Лицензиар** и **Лицензиат** несут в соответствии с действующим законодательством РФ имущественную и иную юридическую ответственность за неисполнение или ненадлежащее исполнение своих обязательств по настоящему договору.

3.2. Сторона, ненадлежащим образом исполнившая или не исполнившая свои обязанности по настоящему договору, обязана возместить убытки, причиненные другой стороне, включая упущенную выгоду.

4. ЗАКЛЮЧИТЕЛЬНЫЕ ПОЛОЖЕНИЯ

4.1. Все споры и разногласия сторон, вытекающие из условий настоящего договора, подлежат урегулированию путем переговоров, а в случае их безрезультатности, указанные споры подлежат разрешению в суде в соответствии с действующим законодательством РФ.

4.2. Расторжение настоящего договора возможно в любое время по обоюдному согласию сторон с обязательным подписанием сторонами соответствующего соглашения об этом.

4.3. Расторжение настоящего договора в одностороннем порядке возможно в случаях, предусмотренных действующим законодательством, либо по решению суда.

4.4. Во всем, что не предусмотрено настоящим договором, стороны руководствуются нормами действующего законодательства РФ.

---

* Для журналов, выпускаемых издательством «Медиа Сфера», а именно:

1. Архив патологии
2. Вестник оториноларингологии
3. Вестник офтальмологии
4. Вопросы курортологии, физиотерапии и лечебной физической культуры
5. Доказательная гастроэнтерология
6. Доказательная кардиология
7. Журнал «Вопросы нейрохирургии» им. Н.Н. Бурденко
8. Журнал неврологии и психиатрии им. С.С. Корсакова
9. Кардиология и сердечно-сосудистая хирургия
10. Клиническая дерматология и венерология
11. Лабораторная служба
12. Онкология. Журнал им. П.А. Герцена
13. Оперативная хирургия и клиническая анатомия (Пироговский научный журнал)
14. Проблемы репродукции
15. Проблемы эндокринологии
16. Профилактическая медицина
17. Российская ринология
18. Российская стоматология
19. Российский вестник акушера-гинеколога
20. Стоматология
21. Судебно-медицинская экспертиза
22. Терапевтический архив
23. Флебология
24. Хирургия. Журнал им. Н.И. Пирогова
25. Эндоскопическая хирургия.