Эффективность блокаторов протонной помпы при язвенном поражении желудочно-кишечного тракта

Ю.А. КОВАЛЕНКО

ФГБУ «Институт хирургии им. А.В. Вишневского» Минздрава России, Москва

The effectiveness of proton pump inhibitors for the treatment of gastrointestinal ulcers

YU.A. KOVALENKO

Federal state budgetary institution «A.A. Vishnevsky Institute of Surgery», Russian Ministry of Health (director: B.A. Kubyshkin, member of Russian Academy of Sciences]

В настоящее время в мире эрозивно-язвенные поражения желудочно-кишечного тракта широко распространены и продолжают составлять одну из актуальных проблем не только гастроэнтерологии, но и практически любой другой отрасли медицины. Так, при эндоскопическом исследовании язву желудка или двенадцатиперстной кишки выявляют у 25% пациентов, а эрозии у 2—15% [1].

Наряду с этим ни у кого не вызывает сомнений, что среди осложнений гастродуоденальной зоны у пациентов после хирургических вмешательств ведущее место занимают острые язвы. По данных отечественных авторов, в послеоперационном периоде эрозивно-язвенное поражение составляет от 24 до 100% [2]. Летальность при кровотечениях из острых стресс-язв может достигать 64% [3]. Вместе с тем своевременное использование антисекреторных препаратов достоверно способствует снижению частоты стрессовых повреждений слизистой оболочки желудочно-кишечного тракта. Лидирующие позиции среди препаратов, подавляющих желудочную секрецию, занимают блокаторы протонной помпы (БПП).

Краткая историческая справка и эффективность БПП

Спустя год после того, как в Великобритании в 1976 г. было запущено производство циметидина, на 3-м Международном симпозиуме по транспорту ионов желудка в Уппсале в 5 из 40 работ были обсуждены свойства желудочной H^+/K^+-АТФазы (было признано, что протонная помпа участвует в конечной стадии кислотной секреции) [4, 5]. А уже на 6-м симпозиуме компания «Hassle» (в настоящее время «Astra Zeneca») сообщила о производном бензимидазола H83/88, который, в отличие от метиамида, гистаминового ингибитора кислотной секреции, подавляет секрецию с помощью внутриклеточного медиатора цАМФ [6—8].

Производство омепразола (лосека) было начато в 1989 г. «Astra Zeneca» на фоне полного неприятия и отсутствия программ по развитию его производства. Если говорить о циметидине, механизм действия, которого был четко описан, то в случае с омепразолом его фармакологическое воздействие стало понятным только со временем [9, 10].

e-mail: kovalenkoya@rambler.ru

Необходимо отметить, что после применения омепразола в клинической практике процесс развития БПП происходит достаточно быстро. Уже через три года, т.е. в 1991 г., на рынке появился второй БПП — лансопразол, затем еще через три года — пантопразол, в 1998 г. — рабепразол.

Следует отметить, что БПП являются препаратами выбора в комбинации с антибиотиками для эрадикации *Helicobacter pylori*, благодаря чему, можно сказать, компания создала прецедент путем одобрения сочетания этих веществ [8].

Необходимо указать, что эффективность работы группы препаратов, подавляющих H^+/K^+-АТФазу, напрямую зависит от ковалентного связывания этого энзима, причем продолжительность действия не коррелирует с ожидаемым их уровнем в крови [11]. В то же время пероральные формы БПП не могут подавлять все помпы желудочной секреции (подавляется 70%), поскольку только часть из них является активной в течение 90-минутного полупериода распада этих веществ [12]. В связи с этим крайне важным для поддержания длительности эффекта было создание новых медленно поглощенных производных омепразола, которые увеличивают период полужизни в три раза, и тем самым достигается медиана pH приблизительно 5 [13].

Возвращаясь к эффективности омепразола, важно указать на тот факт, что этот препарат способен удерживать внутрижелудочный pH более 4 в течение суток. Более того, он обладает высокой антисекреторной активностью по сравнению с другими классами препаратов, которые снижают желудочную секрецию, а также вызывает наименьшее число побочных эффектов [14].

Доказательства эффективности БПП в клинических исследованиях

В начале 2000 г. ряд авторов из США и Канады провели метаанализ рандомизированных контролируемых исследований, касающихся эффективности БПП, и пришли к выводу, что этот класс препаратов имеет существенные преимущества (эффективности и безопасности) по сравнению с ранитидином и плацебо при острых желудочных язвах. В процессе подготовки анализа было изучено более одной тысячи материалов по

изучению БПП. Важно отметить, что 153 работы были посвящены лечению желудочных язв [15]. Более того, говоря об эффективности, следует обратить внимание на тот факт, что только в контролируемых исследованиях омепразол применяли более чем у 50 000 пациентов [16].

Также хотелось бы указать и на японских исследователей, которые, в свою очередь, провели рандомизированное исследование, включающее 471 пациента. В этом исследовании были сравнены 4 группы пациентов в зависимости от использования препаратов разных групп. Почти у 70% больных, получавших лечение омепразолом, симптомы исчезали или значительно уменьшались, в то время как в остальных группах такого эффекта не наблюдалось. На **рис. 1** показано уменьшение симптомов при использовании различных вариантов лечения. Балльная оценка симптомов была выполнена с помощью шкалы GOS [17].

Важным фактом, подтверждающим эффективность БПП, в частности омепразола, является свидетельство его успешной работы не только в 90-е годы, но и в настоящее время. Здесь, прежде всего, хотелось бы отметить следующее: согласно современным подходам к профилактике и лечению язв желудочно-кишечного тракта, используемые медикаментозные средства лечения язвенных осложнений (кровотечений) позволяют создать условия для успешного излечения язвенного дефекта без оперативного вмешательства в 70—75% случаев [18].

В настоящее время в клинической практике накоплен достаточно большой опыт использования БПП, и в первую очередь омепразола. Учитывая положительные оценки препарата, основанные на том, что производные бензимидазола обладают способностью подавлять секрецию в течение суток с помощью его парентеральной формы, ряд авторов используют лосек как препарат выбора при лечении кровоточащих пилородуоденальных язв. При анализе эффективности работы внутривенной формы омепразола, авторы обратили внимание на динамику базальной секреции в первые сутки лечения. Было показано, что гипоацидность при двукратном измерении в течение суток сохранялась в пределах pH 4,5—6,2 по сравнению с таковой исходной 0,4—0,9. При таком способе введения омепразола у больных кровоточащими дуоденальными язвами его эффективность наблюдалась почти у 90% пациентов, благодаря чему удалось достичь не только надежного гемостаза, но и заживления язвенного дефекта в течение 3 нед после лечения **(рис. 2)** [19].

Использование БПП в клинической практике

Для профилактики развития острых язв у пациентов хирургического профиля БПП обычно назначаются внутривенно по 40—80 мг в течение суток до стабилизации состояния больного и перевода его на энтеральное питание (пациент находится в реанимационном отделении). По мере стабилизации состояния больного и после перевода его на энтеральное питание возможен переход на оральные формы введения БПП с суточной дозой 20—40 или 40—80 мг. Для разных препаратов доза может варьировать: омепразол 20—40 мг/сут *per os* (40—80 мг внутривенно), лансопразол 30—60 мг/сут *per os*, пантопразол 40—80 мг/сут *per os* (40—80 мг внутривенно), рабепразол 20—40 мг/сут *per os*, эзомепразол 20—40 мг/сут *per os* (40—

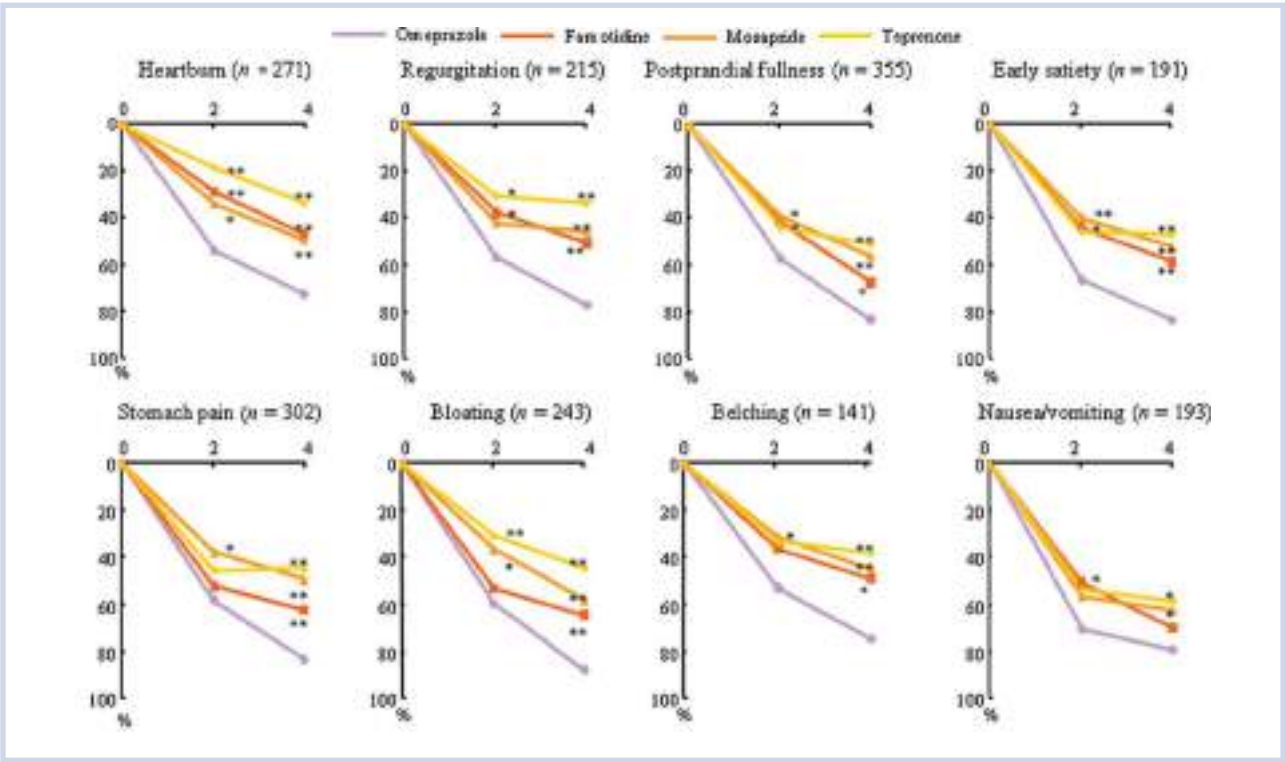

Рис. 1. **Группы сравнения пациентов в зависимости от исчезновения гастроинтестинальных симптомов через 2 и 4 нед после лечения.**

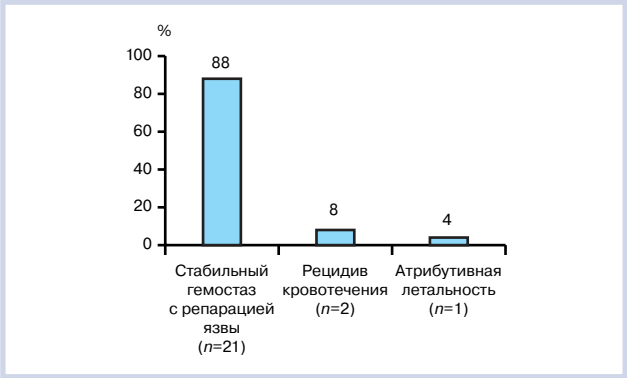

Рис. 2. **Результаты лечения внутривенной формой омепразола (лосека) язвенных кровотечений.**

80 мг внутривенно). Следует отметить, что продолжительность лечения и суточная доза БПП определяются индивидуально в зависимости от клинической картины заболевания. Лечение может составлять 4 нед [20].

Несмотря на то что омепразол является препаратом выбора антисекреторной терапии, в настоящее время появились и другие современные БПП, которые все более и более занимают свое место на рынке. Прежде всего, эзомепразол (нексиум) — один из последних представителей нового поколения. Его главное преимущество по сравнению с омепразолом связано с более выраженным антисекреторным действием [21, 22].

Тем не менее омепразол продолжает сохранять ряд существенных преимуществ, главным образом, это скорость его высвобождения и появление в желудочной среде уже через 2 мин, в то время как лансопразол, пантопразол и рабепразол появляются только через 10—20 мин [23]. Кроме того, по данным исследования А.А. Ильченко и соавт. [24], на фоне приема лосека и лосека МАПС у всех больных язвенной болезнью двенадцатиперстной кишки в сроки от 1 до 3 сут наблюдалось купирование болевого синдрома.

В последние десятилетия в России в торговой сети кроме оригинальных препаратов появилось множество их дженериковых версий. Несмотря на то что последние содержат те же активные вещества, имеют ту же форму выпуска и дозировку, что и оригинальные препараты, они могут отличаться по качеству, степени эффективности и безопасности. Также невысокая стоимость дженериков может играть чуть ли не решающую роль в выборе лекарственного средства. При назначении БПП желательно использовать оригинальные препараты или высококачественные дженерики, что в конечном итоге определяется соотношением эффективности и цены препарата.

ЛИТЕРАТУРА

1. *Лапина Т.Л.* Лечение эрозивно-язвенных поражений желудка и двенадцатиперстной кишки. РМЖ 2001; 9 (13—14): 602—607.
2. *Кубышкин В.А., Шишин К.В.* Эрозивно-язвенное поражение верхних отделов желудочно-кишечного тракта в раннем послеоперационном периоде. Хирургия 2004; 4: 8—9.
3. *Гельфанд Б.Р., Мартынов А.Н., Гурьянов В.А., Шипилова О.С.* Профилактика стресс-повреждений верхнего отдела желудочно-кишечного тракта у больных в критических состояниях. Хирургия. Consilium medicum 2003; прил. 2: 16—20.
4. *Sachs G., Chang H.H., Rabon E., Schackman R., Lewin M., Saccomani G.* A non electrogenic H^+ pump in plasma membranes of hogstomach. J Biol Chem 1976; 251: 7960—7968.
5. *Sachs G., Shin J.M., Besancon M., Prinz C.* The continuing development of gastric acid pump inhibitors. Aliment Pharmacol Ther 1993; 7 (suppl. 1): 4—12.
6. *Obrink K.J., Flemstrom G.*, eds. Gastric ion transport. Acta Physiol Scand 1978; special suppl.: 181—185.
7. *Sjostrand S.E., Ryberg B., Olbe L.* Stimulation and inhibition of acid secretion in the isolated guinea pig gastric mucosa. Acta Physiol Scand 1978; special suppl.
8. *Garner A., Fadlallah H., Parsons M.E.* 1976 and all that! — 20 years of antisecretory therapy. Gut 1996; 39: 784—786.
9. *Fellenius E., Berglindh T., Sachs G., Olbe L., Elander B., Sjostrand S.E. et al.* Substituted benzimidazoles block acid secretion by blocking the H^+/K^+ATPase. Nature 1981; 291: 159—161.
10. *Sachs G., Kaunitz J., Mendelein J., Wallmark B.* Biochemistry of gastric acidsecretion: H^+/K^+ATPase. In: Handbook of physiology — the gastrointestinal system (section 6, vol. III). Bethesda: American Physiological Society 1989; 229—253.
11. *Shin J.M., Sachs G.* Restoration of acid secretion following treatment with proton pump inhibitors. Gastroenterology 2002; 123: 1588—1597.
12. *Gedda K., Scott D., Besancon M. et al.* Turnover of the gastric H^+, K^+-adenosine triphosphatase alpha subunit and its effect on inhibition of rat gastric acid secretion. Gastroenterology 1995; 109: 1134—1141.
13. *Hunt R.H., Armstrong D., Yaghoobi M. et al.* Predictable prolonged suppression of gastric acidity with a novel proton pump inhibitor, AGN 201904-Z. Aliment Pharmacol Ther 2008; 28: 187—199.
14. *Антоненко О.М.* Место ингибиторов протонной помпы в профилактике стрессовых повреждений желудочно-кишечного тракта у больных в критических состояниях. Хирургия. Consilium medicum 2009; 1 (прил.): 64—69.
15. *Salas M., Ward A., Caro J.* Are proton pump inhibitors the first choice for acute treatment of gastric ulcers? A meta analysis of randomized clinical trials BMC. Gastroenterology 2002; 2: 1—17.
16. *Моисеев С.В.* Лосек МАПС — новый путь доставки омепразола. Клин фармакол тер 2001; 10 (1): 6—9.
17. *Sakurai K., Nagahara A., Inoue K. et al.* Efficacy of omeprazole, famotidine, mosapride and teprenone in patients with upper gastrointestinal symptoms: an omeprazole-controlled randomized study (J-FOCUS) BMC. Gastroenterology 2012; 12: 42.
18. Всероссийская конференция хирургов «Современные проблемы экстренного и планового хирургического лечения больных язвенной болезнью желудка и двенадцатиперстной кишки», Саратов 25—26 сент. 2003. Хирургия 2004; 3: 86—87.
19. *Брискин Б.С., Гарсия Х.С.* Возможности использования ингибитора протонной помпы омепразола (лосек) для лечения кровоточащих дуоденальных язв. Фарматека 2005; 4—5: 100.
20. *Конорев М.Р., Тябут Г.Д.* Ингибиторы протонной помпы: свойства и применение. Мед новости 2011; 9: 58—60.
21. *Rohss K., Lundin C., Rydholm H., Nyman L.* Esomeprazole 40 mg provides more effective acid control than omeprazole 40 mg. Gut 2000; 47 (Suppl. III): A63 (Abstract).
22. *Thomson A.B.R., Claar-Nilsson C., Hasselgren G. et al.* Esomeprazole 40 mg provides more effective acid control than lansoprazole 30 mg during single and repeated administration. Gut 2000; 47 (Suppl. III): A63 (Abstract).
23. *Petersen K.U., Schmutzler W.* In vitro release of proton pump inhibitors from different commercial preparations. Gastroenterology 1999; 116 (4): 2; A281 (Abstract).
24. *Ильченко А.А., Селезнева Э.Я., Дудик Т.В.* Клиническая эффективность лосека МАПС и лосека при язвенной болезни двенадцатиперстной кишки. Рос журн гастроэнтерол, гепатол, колопроктол 2001; 4: 29—32.

Современные представления о роли антацидных препаратов в лечении кислотозависимых заболеваний

К.м.н., доц. Е.С. ВЬЮЧНОВА*, д.м.н., доц. И.Н. НИКУШКИНА, к.м.н., асс. А.Н. ОДИНЦОВА, к.м.н., асс. А.Г. АКСЕЛЬРОД, к.м.н., асс. Е.Е. ПАВЛЕЕВА, к.м.н., асс. Е.В. УЛЬЯНКИНА

ГБОУ ВПО «Московский государственный медико-стоматологический университет»

The current concepts of the role of antacid preparations in the treatment of acid-dependent diseases

E.S. V'YUCHNOVA, I.N. NIKUSHINA, A.N. ODINTSOVA, A.G. AKSEL'ROD, E.E. PAVLEEVA, E.V. UL'YANKINA

Moscow State Medical Stomatological University

В статье подробно рассмотрены современные возможности использования антацидов, в частности препарата Алмагель А, в схемах терапии кислотозависимых заболеваний (КЗЗ), таких как гастроэзофагеальная рефлюксная болезнь, различные гастропатии, прежде всего обусловленных приемом нестероидных противовоспалительных препаратов. Показано, что современные антацидные средства занимают важное место в терапии КЗЗ. Безусловным преимуществом антацидов являются быстрота действия и способность в кратчайшие сроки купировать клиническую симптоматику. Рационально используя возможности современных антацидов в комбинации с ингибиторами протоновой помпы у пациентов с КЗЗ, можно в короткие сроки добиться хороших клинических результатов и повышения качества жизни пациентов.

Ключевые слова: кислотозависимые заболевания, лечение, антацидные препараты.

The authors present a detailed analysis of the application of the currently available antacid preparations, in the first place almagel A, in the framework of the programs for the treatment of acid-dependent diseases (ADD), such as gastroesophageal reflux disease and various gastropathies, especially those associated with the intake of non-steroidal anti-inflammatory drugs. It is shown that modern antacid preparations play an important role in the treatment of ADD. Their principal advantage is the rapid action accounting for the elimination of clinical symptoms within a very short span of time. It is concluded that the rational application of modern antacid preparations in the combination with proton pump inhibitors for the treatment of acid-dependent diseases makes it possible to achieve the good clinical results and improve the patient's quality of life.

Key words: acid-dependent diseases, treatment, antacid preparations.

Имеющиеся на сегодняшний день данные многочисленных статистических исследований свидетельствуют о неуклонном росте распространенности кислотозависимых заболеваний (КЗЗ) во всем мире [1, 2]. Причем эта неутешительная тенденция все чаще наблюдается среди лиц молодого и даже детского возраста, что еще больше подчеркивает актуальность и социальную значимость данной проблемы [3—5].

Спектр патологических состояний, входящих в состав КЗЗ, весьма широк и включает в себя такие заболевания, как гастроэзофагеальная рефлюксная болезнь (ГЭРБ), язвенная болезнь, эрозивно-язвенное поражение желудка и двенадцатиперстной кишки (ДПК), хронический гастрит, гастродуоденит, НПВС-гастропатии, функциональная диспепсия, хронический панкреатит и другие [1, 6, 7].

Широкий спектр клинических проявлений КЗЗ, а также длительность их течения и частота обострений существенно нарушают качество жизни этих пациентов, обусловливая высокую обращаемость больных за специализированной помощью и оказывая значимый социально-экономический ущерб, сопоставимый с таковым на фоне высокой заболеваемости сердечно-сосудистыми и онкологическими заболеваниями [6].

Согласно современным представлениям, КЗЗ могут развиваться на фоне дисбаланса между механизмами кислотопродукции и кислотонейтрализации, недостаточности кардиального и/или пилорического сфинктеров, неправильного питания, злоупотребления алкоголем и так далее [3, 8, 9]. Несмотря на гетерогенность этиологических причин, их объединяет общий патофизиологический фактор, ассоциируемый с кислотно-пептической агрессией желудочного сока, что является определяющим моментом в выборе лечебной тактики этих заболеваний [2, 3, 9].

В настоящее время в арсенале врачей имеется целый ряд современных средств патогенетической терапии КЗЗ, позволяющих эффективно устранить не только многочисленные клинические проявления и добиться быстрого восстановления нормальной эндоскопической картины, но и в большинстве случаев предотвратить прогрессирование этих заболеваний и их возможные рецидивы, а так-

*e-mail: es.vyuchnova@gmail.com

же существенно повысить психологическую и физическую составляющие качества жизни больных, что в последнее время приобрело особое значение [10].

Несмотря на наличие в арсенале врачей ингибиторов протонной помпы (ИПП) — препаратов «золотого стандарта» в терапии КЗЗ, позволяющих эффективно контролировать продукцию соляной кислоты, применение антацидных препаратов по-прежнему не теряет своей актуальности. Более того, в последнее время происходит переоценка их значимости как второстепенных при лечении КЗЗ, существенно расширяется перечень показаний для их применения, увеличивается практическая потребность в использовании этих препаратов, что стимулирует производство многокомпонентных антацидов нового поколения, соответствующих современным требованиям [1, 4, 5, 11]. Немаловажным является и такое неоспоримое преимущество назначения антацидов, как коррекция острых болей и диспепсических расстройств, так называемая скорая антикислотная помощь. ИПП, в силу характерного для них латентного периода действия, малопригодны для коррекции таких состояний.

Интегральный механизм действия современных антацидных средств многогранен и складывается из многих компонентов:

— нейтрализации свободной соляной кислоты в желудке;

— предотвращения обратной диффузии ионов водорода в слизистую оболочку желудка и пищевода;

— адсорбции пепсина, трипсина, лизолецитина и желчных кислот;

— цитопротективного действия;

— снижения внутриполостного давления в желудке и ДПК;

— противодействия дуоденогастральному рефлюксу;

— нормализации гастродуоденальной эвакуации [10].

Все антацидные средства подразделяются на две группы: всасывающиеся и невсасывающиеся антациды. Отличительным свойством всасывающихся антацидов (например, натрия гидрокарбоната, магния оксида, магния карбоната) является быстрый обезболивающий эффект и купирование изжоги за счет их большой кислотосвязывающей способности. На этом фоне указанные ощелачивающие средства имеют очень короткое время действия — 5—30 мин. Кроме того, при их применении возможно развитие феномена «кислотного рикошета», проявляющегося повышением продукции соляной кислоты в желудке после окончания действия препарата. Данный эффект особенно характерен для антацидов, содержащих ионы кальция и натрия. Помимо перечисленных отрицательных свойств всасывающихся антацидов, их длительное систематическое применение может вызвать алкалоз или молочнокислый синдром. В настоящее время сфера применения всасывающихся антацидов ограничивается рамками симптоматических средств. Это, главным образом, разовые приемы препаратов с целью купирования эпизодически возникающих симптомов изжоги и дискомфорта в эпигастрии, вызванных погрешностями в питании, злоупотреблением алкоголя [10].

Невсасывающиеся антациды представлены как монокомпонентными препаратами (алюминия фосфат — Фосфалюгель), так и комбинированными лекарственными средствами (алюминиево-магниевые антациды — Маалокс, Алмагель; алюминиево-магниевые с добавлением симетикона и порошка корней солодки голой — Релцер).

Эффективность невсасывающихся антацидов в первую очередь определена их способностью нейтрализовывать соляную кислоту. Одним из важных свойств невсасывающихся антацидов является их буферная емкость, позволяющая осуществлять нейтрализацию соляной кислоты в желудке до уровня pH 3,0—3,5. Данный уровень кислотности не нарушает процессов пищеварения, обеззараживания пищи и сохраняет стимулирующее влияние на отделение бикарбонатов поджелудочной железой. Высокой кислотонейтрализующей способностью и быстрым эффектом обладают антациды, содержащие гидроксид магния $Mg(OH)_2$, который, кроме того, обладает и антипептической активностью, угнетая высвобождение пепсина. В целом невсасывающиеся антациды, особенно содержащие в своем составе алюминий и магний, обладают продолжительным (до 3 ч) действием и способностью эффективно адсорбировать не только соляную кислоту, образуя с ней буферные соединения, но и пепсин, желчные кислоты, лизолецитин и цитотоксины. Причем если гидроксид алюминия преимущественно сорбирует пепсин и компоненты желчи, то гидроксид магния препятствует их высвобождению. В этой связи при необходимости интенсивного антацидного и выраженного сорбционного действий препарата на фоне дуоденогастрального рефлюкса препаратами выбора являются антациды, содержащие в своем составе сбалансированное соотношение алюминия гидроксида и гидроксида магния (например, Маалокс, Релцер, Алмагель) [2].

Кроме того, гидроксид алюминия обеспечивает цитопротективное действие за счет усиления синтеза простагландинов Е2, способствуя формированию защитной пленки на месте дефектов слизистой оболочки, при этом гидроксид магния усиливает процесс слизеобразования, увеличивает регенераторный потенциал клеток, участвующих в реституции дефектов слизистой оболочки (язвы, эрозии), и феномен фиксации сорбирующими компонентами антацида факторов роста.

Одним из наиболее эффективных невсасывающихся антацидных средств, обладающих быстрым клиническим эффектом, является препарат Алмагель А, сочетающий в себе высокую кислотонейтрализующую активность, адсорбирующие, обволакивающие и прочие протективные свойства. Кроме того, Алмагель А отличает и дозозависимое влияние на моторно-эвакуаторную функцию кишечника, что имеет большое значение в терапии КЗЗ, сопровождающихся синдромом констипации.

Алмагель А — водорастворимый антацидный препарат, содержащий в дозировочной ложке (5 мл) 218 мг гидроксида алюминия, 350 мг гидроксида магния и 109 мг бензокаина. Входящий в состав препарата бензокаин способствует быстрому наступлению обезболивающего эффекта. Большое значение имеет и жидкая форма данного антацида. Помимо удобства в применении, именно в таком виде, в отличие от таблетированных антацидных средств, обеспечивается более быстрый и хороший контакт со слизистой оболочкой желудочно-кишечного тракта, равномерное распределение препарата по поверхности слизистой оболочки и нейтрализация соляной кислоты на большей площади пораженного органа. Удобное дозирование и приятные вкусовые характеристики средства существенно расширяют круг принимающих его пациентов, включая пожилых людей и детей. На фоне приема данного антацида в некоторых случаях возможно развитие запоров, что, однако, купируется при уменьшении дозы его приема, а потому не требует отмены препарата.

Рекомендуемая схема приема препарата — 5—10 мл (1—2 дозировочных ложки) 3—4 раза в день за 10—15 мин до еды. Продолжительность курса приема антацида Алмагель А составляет 7 сут, после чего рекомендуется перейти на лечение препаратом Алмагель.

Алмагель А отвечает всем современным требованиям, предъявляемым к антацидным препаратам. Являясь быстродействующим средством, Алмагель А на 2—3-и сутки лечения купирует синдром «ацидизма» у большинства больных с язвами желудка и ДПК, что способствует уменьшению на этом фоне интенсивности болевого синдрома. По данным мониторинга внутрижелудочного pH, Алмагель А у больных дуоденальными язвами вызывает быстрое кислотонейтрализующее действие с латентным периодом 3,0±1,5 мин. Прием стандартной дозы данного антацидного препарата повышает уровень pH в теле желудка до 6,8±1,9 ед., при этом продолжительность ощелачивающего его действия составляет 48,5±26,0 мин [9].

Таким образом, на сегодняшний день рационально назначенные антацидные препараты успешно решают основные задачи симптоматической терапии КЗЗ желудочно-кишечного тракта, существенно повышая качество жизни пациентов.

ЛИТЕРАТУРА

1. *Ивашкин В.Т., Трухманов А.С.* Современный подход к терапии гастроэзофагеальной рефлюксной болезни во врачебной практике. РМЖ 2003; 2: 43—48.
2. *Маев И.В., Самсонов А.А., Андреев Д.Н.* Роль и место антацидов в современных алгоритмах терапии кислотозависимых заболеваний. Фарматека 2013; 2: 66—72.
3. *Маев И.В., Трухманов А.С.* Неэрозивная рефлюксная болезнь. РМЖ 2005; 7: 15—19.
4. *Philip O.* Gastroesophageal reflux disease — state of the Art Rev. Gastroenterol Disord 2001; 1 (3): 128—138.
5. *Wahlgvist P., Carlsson J., Wiklund I.* Measuring lost productivity in patients with gastroesophageal reflux disease using a productivity questionnaire. Medical Decision Making 1999; 19: 532.
6. *Маев И.В., Самсонов А.А., Бусарова Г.А., Одинцова А.Н., Голубев Н.Н.* Гастроэзофагеальная рефлюксная болезнь. Методическое пособие. 88 с.
7. *Galmiche J.P., Bartelmey P., Hamelin B.* Treaty the symptoms of gastro-oesophageal reflux disease: a double-blind comprasion of omeprazole and cisapride. Amer Pharmacol Ther 1997; 11: 765—773.
8. *Минушкин О.Н.* Антацидные средства в лечении гастроэзофагеальной рефлюксной болезни. Фарматека 2007; 6: 1—3.
9. *Ильченко А.А., Селезнева Э.Я.* Компьютерная pH-метрия желудка и пищевода. Клиническое значение метода: Методические рекомендации №15. М: Департамент здравоохранения Правительства Москвы 2001.
10. *Самсонов А.А.* ГЭРБ и место современных антацидных препаратов в терапии заболевания. Медицинский вестник 2007; 42 (427): 11.
11. *Бордин Д.С., Машарова А.А.* Эффективность Маалокса при длительной терапии гастроэзофагеальной рефлюксной болезни. РМЖ 2008; 16 (3): 1—4.
12. *Amindra S.A.* Medical Therapy for Gastroesophageal Reflux Disease. Mayo Clin Proc 2001; 76: 102—106.

Клинический пример удаления тубулярной аденомы сигмовидной кишки методикой эндоскопической резекции слизистой оболочки

Д.м.н., проф. В.В. ВЕСЕЛОВ[1], к.м.н., доц. С.В. КАШИН[2], к.м.н. Д.В. ЗАВЬЯЛОВ[2]*, В.И. ГОНЧАРОВ[2], А.А. СТРУНИНА[2]

[1]ФГБУ «Государственный научный центр колопроктологии» Минздрава России, Москва; [2]ГБУЗ Ярославской области «Клиническая онкологическая больница», Ярославль

The removal of tubular adenoma of the sigmoid colon by means of endoscopic mucosal resection: a case report

V.V. VESELOV[1], S.V. KASHIN[2], D.V. ZAV'YALOV[2], V.I. GONCHAROV[2], A.A. STRUNINA[2]

[1]Federal state budgetary institution «State Research Coloproctological Centre», Russian Ministry of Health; [2]Department of Diagnostic and Therapeutic Endoscopy, state budgetary healthcare facility «Yaroslavl Regional Oncological Clinical Hospital», Yaroslavl

Пациентка *К.*, 54 года, обратилась в Ярославскую областную онкологическую больницу с жалобами на выделение крови при дефекации. При выполнении колоноскопии выявлено эпителиальное образование сигмовидной кишки размером 3,0×2,5 см, имеющее полиповидный тип роста **(рис. 1)**. По данным гистологии — тубулярная аденома с дисплазий высокой степени.

По существующим в настоящее время международным рекомендациям, доброкачественные образования толстой кишки размером более 3 см, с ростом более чем на $^1/_3$ окружности или на две складки, а также с участками депрессии не могут быть удалены эндоскопически стандартной техникой полипэктомии и требуют использование более радикальной методики удаления — эндоскопической резекции слизистой оболочки (ЭРС). В настоящее время показаниями для ЭРС в толстой кишке, согласно рекомендациям японского общества эндоскопии пищеварительного тракта, являются: колоректальные аденомы и высокодифференцированные карциномы, ограниченные слизистой оболочкой или с минимальной инвазией в подслизистый слой [1].

Согласно современным стандартам 30 июня 2014 г. пациентке выполнено удаление образования методом ЭРС. Образование удалено единым блоком в пределах здоровых тканей, до глубокого подслизистого слоя стенки кишки **(рис. 2)**.

Выполнение ЭРС сопряжено с риском возникновения осложнений, наиболее серьезными из которых являются перфорация и кровотечение. По данным Европейского общества гастроинтестинальной эндоскопии (ESGE) при резекции полипов более 2,0 см частота возникновения кровотечения составляет 2,9%, а перфорации 1,3% [2]. Для предотвращения осложнений и профилактики их в послеоперационном периоде мы используем методику клипирования сосудов в дне пострезекционного дефекта или его краев, в зависимости от конкретной клинической ситуации. Клипирование краев пострезекционного дефекта на всем протяжении позволяет не только избежать опасных для жизни пациента осложнений, но и выписать его из стационара в более короткие сроки.

Дискуссия

В представленном клиническом примере описан случай успешного лечения предраковой патологии толстой кишки. Однако следует отметить, что пациентка обратилась за медицинской помощью самостоятельно и с наличием клинических проявлений опухоли (кровь в стуле). Это свидетельствует о том, что пациентка не была вовлечена в программу скрининга колоректального рака (КРР). При этом согласно рекомендациям Всемирного гастроэнтерологического общества (WEO) риск КРР возрастает с увеличением возраста. КРР редко возникает до 50 лет, но после этого рубежа его частота резко увеличивается, поэтому одним из показаний для выполнения скрининговой колоноскопии являются возраст пациента 50 лет и старше.

В России в настоящее время обобщенные данные об оптимальном возрасте выполнения скрининговой колоноскопии отсутствуют. Однако по данным Ярославской областной онкологической больницы, где был выполнен анализ результатов колоноскопий 2421 пациента в возрасте от 40 до 49 лет без установленного в анамнезе диагноза злокачественного новообразования любой локализации, было установлено, что у 27,4% пациентов были выявлены какие-либо колоректальные образования. Причем преимущественно у мужчин в возрасте 45—49 лет, при этом аденоматозные полипы выявлены у 7,8% пациентов, а 2,1% пациентов выявлен колоректальный рак, причем значительно чаще в возрасте 45—49 лет. Возможно, у этнически русского населения, которое составляет 81% жителей Ярославской области, этот возраст ниже, чем 50 лет [3].

Программы скрининга колоректального рака, принятые в последние десятилетия в большинстве развитых стран, а так же программа «эндоскопия открытого доступа», которая была введена в некоторых европейских странах, привели к увеличению выявленных колоректальных полипов и рака на ранних стадиях.

*e-mail: zavialoff@mail.ru

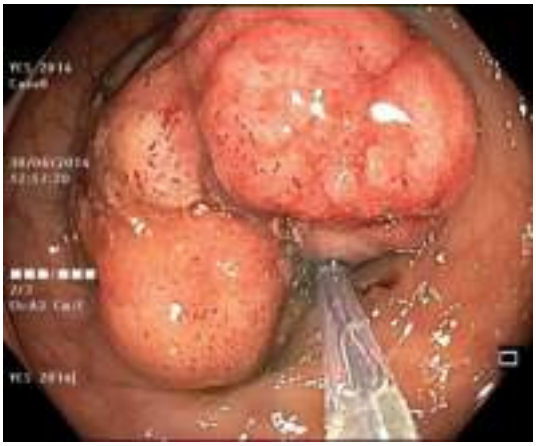

Рис. 1. **Эпителиальное образование сигмовидной кишки.**

Рис. 2. **Эндоскопическая картина после резекции опухоли.**

Рис. 3. **Выполнено клипирование краев пострезекционного дефекта шестью эндоклипсами.**

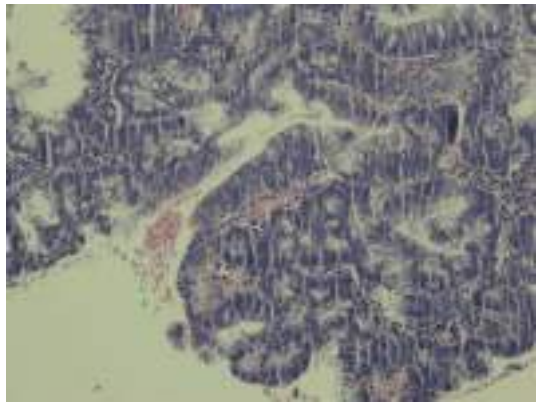

Рис. 4. **Гистологический препарат — тубулярная аденома с высокой степенью дисплазии.**

Окраска гематоксилином и эозином. ×300.

Канцерогенез в толстой кишке является результатом серии последовательных генетических повреждений клеток эпителия, приводящих к возникновению аденомы, ее прогрессивному развитию и трансформации в рак. В настоящее время не вызывает сомнения оценка колоректальных аденом как предраковых заболеваний, необходимость их выявления и удаления. Это обусловлено высоким риском развития в колоректальных аденомах дисплазии тяжелой степени и в дальнейшем карциномы [4]. При этом описанная методика эндоскопической резекции слизистой оболочки, являясь не очень сложной и дорогостоящей, в последние десятилетия стала основным методом лечения колоректальных аденом, что является на сегодняшний день основным способом профилактики колоректального рака.

ЛИТЕРАТУРА

1. *Kudo S., Kashida H., Tamura T.* Colonoscopic diagnosis and management of non-polypoid early colorectal cancer. World J Surg 2000; 24: 1081—1090.
2. *Rembacken B., Hassan C., Riemann J.F., Chilton A., Rutter M., Dumonceau J.-M., Omar M., Ponchon T.* Quality in screening colonoscopy: position statement of the European Society of Gastrointestinal Endoscopy (ESGE). Endoscopy 2012; 44: 957—968.
3. *Завьялов Д.В., Кашин С.В.* Диагностическая ценность колоноскопии при скрининге колоректального рака и предраковой патологии среди пациентов моложе 50 лет. Материалы конференции «Эндоскопия в диагностике и лечение заболеваний панкреатобилиарной зоны и кишечника». 2013; 438—439.
4. *Аруин Л.И., Капуллер Л.Л., Исаков В.А.* Морфологическая диагностика болезней желудка и кишечника. М: Триада-Х 1998. 496 с.

Клинический пример удаления раннего рака ободочной кишки методикой диссекции в подслизистом слое

Проф. А. РЕПИЧИ[1], к.м.н. О.Б. ТКАЧЕНКО[2], к.м.н., доц. С.В. КАШИН[3], к.м.н. Д.В. ЗАВЬЯЛОВ[3]*, Д.В. ГУСЕВ[3], В.И. ГОНЧАРОВ[3]

[1]Отделение эндоскопии пищеварительной системы клиники Итальянского научного института Уманитос, Милан, Италия; [2]НИИ онкологии им. Н.Н. Петрова, Санкт-Петербург; [3]ГБУЗ Ярославской области «Клиническая онкологическая больница», Ярославль

The removal of early colonic cancer by means of dissection in the submucous layer: a case report

A. REPICHI[1], O.B. TKACHENKO[2], S.V. KASHIN[3], D.V. ZAV'YALOV[3], D.V. GUSEV[3], V.I. GONCHAROV[3]

[1]Department of Digestive System Endoscopy, Istituto Clinico Humanitas Hospital, Milan, Italy; [2]N.N. Petrov Research Institute of Oncology, Sankt-Peterburg; [3]Department of Diagnostic and Therapeutic Endoscopy, state budgetary healthcare facility «Yaroslavl Regional Oncological Clinical Hospital», Yaroslavl

Пациент *Б.*, 65 лет. Жалобы на запоры. При выполнении колоноскопии было выявлено полиповидное образование в поперечной ободочной кишке на широком основании, тип 0-Isp (Парижская классификация 2002 г.), размером 3,0×2,0 см **(рис. 1)**. По данным гистологии — тубулярная аденома с фокусами высокодифференцированной аденокарциномы.

Выявить подобное образование можно при соблюдении двух условий. Во-первых, необходимо произвести полный осмотр всей толстой кишки. Это возможно обеспечить лишь при проведении эндоскопа в купол слепой кишки. Случаи, когда кишка осмотрена лишь частично (например, только левый фланг), могут привести к пропуску предраковой патологии и даже колоректального рака, что, возможно, будет фатально для пациента. Полное обследование толстой кишки является одной из основных задач колоноскопии и ключевых показателей ее эффективности.

Во-вторых, крайне важна адекватная подготовка кишечника к колоноскопии, что является ключевым моментом для обеспечения качества скрининговой колоноскопии. Хорошая подготовка кишечника обеспечивает возможность интубации слепой кишки, детальный осмотр слизистой оболочки кишки и выявление даже минимальных патологических изменений.

На практике существует множество различных схем подготовки толстой кишки к колоноскопии. Однако наиболее распространенным и эффективным способом подготовки является методика кишечного лаважа с использованием полиэтиленгликоля (ПЭГ). На основании рекомендаций Российского эндоскопического общества и опыта Ярославской областной онкологической больницы подготовлены инструкции по подготовке толстой кишки к колоноскопии с помощью препарата Фортранс, основой которого является ПЭГ (Макроголь 4000) [1]. Приготовленный из сухого порошка, изоосмотический раствор макроголя 4000 не метаболизируется и не всасывается в кишечнике. При пероральном приеме этого раствора достигается эффективный кишечный лаваж, а другие компоненты, входящие в состав Фортранса, предотвращают развитие электролитных нарушений и снижают риск развития побочных явлений. В рутинной практике мы применяем двухэтапную схему подготовки к колоноскопии (англ. — split-dose). Прием Фортранса выполнялся в домашних условиях, что не требует участия медицинского персонала.

При диагностике этого образования использовали методику окраски слизистой (хромоскопии) и узкоспектральной эндоскопии. Методика хромоскопии с использованием индиго кармина 0,1—0,2% является простой и доступной. Этот краситель не поглощается клетками эпителия, а растекается по поверхности слизистой оболочки толстой кишки, подчеркивает ее структуру, неровности и создает визуальный контраст между неизмененными тканями и патологическими участками **(рис. 2)**.

Узкоспектральная эндоскопия (Narrow band imaging) — это оптическая методика, основанная на использовании специальных оптических фильтров, суживающих спектр световой волны [2]. Это позволяет получить детальное

Рис. 1. **Эпителиальное образование поперечной ободочной кишки.**

*e-mail: zavialoff@mail.ru

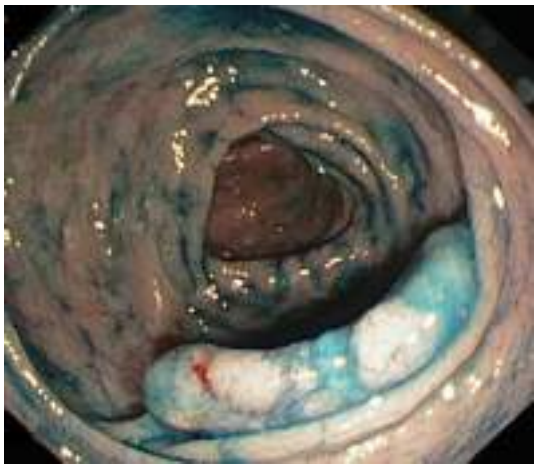

Рис. 2. **Методика окраски слизистой 0,2% раствором индигокармина.**

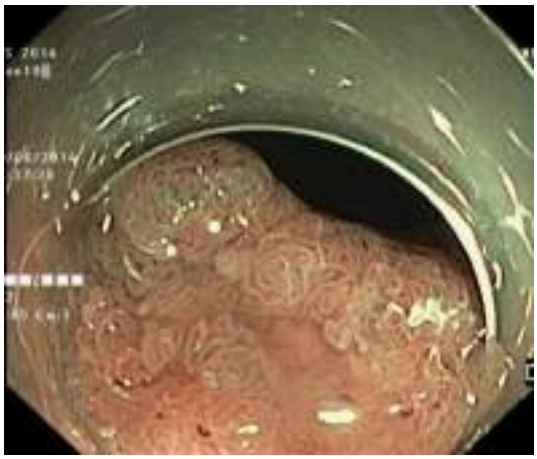

Рис. 3. **Осмотр структуры поверхности образования в узком световом спектре (NBI).**

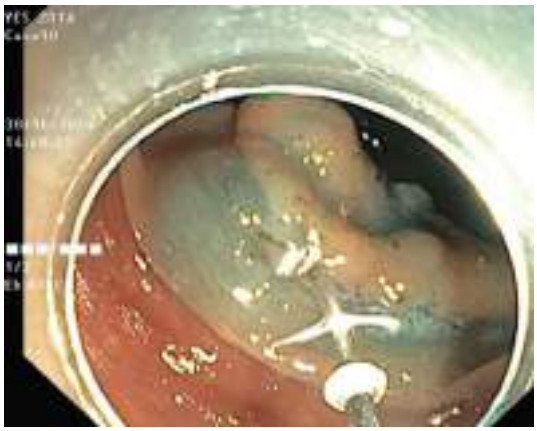

а

б

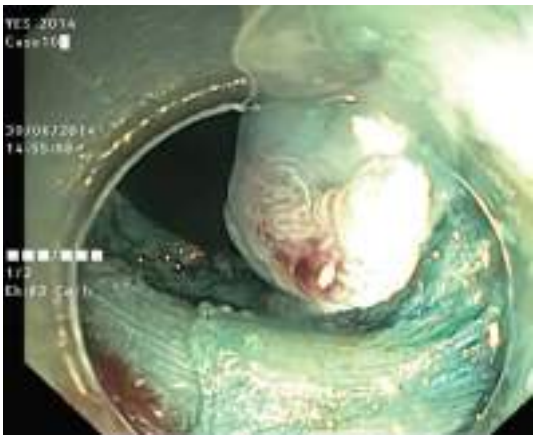

в

Рис. 4. **Этапы удаления опухоли методикой диссекции в подслизистом слое.**

а — применение водоструйного диссектора ERBEJET в качестве инъектора для создания гидроподушки под основанием опухоли; б — отслоение подслизистого слоя стенки желудка; в — отсечение опухоли от мышечного слоя стенки желудка.

изображение сосудистого рисунка тканей, его изменений, характерных для патологических участков воспалительного генеза, а также для предраковых заболеваний и ранних форм рака **(рис. 3)**.

Удаление образования выполнено методикой диссекции в подслизистом слое с применением новейшей технологии водоструйной хирургии. Была использована хирургическая станция ERBE VIO и водоструйный диссектор

ERBEJET компании ERBE, который позволяет сочетать высокочастотную и водоструйную хирургию. Подобное сочетание позволяет исключить термическое повреждение краев разреза, сохранить целостность окружающих тканей, при этом минимизировать кровотечение и осуществить селективное воздействие на ткани и провести их прецизионное послойное препарирование и рассечение. При этом диссектор ERBEJET является гибридным устройством, которое сочетает в себе нож, инжектор и коагулятор. Это позволяет выполнить всю операцию одним инструментом, что значительно сокращает продолжительность вмешательства в связи с исключением необходимости смены инструмента **(рис. 4)**.

Одним из основных преимуществ методики диссекции в подслизистом слое является удаление опухоли единым блоком, практически независимо от ее размеров [3]. Радикальность эндоскопического удаления опухоли при этом устанавливается при исследовании удаленного препарата. При этом патолог может оценить как края, так и внутреннюю поверхность удаленного фрагмента **(рис. 6)**. Признаками радикального удаления являются отсутствие инвазивного рост аденокарциномы (высокая и умеренная степень дифференцировки), иссечение в пределах здоровых тканей, расположение опухолевых тканей вне зоны окаймляющего разреза.

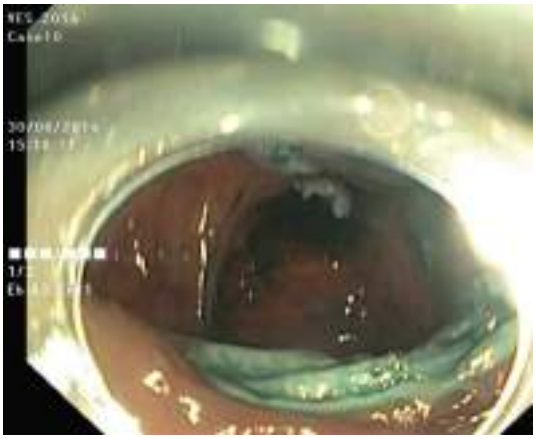

Рис. 5. **Эндоскопическая картина после диссекции опухоли.**

Рис. 6. **Гистологический препарат — тубулярная аденома с фокусами высокодифференцированной аденокарциномы.**

Окраска гематоксилином и эозином. ×300.

Дискуссия

В толстой кишке метастазирование в лимфатических узлах происходит только после прорастания опухоли подслизистого слоя стенки кишки и напрямую зависит от глубины инвазии. Это подтверждает терапевтическую эффективность эндоскопического удаления ранних форм колоректального рака, когда опухолевый рост ограничивается слизистой оболочки и практически не зависит от их размера. Современные эндоскопические технологии позволяют выполнить их радикальное удаление. Поэтому основная цель современной колоноскопии — выявление предраковой патологии и рака на ранних стадиях.

Скрининг предраковой патологии и колоректального рака — это сложное мероприятие, имеющее различные варианты его организации, требующее не только создания и соблюдения алгоритмов в работе врача, но определенных усилий от пациентов (подготовка к проведению колоноскопии и др.). Для того чтобы вся программа скрининга оказалась успешной, должен произойти последовательный ряд событий: встреча пациента с осведомленным врачом общей практики и получение от него рекомендаций о необходимости проведения скрининга, получение согласия пациента на обследование, определение группы риска, проведение обследования, своевременная диагностика, своевременное лечение, проведение соответствующего последующего наблюдения. Если хотя бы одно из этих событий выпадет или будет выполнено на недостаточно квалифицированном уровне, скрининг окажется неудачным. Поэтому эта задача может быть осуществима только при взаимодействии врачей эндоскопистов, гастроэнтерологов, колопроктологов и врачей общетерапевтического профиля.

ЛИТЕРАТУРА

1. *Королев М.П., Кашин С.В., Завьялов Д.В., Рассадина Е.А.* Принципы организации и критерии качества колоноскопии, выполняемой с целью скрининга колоректального рака. Материалы конференции «Эндоскопия в диагностике и лечение заболеваний панкреатобилиарной зоны и кишечника». СПб 2013.
2. *Gono K.* An introduction to high-resolution endoscopy and narrowband imaging. In: Cohen J. (editor). Advanced digestive endoscopy: comprehensive atlas of high resolution endoscopy and narrowband imaging. Oxford, UK: Blackwell ublishing Ltd. 2007; 9—22.
3. *Repici A., Conio M., De Angelis C.* Insulated-tip knife endoscopic mucosal resection of large colorectal polyps unsuitable for standard polypectomy. Am J Gastroenterol 2007; 102: 1617—1623.

Современные аспекты выполнения колоноскопии с целью скрининга полипов и колоректального рака

К.м.н. С.В. КАШИН

ГБУЗ Ярославской области «Клиническая онкологическая больница», Ярославль

Modern aspects in screening colonoscopy for colorectal cancer and polyps

S.V. KASHIN

Department of Diagnostic and Therapeutic Endoscopy, state budgetary healthcare facility «Oncological Clinical Hospital», Yaroslavl region

Колоректальный рак относится к числу заболеваний, в отношении которых наиболее эффективны профилактические меры. С ростом степени информированности населения о необходимости своевременной диагностики заболевания на самых ранних стадиях и возможностей эффективной диагностики предраковых заболеваний и рака толстой кишки появляется все больше пациентов с ранними формами болезни, хорошо поддающимися лечению. Считается, что в более чем 50% случаев колоректальный рак развивается из аденом толстой кишки. Колоноскопия является ведущей и наиболее эффективной методикой диагностики и лечения предопухолевой патологии толстой кишки. Самыми важными условиями безопасности и диагностической ценности колоноскопии являются адекватная подготовка кишечника к исследованию, применение седации пациентам при проведении колоноскопии, использование современных методик проведения колоноскопа по кишечнику и детального осмотра всей поверхности слизистой оболочки толстой кишки. Современная колоноскопия, проводимая с целью диагностики предраковых изменений и ранних форм рака, предполагает использование стандартных и новых эндоскопических технологий, позволяющих выявлять аденомы и ранний рак даже самых небольших размеров, проводить дифференциальную диагностику патологических образований и их малоинвазивное лечение. Результаты внедрения программ скрининга колоректального рака подтверждают снижение смертности от этой онкопатологии при увеличении числа лиц, вовлеченных в такой скрининг.

Ключевые слова: колоноскопия, колоректальный рак, скрининг, хромоскопия, узкоспектральная эндоскопия, аутофлюоресцентная эндоскопия, увеличительная эндоскопия.

Colorectal cancer is one of the pathological conditions most susceptible to the preventive treatment. As the population becomes increasingly aware of the importance of diagnostics of this disease at the earliest stages of its development and as the potential for the effective detection of pre-cancer pathology and colonic cancer grows, there are increasingly more patients with the early forms of the disease readily responsive to the treatment. It is generally believed that colorectal cancer develops from colonic adenomas. Colonoscopy is the most effective and reliable method for diagnostics and treatment of pre-cancer colonic pathology. The main condition for the safe and diagnostically efficacious colonoscopy is provided by the adequate preparation of the gastrointestinal tract for the examination, the application of sedative preparations during colonoscopy, the use of up-to-date methods for the passage of the colonoscope through the bowels, and the detailed examination of the entire surface of colonic mucosa. Modern colonoscopy carried out with the purpose of diagnostics of pre-cancer alterations and early forms of cancer implies the use of both standard and novel endoscopic technologies. Such approach makes it possible to detect even very small adenomas and early cancer and perform differential diagnostics of the pathological structures and their minimally invasive treatment. The results of application of the screening programs for colorectal cancer confirm the possibility to decrease of mortality from this oncological pathology provided increasingly more people are involved in these programs.

Key words: colonoscopy, colorectal cancer, screening, chromoscopy, narrow-band endoscopy, autofluorescence endoscopy, image-enhanced endoscopy.

Ежегодно в мире регистрируется около 1 млн человек, заболевших колоректальным раком (КРР). В течение последних десятилетий показатели заболеваемости и смертности снижаются, особенно в странах Европы, США и Японии, где широко внедряются программы скрининга КРР **(рис. 1)**.

В нашей стране эти показатели не имеют в настоящее время тенденции к снижению, в 2009 г. зарегистрировано 32 334 новых случая рака ободочной кишки и 25 029 новых случаев рака прямой кишки. Прирост абсолютного числа заболевших раком ободочной кишки с 2004 по 2009 г. составил 11,3%, а заболевших раком прямой кишки — 9,9% [2]. Это может быть обусловлено недостаточным внедрением в клиническую практику методов скрининга, эффективной диагностики и лечения предопухолевой патологии. Выявление рака на ранних стадиях и его профилактика на популяционном уровне решается посредством скрининга на наличие опухоли и предраковых заболеваний в группах риска. Диагностика опухоли на начальных стадиях до развития клинических симптомов позволяет провести малоинвазивное и органосохраняющее лечение, приводящее к излечению без потери качества жизни большинства пациентов. Кроме этого, эндоскопическое удаление выявленных при скрининге полипов толстой кишки снижает риск их перерождения в злокачественную опухоль и таким образом снижает заболеваемость КРР. К наиболее эффективным и популярным методикам скрининга КРР в популяции

e-mail: s_kashin@mail.ru

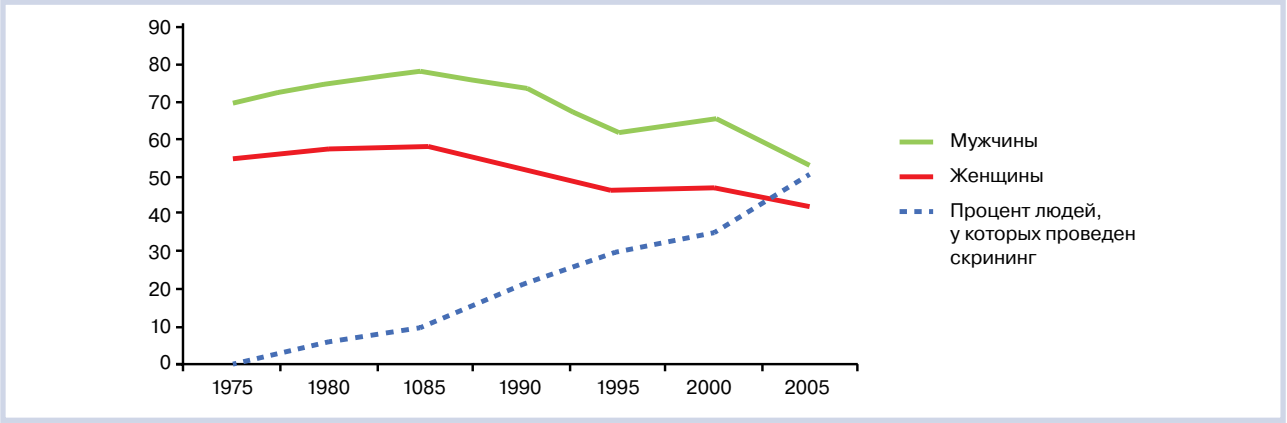

Рис. 1. **Результаты внедрения программ скрининга КРР в США.**

Снижение показателей заболеваемости КРР (на 100 000 чел.) при повышении процента людей вовлеченных в скрининговые программы [1].

среднего риска в возрасте 50—75 лет относят эндоскопическое исследование толстой кишки (фибросигмоскопию, фиброколоноскопию) и лабораторное исследование содержимого кишечника на скрытую кровь [3, 4]. Проводятся исследования эффективности новых технологий скрининга, таких как рентгенологическое исследование толстой кишки (колонография), выполненное с применением современного компьютерного томографа — виртуальная колоноскопия, а также эндоскопическое исследование с помощью видеокапсулы. Сигмоскопия и колоноскопия обладают рядом преимуществ перед другими методами скрининга, так как позволяют не только выполнить детальный осмотр всей поверхности слизистой оболочки кишки, но и выполнить биопсию обнаруженных патологических изменений, а в ряде случаев — провести удаление обнаруженных образований небольших размеров непосредственно во время проведения скринингового исследования [5].

Из всех методов диагностики высококвалифицированное эндоскопическое исследование толстой кишки — колоноскопия — является наиболее эффективным в диагностике предопухолевой патологии и рака на ранних стадиях развития опухолевого процесса. В связи с этим, вопросы совершенствования эндоскопических методик диагностики рака этой локализации, повышения качества эндоскопического исследования остаются по-прежнему в центре внимания широкого круга онкологов, гастроэнтерологов, эндоскопистов.

Современная колоноскопия, проводимая с целью скрининга полипов и рака толстой кишки, должна быть хорошо организована и учитывать все ключевые аспекты и современные подходы к такого рода исследованиям.

Основные составляющие организации и проведения высокоэффективной современной колоноскопии следующие:

1. Оснащение кабинета колоноскопии оборудованием и расходными материалами, позволяющими безопасно выполнить основные диагностические и лечебные манипуляции;

2. Обеспечение безопасности проведения эндоскопических скрининговых исследований для пациентов и медицинского персонала, дезинфекция оборудования и инструментов должны осуществляться в соответствии с Санитарно-эпидемиологическими требованиями к организациям, осуществляющим медицинскую деятельность (СанПиН 2.1.3.2630-10 [6]), а также с Правилами обработки эндоскопов и инструментов (СП 3.1.1275-03 «Профилактика инфекционных заболеваний при эндоскопических манипуляциях» [7]);

3. Подготовка пациента и толстой кишки к исследованию включает в себя:

— информирование пациента во время беседы с врачом обо всех аспектах колоноскопии, проводимой с целью скрининга КРР;

— оценку состояния здоровья пациента в отношении рисков, связанных с проведением исследования, выполнение минимального обследования, включающего анализы крови и ЭКГ;

— эффективную и безопасную подготовку кишечника к исследованию;

4. Медикаментозное обеспечение колоноскопии, включающее седацию или наркоз, а также создание комфортных условий для пациента в эндоскопическом отделении клиники до проведения исследования, в процессе самой колоноскопии и после ее окончания;

5. Обучение врача основным методикам выполнения скрининговой колоноскопии и техника выполнения исследования толстой кишки;

6. Технологии осмотра слизистой оболочки при колоноскопии;

7. Необходимость и выбор методики биопсии и удаления обнаруженных при колоноскопии полипов и опухолей;

8. Контроль качества проводимых колоноскопий с целью скрининга КРР.

Оснащение кабинета колоноскопии, выполняемой с целью скрининга КРР, предполагает минимальный стандартный набор инструментария и оборудования, а также дополнительные приборы, которые могут повысить качество проводимых исследований. В этот набор кроме стандартных инструментов для биопсии и спрей-катетера для хромоскопии желательно включить эндоскопический клипатор с набором клипс, инъектор и краситель для татуировки области локализации злокачественных опухолей толстой кишки небольшого размера с целью их последующего обнаружения при эндоскопической или хирургической операциях. Важными составляющими в оснащении эндоскопического кабинета являются инструменты для одномоментного удаления обнаруженных в процессе колоноскопии патологических образований, совре-

а

б

в

г

д

е

ж

Рис. 2. **Оснащение кабинета колоноскопии Ярославской областной клинической онкологической больницы.**

а — инсуффлятор газа CO_2 Olympus UCR для эндоскопических систем; б — ирригационная помпа для эндоскопических процедур ERBE модель EIP 2; в, г, д — пример эффективного применения ирригационной помпы с целью удаления пенистого секрета с поверхности слизистой оболочки ободочной кишки для ее детального осмотра; е, ж — новые колоноскопы обладают необходимыми функциями для эффективного скрининга полипов и рака — изменяемая жесткость рабочей части эндоскопа в дополнении с функцией Passive Bending для легкого и безболезненного проведения аппарата по кишечнику, широкий угол обзора 170°, высокое разрешение HD и оптическое увеличение изображения для визуализации патологических образований любого размера с возможностью изучения его морфологического строения непосредственно в процессе колоноскопии (колоноскоп Олимпас CF HQ 190).

менная высокочастотная электрохирургическая система, а также водоструйная помпа для эффективного отмывания кишечного содержимого с поверхности слизистой оболочки и инсуфлятор CO_2, который повышает комфортное для пациента проведение колоноскопии и снижает неприятные ощущения после проведенного обследования, связанные с раздуванием просвета кишечника газом для детального осмотра поверхности слизистой оболочки. Большое значение имеет оснащение кабинета колоноскопии современными эндоскопами, позволяющими безопасно и эффективно проводить скрининговое исследование любой степени сложности **(рис. 2)**.

Самым важным условием безопасности и диагностической ценности колоноскопии, условием, обеспечивающим эффективное применение современных эндоскопических методик, повышающих диагностические возможности колоноскопии, является адекватная подготовка кишечника к исследованию [7]. Требования к такой подготовке определены ведущими мировыми экспертами в этой области. Оптимальная подготовка кишечника к колоноскопии предполагает:

1. Полное и достаточно быстрое очищение всего кишечника от каловых масс.
2. Отсутствие повреждений слизистой оболочки кишки пищеварительного тракта используемыми препаратами.
3. Подготовка не должна вызывать серьезного дискомфорта у пациента.
4. Подготовка не должна иметь высокую стоимость и быть сложной для пациента.
5. Используемые препараты не должны влиять на водно-солевой баланс организма пациента [9].

В Японии и в России использование раствора полиэтиленгликоля (ПЭГ) признано национальными рекомендациями в качестве наиболее эффективной методики подготовки кишечника перед колоноскопией. Одним из наиболее популярных и эффективных препаратов ПЭГ в России является Фортранс («Ипсен Фарма», Франция). Препараты на основе ПЭГ могут быть использованы у пациентов с электролитными нарушениями, с острой и хронической почечной и печеночной недостаточностью, с хронической сердечной недостаточностью. К тому же ПЭГ не нарушает гистологической структуры слизистой оболочки и может быть использован у пациентов с подозрением на воспалительные заболевания кишечника без ухудшения эндоскопической картины и какого-либо влияния на морфологическое исследование биоптатов [9]. Согласно данным недавно опубликованного систематического обзора и метаанализа девяти крупных рандомизированных контролируемых исследований, двухэтапная схема подготовки 4-мя литрами раствора ПЭГ обеспечивает лучшее качество подготовки в сравнении с другими способами подготовки кишечника к исследованию [24]. Кроме того, раздельный прием раствора ПЭГ (прием 2 литров накануне колоноскопии и 2 литра в день проведения колоноскопии) легче переносится пациентами и снижает вероятность появления чувства тошноты, что подтверждается рядом международных исследований [25]. В результате проведенных нами исследований по эффективности и безопасности раствора ПЭГ под руководством профессора Б.К. Поддубного [10], а также учитывая опыт российских специалистов, подготовлены подробные инструкции по подготовке к колоноскопии с помощью Фортранса для пациентов с целью повышения качества и безопасности исследования, повышения мотивации пациентов в прохождении колоноскопии с целью скрининга полипов и рака. Исходя из нашего опыта, подробные рекомендации крайне важны, так как подготовка является одним из самых непростых и ответственных этапов, обеспечивающих эффективность скрининга КРР. Каждому пациенту, который поступает в отделение эндоскопии Ярославской областной клинической онкологической больницы, медицинским персоналом наряду с информированным добровольным согласием на проведение колоноскопии выдаются подробные рекомендации по подготовке к колоноскопии, основанные на инструкции по применению препарата [11], Рекомендациях Российского эндоскопического общества [12], а также с учетом международного опыта использования ПЭГ [9] **(рис. 3)**.

Для повышения качества подготовки ПЭГ разработаны специальные рекомендации, которые включают:

— подробные инструкции по подготовке к колоноскопии для каждого пациента (личная беседа врача, объяснение всех этапов подготовки и выполнения сложного диагностического исследования и мотивация пациента к выполнению всех требований по подготовке к важному для него скрининговому исследованию);

— рекомендации правильного питания накануне колоноскопии;

— двухэтапную подготовку кишечника (прием 2 л раствора ПЭГ накануне колоноскопии и 1—2 л в день проведения исследования) и последующее проведение колоноскопии после второго этапа подготовки в дневное время более эффективны, чем прием большой дозы ПЭГ вечером накануне утренней колоноскопии;

— достаточное количество принимаемой в течение суток жидкости кроме раствора слабительного обеспечивает эффективное выведение каловых масс из кишечника;

— двигательную активность пациента во время приема ПЭГ (выполнение легкой домашней работы, прогулка в пределах клиники или в домашних условиях) позволяет достигнуть более высокого качества подготовки кишечника по сравнению с минимальной активностью пациента (нахождение пациента в сидячем или лежачем положении после приема ПЭГ) [13];

— увеличение периода приема препарата в случае плохой переносимости большого приема жидкости за сравнительно короткий промежуток времени (например возможно увеличить интервал приема 2 л ПЭГ и выпить это количество жидкости в случае появления у пациента тошноты за 2,5—3 ч);

— использование спазмолитиков (например Гиосцина бутилбромид) с целью оказания спазмолитического действия на гладкую мускулатуру и снижения тонуса сфинктеров ободочной кишки, позволяющее снизить болевые ощущения пациента при проведении эндоскопа;

— применение пеногастителей (например симетикон) для отмывания пенистого секрета с поверхности слизистой оболочки и улучшения визуализации патологических образований толстой кишки;

— улучшение вкусовых качеств препарата ПЭГ (например сок цитрусовых).

Таким образом, соблюдение всех инструкций позволяет пациенту провести адекватную подготовку кишечника, а врачу — выполнить все последующие этапы эндоскопического исследования.

Важной составляющей успеха современной колоноскопии является выполнение адекватной премедикации, седации и анестезии перед началом и в процессе проведения исследования. Нами широко применяются препараты, снижающие тонус и перистальтику. Одним из наиболее эффективных спазмолитиков является блокатор м-холинорецепторов гиосцина-N-бутилбромид в форме свечей и м-холиноблокатор атропин, который часто используется анестезиологами при проведении седации. Препараты этой группы оказывают спазмолитическое действие на гладкую мускулатуру внутренних органов (в первую очередь, желудочно-кишечного тракта) при отсутствии выраженного антихолинергического влияния на ЦНС. Применение препаратов, оказывающих выраженное седативное действие (мидазолам и пропофол), позволяет пациенту спокойно перенести длительное по времени детальное исследование. Местная анестезия предполагает использование анестетиков для снижения неприятных ощущений в области заднего прохода во время проведения колоноскопа. При наличии избыточного количества пенистого секрета в просвете кишки у ряда пациентов мы используем пеногаситель (симетикон), вводя его через канал эндоскопа или с помощью ирригационной помпы в просвет кишки с целью очищения поверхности слизистой оболочки от пенистого секрета и улучшения условий для детального осмотра поверхности слизистой оболочки. Это позволяет проводить тщательную визуальную оценку минимальных структурных изменений слизистой оболочки и выполнить хромоскопию с обязательной прицельной биопсией каждого диагностируемого патологического образования с последующим составлением видео и фотодокументации.

РЕКОМЕНДАЦИИ ПО ПОДГОТОВКЕ К КОЛОНОСКОПИИ

С ПОМОЩЬЮ ПРЕПАРАТА ФОРТРАНС®

За два дня до выполнения колоноскопии

Нельзя употреблять в пищу пшеничный и зерновой хлеб, изделия из муки грубого помола, овсяное печенье, все продукты содержащие отруби или цельные зерна, мюсли, каши (пшенная, пшеничная, овсяная), фрукты, ягоды и зеленые содержащие косточки (семена), особенно мелкие косточки, например, киви, малина и др., овощи с грубой и трудно перевариваемой клетчаткой (например помидоры, баклажаны и др.), орехи.
Рекомендуемая диета: курица, индейка, постная ветчина, рыба, белый хлеб, блюда из картофеля без кожицы, яйца, томаты без кожицы, макароны, сыр, масло, творог, йогурт, кондитерские изделия из белой муки, шоколад, мороженое, сахар или мед и др.;
Рекомендуется пить достаточное количество жидкости в день – не менее 2 - 2,5 литров (в том случае, если у Вас нет заболеваний, при которых обильное питье противопоказано, о чем необходимо проконсультироваться с Вашим врачом). Это может быть питьевая негазированная вода, нежирные бульоны, морсы, соки без мякоти, чай с сахаром или медом, компоты без ягод.
Если Вы страдаете запорами, необходимо ежедневно принимать слабительные препараты, которыми назначены лечащим врачом

а

За день до проведения колоноскопии рекомендуется:

Утром - легкий завтрак (можно употреблять рыбу, белый хлеб, блюда из картофеля без кожицы, яйца, томаты без кожицы, макароны, сыр, масло, творог, йогурт, кондитерские изделия из белой муки, шоколад, мороженое, сахар или мед и др.). После завтрака до окончания исследования нельзя принимать твердую пищу, разрешается только пить.
В обед можно принимать нежирные бульоны (без содержимого и без хлеба), чай с сахаром или медом, воду, компот. Дополнительно в течение дня до 15.00 рекомендуется пить достаточное количество жидкости (не менее 1,5 – 2 литров): питьевую воду, морсы, соки без мякоти, чай с сахаром или медом, компоты без ягод. Не рекомендуется пить непрозрачные жидкости, а также молоко, кисель, кефир.
Прием Фортранса следует начинать в 17.00, не раньше, чем через 2 часа после "легкого" обеда (бульон, чай, сок).
В 17.00 Вам необходимо подготовить раствор Фортранса. Для этого: 2 пакета препарата Фортранс® нужно последовательно развести в 2,0 литрах питьевой негазированной воды комнатной температуры. Фортранс® является солевым слабительным, поэтому для улучшения вкусовых свойств препарата можно добавить в приготовленный раствор Фортранса свежевыжатый сок ½ части грейпфрута или апельсина из расчета на 1 литр раствора или растворять препарат в прозрачном соке (например яблочном), также возможно растворять Фортранс® в холодном чае.
Приготовленный таким образом раствор Фортранса в течение двух часов (с 17.00 до 19.00) необходимо выпить. Принимать Фортранс® следует небольшими порциями, в течение 1 часа – 1 литр (каждые 15 минут по 1 стакану, небольшими глотками). В том случае, если пациенту трудно в течение 2-х часов принять большой объем слабительного (2 литра) или появляется чувство переполнения желудка и тошнота, то возможно увеличить интервал приема препарата на 30-40 минут с целью уменьшения тошноты и предотвращения появления рвоты, вызванной приемом большого количества жидкости за относительно короткий интервал времени. Через 1-3 часа после начала приема раствора Фортранса у пациента должен появиться обильный, частый, жидкий стул, который будет способствовать полному очищению кишечника.
Во время приема Фортранса не рекомендуется лежать или длительное время сидеть. Возможно выполнение легкой домашней работы, медленная ходьба. Если жидкий стул не появился через 4 часа после начала приема или появились признаки аллергической реакции, необходимо обратиться к медицинскому персоналу и воздержаться от следующего приема препарата®

б

В день проведения колоноскопии рекомендуется:

Утром необходимо повторить прием Фортранса для полного очищения кишечника от содержимого. Для этого:

1-2 пакета препарата Фортранс® (в зависимости от Вашего веса и рекомендаций Вашего врача) развести соответственно в 1-2 литрах питьевой негазированной воды комнатной температуры (для улучшения вкусовых свойств препарата можно добавить в приготовленный раствор Фортранса свежевыжатый сок ½ части грейпфрута или апельсина из расчета на 1 литр раствора или растворять препарат в прозрачном соке (например яблочном), также возможно растворить Фортранс® в холодном чае)

Полученный раствор выпить отдельными небольшими порциями с 07.00 в течение 1-2 часов (в зависимости от количества литров рекомендуемых для подготовки). У Вас вновь появится жидкий стул, который должен продлиться до полного опорожнения и очищения кишечника.

После приема Фортранса дополнительно можно пить небольшое количество жидкости – до 250 – 500 мл (питьевую воду, чай с сахаром или медом, компоты без ягод)

К 10.30 – 12.00 Вы будете готовы к исследованию.

При подготовке к исследованию препаратом Фортранс® выполнение клизм и дополнительный прием слабительных не требуется!

Несоблюдение Вами рекомендованной подготовки (прием Фортранса, рекомендаций по диете и т.д.) может привести к плохой подготовке к исследованию, недостаточно качественному осмотру слизистой оболочки кишечника, поломке эндоскопического оборудования и невозможности проведения колоноскопии.

Необходимо помнить, что Фортранс® может привести к замедлению абсорбции (поглощению) одновременно принимаемых лекарственных средств!*

в

Рис. 3. **Рекомендации по подготовке к колоноскопии пациентам, поступающим на колоноскопию в Ярославскую областную клиническую онкологическую больницу, основанные на инструкции по применению препарата, Рекомендациях Российского эндоскопического общества, а также с учетом международного опыта использования ПЭГ (3 основных этапа подготовки: за два дня до проведения исследования (а), за один день до колоноскопии (б) и в день проведения скринингового исследования (в)).**

а

б

в

Рис. 4. **Проведение тренингов по технике выполнения колоноскопии, включающих теоретические аспекты и освоение практических навыков на специальном тренажере (Kyoto Kagaku Co., Ltd, Япония) в рамках работы Тренинг-центра Российского эндоскопического общества и Ярославской государственной медицинской академии, который организован во время работы конференций «Высокие технологии в эндоскопии пищеварительной системы» в 2013—2014 гг. в Ярославле.**

Тренинг проводится под руководством ведущих экспертов: профессора В.В. Веселова (Москва, Россия) (а), профессора Х. Кашида (Осака, Япония) (б) и профессора Л. Бандеттини (Флоренция, Италия) (в).

а

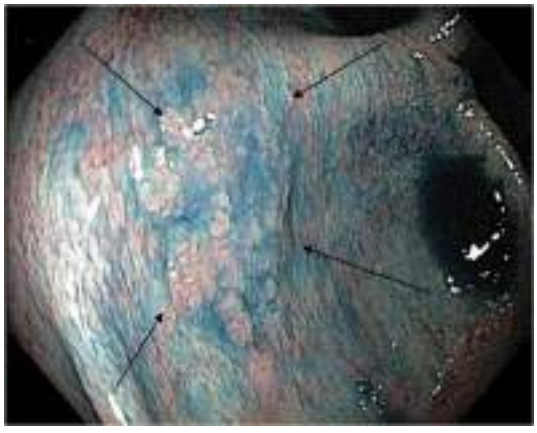

б

Рис. 5. **Эффективность хромоколоноскопии в диагностике плоских стеляющихся аденом ободочной кишки и границ опухолевого роста.**

а — при обычном осмотре патологические изменения практически не визуализируются; б — после окраски 0,2% раствором красителя индиго карминового диагностирована зубчатая аденома ободочной кишки, имеющая четкие границы (границы опухоли указаны стрелками).

Следующим важным аспектом проведения современной колоноскопии является техника выполнения исследования (проведения колоноскопа в купол слепой кишки, осмотр дистальной части подвздошной кишки и его выведение с детальным осмотром поверхности слизистой оболочки).

Современная техника выполнения колоноскопии разработана ведущими экспертами в этой области и предполагает получение знаний и освоение базовых навыков во время тренингов и мастер-классов, проводимых такими специалистами **(рис. 4)**.

Современные технологии диагностики полипов и раннего рака толстой кишки.

Современные подходы к организации и проведению эндоскопических исследований, направленные на диагностику предраковых изменений и ранних форм рака толстой кишки, предполагают проведение тотальной колоноскопии и применение специальных дополнительных диагностических методик, позволяющих выявлять патологические образования даже самых небольших размеров. Требования к современной колоноскопии, выполняемой с целью скрининга КРР, следующие:

1. Интубация слепой кишки при скрининговой колоноскопии должна быть осуществлена почти в 100% случаев для исключения возможности пропуска опухолей, расположенных в проксимальных отделах толстой кишки.

2. Время выведения колоноскопа должно составлять не менее 6 мин, что позволит провести детальный осмотр всех отделов кишки.

3. Для обнаружения патологических образований рекомендовано применять следующую технику осмотра слизистой оболочки в процессе постепенного выведения колоноскопа из купола слепой кишки:

— раздуть осматриваемый отдел толстой кишки, инсуффлируя в просвет воздух или CO_2;

— очисть поверхность осматриваемого участка слизистой оболочки с помощью ирригатора и использования симетикона;

— выполнить тщательный осмотр складок толстой кишки и зоны за складками;

— применить хромоскопию (тотальную или локальную) и специальные спектральные методики контрастирования структуры поверхности слизистой оболочки;

— удалить полипы и выполнить татуировку рака.

Наиболее эффективным является использование окраски слизистой оболочки толстой кишки во время эндоскопического исследования с помощью специальных красителей — хромоколоноскопия. Простой и доступной является контрастная методика хромоскопии с использованием индигокармина 0,1—0,2%. Этот краситель не поглощается клетками эпителия, а растекается по поверхности слизистой оболочки толстой кишки, подчеркивает все ее неровности и создает визуальный контраст между неизмененными тканями и патологическими участками **(рис. 5)**.

Узкоспектральная эндоскопия — это современная оптическая диагностическая методика, основанная на использовании специальных оптических фильтров, суживающих спектр световой волны. Обычные эндоскопические системы используют практически весь видимый световой спектр от 400 до 800 нм. Новая система использует преимущества в основном двух световых волн длиной 415 и 445 нм в диагностике сосудистых структур слизистой оболочки пищеварительного тракта, так как эти световые волны хорошо поглощаются гемоглобином. Таким образом, световые фильтры позволяют получить детальное изображение сосудистого рисунка тканей, его изменений, характерных для патологических участков воспалительного генеза, а также для предраковых заболеваний и ранних форм рака. Кроме этого, новая эндоскопическая система повышает контрастность изображения, что создает эффект виртуальной хромоскопии. Новые методики увеличительной и узкоспектральной эндоскопии позволяют детально исследовать любые минимальные изменения слизистой оболочки пищеварительного тракта. А их высокая специфичность и чувствительность в диагностике структурных изменений тканей при ранних формах рака и предраковых изменениях эпителия толстой кишки позволяют считать эти методики «оптической биопсией» **(рис. 6)** [15, 16].

Контроль качества современной скрининговой колоноскопии предполагает [17]:

— ведение документации по результатам выполненного исследования с созданием протокола в электронном виде и обязательным включением в такой протокол фотоснимков основных этапов исследования и выявленных патологических образований **(рис. 7)**;

— основными показателями контроля качества колоноскопии, выполняемой с целью скрининга полипов и КРР, являются: процент тотальных колоноскопий, который не может быть ниже 90—95%, показатели выявления полипов (Polyp Detection Rate), который по литературным данным составляет от 21 до 55%, показатель обнаруженных аденом (Adenoma Detection Rate), составляющий в большинстве исследований от 15 до 30% и диагностики КРР, находящийся в пределах 1—3%. Также важным критерием качества работы является показатель пропущенных аденом (Adenoma Miss Rate). Важнейшим показателем качества является оценка осложнений после проведенных колоноскопий, по данным литературы эти показатели следующие: перфораций встречается менее 1: 1000, кровотечений после проведенной полипэктомии <1: 100 [18—21].

Заключение

Эндоскопическое исследование кишечника — колоноскопия — является наиболее оптимальной методикой скрининга КРР [22]. Основной задачей скрининговой колоноскопии является снижение смертности от КРР. Это достигается путем обнаружения рака на ранней, чаще всего бессимптомной стадии, а также за счет выявления и лечения предраковых заболеваний толстой кишки (в первую очередь аденом). По данным зарубежных исследований эндоскопическая диагностика и последующая полипэктомия могут предотвратить 76—90% всех случаев КРР [23, 24]. При этом показатель выявления аденом толстой кишки является наиболее значимым элементом контроля качества проводимых эндоскопических исследований с целью скрининга КРР. Современные подходы к организации и проведению эндоскопических исследований, направленные на диагностику предраковых изменений и ранних форм рака толстой кишки, предполагают проведение тотальной колоноскопии и применение специальных дополнительных диагностических методик, позволяющих выявлять патологические образования даже самых небольших размеров. Современные эндоскопические системы используют оптические технологии, повышающие диагно-

а

б

в

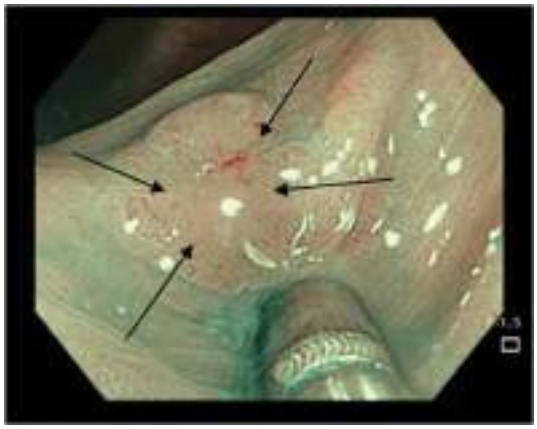

г

д

Рис. 6. **При осмотре проксимальной части гаустры ободочной кишки патологических образований не обнаружено (а); при использовании спрей-катетера в качестве манипулятора и расправления катетером гаустры удается обнаружить плоский полип (б), который после хромоскопии с использованием 0,2% раствора красителя индиго карминового (в), а также узкоспектрального режима осмотрен с цифровым увеличением получаемого изображения (г, д) и детально исследован.**

В одной из зон зубчатой аденомы обнаружены участки с нарушенным рисунком поверхности эпителия, характерные для дисплазии (указаны стрелками на рис. 6, г). Для диагностики использован колоноскоп Олимпас с функцией узкоспектрального режима осмотра, позволяющий получить изображение высокой четкости (high definition).

фортранс®

макрогол 4000

64 г

Блестящая подготовка кишечника к исследованиям и операциям

Регуд. П №014306/01 от 17.08.2007 Реклама

КРАТКАЯ ИНСТРУКЦИЯ ПО МЕДИЦИНСКОМУ ПРИМЕНЕНИЮ ЛЕКАРСТВЕННОГО ПРЕПАРАТА ФОРТРАНС® (FORTRANS®)

РЕГИСТРАЦИОННЫЙ НОМЕР: П N 014306/01 от 17.08.2007
ТОРГОВОЕ НАЗВАНИЕ: Фортранс®
МЕЖДУНАРОДНОЕ НЕПАТЕНТОВАННОЕ НАЗВАНИЕ: Макрогол
ЛЕКАРСТВЕННАЯ ФОРМА: порошок для приготовления раствора для приема внутрь
СОСТАВ (г/пакетик): Активные компоненты: Макрогол 4000 – 64,0
Вспомогательные вещества: Натрия хлорид, Калия хлорид, Натрия гидрокарбонат, Натрия сульфат безводный, Натрия сахаринат
ФАРМАКОТЕРАПЕВТИЧЕСКАЯ ГРУППА: слабительное средство
Код АТХ: A06AD15
ФАРМАКОЛОГИЧЕСКИЕ СВОЙСТВА: Высокомолекулярное соединение Макрогол 4000 представляет собой линейный полимер, который посредством водородных связей удерживает молекулы воды. За счет этого увеличивается осмотическое давление и объем кишечного содержимого.
Электролиты, содержащиеся в препарате, препятствуют нарушению водно-электролитного баланса в организме. Макрогол 4000 не абсорбируется в желудочно-кишечном тракте и не подвергается метаболизму.
ПОКАЗАНИЯ К ПРИМЕНЕНИЮ: Очищение толстой кишки при подготовке пациента к: эндоскопическому или рентгенологическому исследованию толстой кишки, оперативным вмешательствам, требующим отсутствия содержимого в толстой кишке.
ПРОТИВОПОКАЗАНИЯ: Тяжелое состояние пациента: дегидратация или тяжелая сердечная недостаточность; наличие злокачественной опухоли или другого заболевания толстой кишки, сопровождающегося обширным поражением слизистой оболочки кишечника; полная или частичная кишечная непроходимость; чувствительность к полиэтиленгликолю; возраст до 15 лет (в связи с отсутствием клинических данных).
БЕРЕМЕННОСТЬ И ПЕРИОД ГРУДНОГО ВСКАРМЛИВАНИЯ: Беременность: В настоящее время нет достаточных данных для оценки влияния Макрогола 4000 на мальформацию плода при применении у беременных женщин, может применяться у беременных только в случае необходимости.
Период грудного вскармливания: Поскольку Макрогол 4000 не абсорбируется из желудочно-кишечного тракта, можно применять в период грудного вскармливания.
СПОСОБ ПРИМЕНЕНИЯ И ДОЗЫ: Только у взрослых пациентов (старше 15 лет).
Содержимое одного пакетика растворить в 1 л воды и размешать до полного растворения.
Раствор следует принимать в дозировке, равной 1 л на 15-20 кг массы тела, что соответствует 3-4 литрам. Раствор можно принять однократно (4 литра вечером, накануне исследования или операции) или поделить на 2 приема (2 литра накануне вечером и 2 литра утром; прием препарата необходимо закончить на 3-4 часа до процедуры).
ПОБОЧНОЕ ДЕЙСТВИЕ: Тошнота и рвота в начале приема препарата, которые прекращались при продолжении приема; возможно вздутие живота; очень редкие случаи кожных аллергических реакций в виде сыпи и отека, единичные случаи анафилактического шока.
ПЕРЕДОЗИРОВКА: Нет данных.
ВЗАИМОДЕЙСТВИЕ С ДРУГИМИ ЛЕКАРСТВЕННЫМИ СРЕДСТВАМИ: Диарея, вызванная приемом Фортранса, может привести к нарушению абсорбции других одновременно принимаемых препаратов.
ОСОБЫЕ УКАЗАНИЯ: Лицам пожилого возраста рекомендуется применять препарат под наблюдением медицинского персонала.
ФОРМА ВЫПУСКА: Порошок для приготовления раствора для приема внутрь 64 г.
УСЛОВИЯ ХРАНЕНИЯ: При температуре не выше 30°С. Хранить в недоступном для детей месте.
СРОК ГОДНОСТИ: 5 лет. Не использовать по истечении срока годности, указанного на упаковке.
УСЛОВИЯ ОТПУСКА ИЗ АПТЕК: По рецепту.
ПРОИЗВОДИТЕЛЬ: Бофур Ипсен Индастри (адрес: Франция, 28100, Дре).
Полная информация о препарате содержится в инструкции по применению. Если Вы хотите сообщить о нежелательных явлениях, жалобе на качество или у Вас возник вопрос по применению препаратов компании «Ипсен Фарма», передайте информацию своему лечащему врачу, в регуляторные органы или в Московское представительство компании «Ипсен Фарма» 109147, г. Москва, ул. Таганская 19, тел: +7(8) 495 258 54 00, факс: +7(8) 495 258 54 01. Во внерабочие часы круглосуточные телефоны: 8 (916) 999 30 28 (для приёма сообщений о нежелательных явлениях); +7(8) 499 268 26 26 (служба медицинской информации для специалистов здравоохранения).
Информация по препарату предоставляется для медицинских специалистов в соответствии с п.4 ст.74 ФЗ «Об основах охраны здоровья граждан в РФ» для ознакомления пациента о наличии в обращении аналогичных лекарственных препаратов.

ООО «ИПСЕН» 109147, Москва, ул.Таганская, 19. Тел. (495) 258-54-00, факс (495) 258-54-01. www.ipsen.ru

ИМЕЮТСЯ ПРОТИВОПОКАЗАНИЯ. ПЕРЕД ПРИМЕНЕНИЕМ, ПОЖАЛУЙСТА, ОЗНАКОМЬТЕСЬ С ИНСТРУКЦИЕЙ.
ЗА ДОПОЛНИТЕЛЬНОЙ ИНФОРМАЦИЕЙ ОБРАЩАЙТЕСЬ К ВАШЕМУ ЛЕЧАЩЕМУ ВРАЧУ.

IPSEN
Innovation for patient care

Рис. 7. **Протокол колоноскопии с включенными в него фотоснимками основных этапов исследования и всех диагностированных и подвергнутых удалению либо биопсии полипов (протокол выполнен с использованием новой эндоскопической медицинской информационной системы ЭМИС).**

стическую ценность исследований кишечника. Такие системы позволяют проводить осмотр в различных световых режимах, получать всестороннюю оценку характеристик слизистой оболочки и являются удобным инструментом для эндоскопического скрининга предопухолевой патологии и рака. Эффективное применение методик эндоскопического скрининга КРР, а также использования с этой целью новых эндоскопических оптических технологий требуют специальной подготовки врачей-эндоскопистов, приобретения ими дополнительных знаний и навыков. Адекватная подготовка кишечника является не менее важным условием для обеспечения возможности применения современных технологий и детальной визуализации самых незначительных патологических изменений в кишке. Применение двухэтапной схемы подготовки с использованием раствора ПЭГ является в настоящее время стандартом подготовки кишечника к исследованию. Внедрение в клиническую практику этих методик опытными специалистами позволит улучшить диагностику предопухолевой патологии и КРР на ранних стадиях, результаты эндоскопического малоинвазивного лечения предрака и раннего рака, обеспечит решение сложных задач современной гастроэнтерологии и онкологии на новом, более высоком уровне и создаст условия для улучшения ситуации, связанной с высоким уровнем заболеваемости раком прямой и ободочной кишок и смертности от этой патологии.

ЛИТЕРАТУРА

1. *Jemal A., Siegel R.* Cancer statistics 2008. CA Cancer J Clin 2008; 58: 71—96.
2. *Давыдов М.И., Аксель Е.М.* Статистика злокачественных новообразований в России и странах СНГ в 2009 г. Вестник РОНЦ им. Н.Н. Блохина РАМН 2011; 22 (3, прил. 1): 55—56.
3. *Ивашкин В.Т.* Колоректальный рак. Рос журн гастроэнтерол, гепатол, колопроктол 1999; 1: 88—95.
4. *Белоус Т.А.* Патоморфология предраковых состояний толстой кишки. Рос журн гастроэнтерол, гепатол, колопроктол 2002; 4: 50—55.
5. *Levin B., Lieberman D.A., McFarland B. et al.* Screening and surveillance for early detection of colorectal cancer and adenomatous polyps, 2008: a joint guideline from the American Cancer Society, the US Multi-Society Task Force on Colorectal Cancer, and the American College of Radiology. Gastroenterology 2008; 134: 1570—1595.

6. Санитарно-эпидемиологические требования к организациям, осуществляющим медицинскую деятельность (СанПиН 2.1.3.2630-10), утверждены постановлением Главного государственного санитарного врача Российской Федерации №58 от 18 мая 2010 г.
7. Правила обработки эндоскопов и инструментов к ним изложены в СП 3.1.1275-03 «Профилактика инфекционных заболеваний при эндоскопических манипуляциях», зарегистрировано в Минюсте России 14.04.2003, регистрационный №4417.
8. *Segnan N., Patnick J., Von Karsa L.* European guidelines for quality assurance in colorectal cancer screening and diagnosis. First Edition European Union 2010.
9. *Wexner S.D., Beck D.E., Baron T.H.* A consensus document on bowel preparation before colonoscopy: prepared by a task force from American Society of Colon and Rectal Surgeons, American Society for Gastrointestinal Endoscopy, and Society of American Gastrointestinal and Endoscopic Surgeons. Gastrointest Endosc 2006; 63 (7): 894—909.
10. *Poddubny B., Kashin S., Mazurov S., Goncharov V., Shubin L., Agamov A.* The efficacy, tolerability and safety of peg solution (Fortrans) with simethicone vs conventional method of preparation before colonoscopy: a comparative, prospective, milticentre study. Endoscopy 2007; 39 (Suppl 1): A368.
11. Инструкция по медицинскому применению препарата Фортранс.
12. *Веселов В.В., Никифоров П.А., Федоров Е.Д.* Клинические рекомендации по подготовке пациентов к эндоскопическому исследованию толстой кишки. М 2011; 31—36, 44.
13. *Kim H.S., Park D.H., Kim J.W.* Effectiveness of walking exercise as a bowel preparation for colonoscopy: a randomized controlled trial. Am J Gastroenterol 2005; 100 (9): 1964—1969.
14. *Кашин С.В., Завьялов Д.В., Надежин А.С., Гончаров В.И., Гвоздев А.А., Ахапкин Н.* Новые методики эндоскопического скрининга предопухолевой патологии и колоректального рака и необходимые условия их эффективного применения в клинической практике. Клин эндоскоп 2009; 3: 7—13.
15. *Kogure E., Kudo S., Tamegai Y., Kashida H., Yamano H.* The usefulness of magnifying colonoscopy to diagnose histopathological findings of colorectal neoplasmas. Gut 2004; 53 (Suppl 4): A30.
16. European guidelines for quality assurance in colorectal cancer screening and diagnosis. European Commission. European Union 2010: 978—92—79—16435—4.
17. *Никифоров П.А., Блохин А.Ф., Вахлаков А.Н., Виноградова Н.Н., Грибунов Ю.П., Данько А.И., Никитина С.А.* Опыт 20-летнего применения колоноскопии в диагностике опухолей толстой кишки. Рос журн гастроэнтерол, гепатол, колороктол 1997; 5: 93.
18. *Rutter M.D., Chilton A.* Quality assurance guidelines for colonoscopy. NHS BCSP Publication 2011; 6: 24
19. *Rex D., Cutler C.S., Lemmel G.T. et al.* Colonoscopic miss rates of adenomas determined by back-to-back colonoscopies. Gastroenterology 1997; 112: 24—28.
20. *Rembacken B., Ponchon T. et al.* Quality in Screening Colonoscopy. Endoscopy 2012; 44: 957—968.
21. *Rex D.* Colonoscopy in colorectal cancer prevention. Clin Gastroenterol Hepatol 2008; 6: 506—514.
22. *Winawer S.J., Zauber A.G., O'Brien M.J. et al.* Randomized comparison of surveillance intervals after colonoscopic removal of newly diagnosed adenomatous polyps. The National Polyp Study Workgroup. N Engl J Med 1993, 328: 901—906.
23. *Lieberman D.A., Weiss D.G., Bond J.H. et al.* Use of colonoscopy to screen asymptomatic adults for colorectal cancer: Veterans Affairs Cooperative Study Group 380. N Engl J Med 2000; 343: 162—168.
24. *Enestvedt B.K., Tofani C., Laine L.A., Tierney A., Fennerty M.B.* 4-Liter split-dose polyethylene glycol is superior to other bowel preparations, based on systematic review and meta-analysis. Clin Gastroenterol Hepatol 2012 Nov;10(11):1225—31.
25. *Kilgore T.W., Abdinoor A.A., Szary N.M., et. al.* Bowel preparation with split-dose polyethylene glycol before colonoscopy: a meta-analysis of randomized controlled trials. Gastrointest Endosc 2011; 73 (6): 1240—1245.

Индивидуальный подход к выбору тактики билиарной декомпрессии у больных с опухолями гепатобилиопанкреатодуоденальной зоны

К.м.н., доц. М.С. БУРДЮКОВ[1]*, Д.В. ГУСЕВ[2], А.А. ГВОЗДЕВ[2], к.м.н., доц. С.В. КАШИН[2], д.м.н., проф. А.М. НЕЧИПАЙ[3]

[1]ФГБУ «РОНЦ им. Н.Н. Блохина», Москва; [2]ГБУЗ Ярославской области «Областная клиническая онкологическая больница», Ярославль; [3]ГБОУ ДПО РМАПО Минздрава России, Москва

The individualized approach to the choice of the strategy of biliary decompression in the patients presenting with the tumours in the hepatobiliary and pancreatoduodenal region

M.S. BURDYUKOV[1], D.V. GUSEV[2], A.A. GVOZDEV[2], S.V. KASHIN[2], A.M. NECHIPAI[3]

[1]Federal state budgetary institution «N.N. Blokhin Russian Oncological Research Centr», Russian Academy of Medical Sciences, Moscow; [2]Department of Diagnostic and Therapeutic Endoscopy, state budgetary healthcare facility «Yaroslavl Regional Oncological Clinical Hospital», Yaroslavl; [3]State budgetary educational institution of higher professional education «Russian Medical Academy of Post-Graduate Education», Russian Ministry of Health, Moscow

Механическая желтуха [1] достаточно часто осложняет течение заболевания у пациентов с опухолями гепатобилиопанкреатодуоденальной зоны (ГБПЗ). Тяжелым и, нередко, фатальным осложнением механической желтухи (МЖ) является печеночная недостаточность, переходящая (в случае неустранения билиарной обструкции и непринятия иных мер патогенетического лечения) в печеночно-почечную и затем в полиорганную. Печеночная недостаточность, независимо от причины МЖ, протекает однотипно, ее вызывает развивающийся «цитолитический» синдром, а усугубляют — опухолевая интоксикация, холангит, кровотечение. Тяжесть осложнений МЖ зависит от уровня и длительности гипербилирубинемии: уровень свыше 200 мкмоль/л считается угрожающим, а 400 мкмоль/л — критическим для развития печеночной недостаточности, неблагоприятным прогностическим фактором. Поэтому механическая желтуха должна быть, безусловно, устранена путем осуществления желчеотведения одним из известных способов: хирургическим, интервенционно-радиологическим, эндоскопическим, сочетанным. Выбор же наиболее рационального способа во многом зависит от технических и методологических особенностей способа дренирования желчного дерева, от общего состояния пациента на момент обращения и, несомненно, должен проводиться с оглядкой на возможное развитие одного или ряда осложнений из числа их достаточно широкого спектра.

Декомпрессия желчного дерева является приоритетной задачей, которая должна выполняться либо в экстренном, либо в срочном порядке. Ее задачей является стабилизация общего состояния больного для последующего избрания рациональной тактики клинического ведения пациента после его обстоятельного дообследования в условиях устраненной механической желтухи.

Клинический случай

Женщина 72 лет с клиникой механической желтухи, диагноз: опухоль головки поджелудочной железы.

Из анамнеза: год назад была госпитализирована в срочном порядке по поводу механической желтухи в больницу по месту жительства. Выполнено антеградное стентирование общего желчного протока самораскрывающимся металлическим стентом, восстановившее внутренний отток желчи. Установлен диагноз: псевдотуморозный панкреатит. Через 1 мес после установки стента у пациентки развился желчный перитонит, осложнившийся формированием поддиафрагмального абсцесса. По экстренным показаниям выполнена ревизия и дренирование брюшной полости; в ходе операции стент в общем желчном протоке не был найден. Сформирована холецистостома. Через 2 мес после холецистостомии вновь развилась клиника желчного перитонита. По экстренным показаниям выполнена лапаротомия. Ввиду выраженного спаечного процесса в гепатодуоденальной зоне точно установить причину «острого живота» не удалось. Выполнена холедохотомия в видимой среди сращений части общего желчного протока и установлен наружный дренаж с формированием наружного свища. Через 6 мес пациентка вновь госпитализирована в больницу по месту жительства с клиникой острого панкреатита. Проводилась консервативная терапия. При дообследовании в проекции головки поджелудочной железы выявлено патологическое образование, стенозирующее интрапанкреатическую часть общего желчного протока и панкреатический проток.

МРТ: головка поджелудочной железы — 3,3×3,5×3,8 см, тело — 2,1 см, хвост — 1,6 см, расширенный панкреатический проток — до 1,0 см, расширенный общий желчный проток — до 1,6 см, стеноз интрапанкреатической части общего желчного протока, стеноз панкреатического протока на уровне головки поджелудочной железы **(рис. 1)**.

При эндоскопическом исследовании в бульбодуоденальной зоне определяется стенотическое сужение просвета двенадцатиперстной кишки (ДПК). Провести эндоскоп в нисходящую ветвь ДПК не представляется возможным.

План вмешательства: 1-й этап диагностический — эндоскопическая ультрасонография (ЭУС) и тонкоигольная пункция (ЭУС-ТИП), 2-й этап лечебный — внутреннее

*e-mail: burdyukovms@gmail.ru

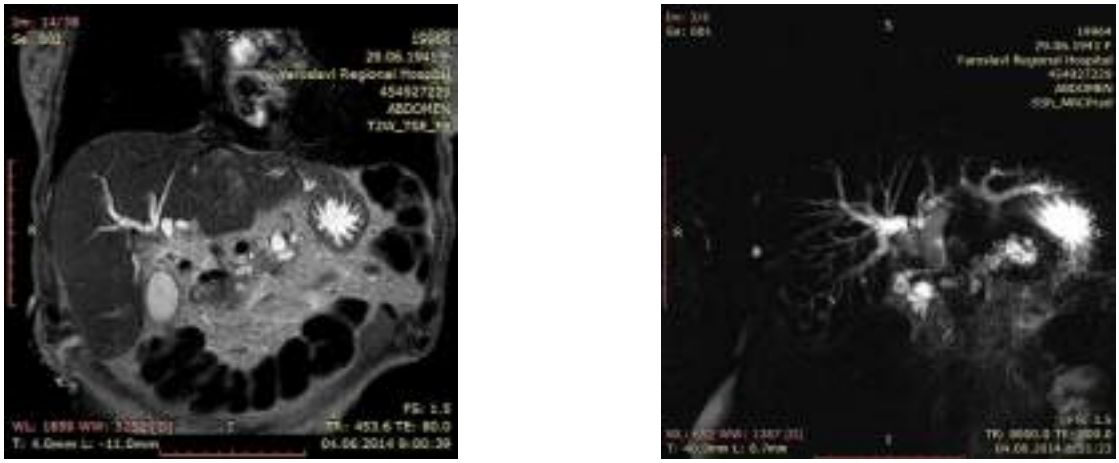

а б

Рис. 1. **Магнито-резонансная томография желчных протоков.**

а — МРТ-картина органов панкреатобилиарной зоны в Т1-режиме; б — магниторезонансная панкреатикохолангиография в Т2-режиме.

а б

Рис. 2. **Установка наружной холангиостомы.**

а — эксперты в операционной: Торстен Бейна (Дюссельдорф, Германия), М.С. Бурдюков (Москва, Россия), медсестра — Т.Ю. Колесова; б — установка чрескожной чреспеченочной наружно-внутренней холангиостомы под рентгенологическим контролем.

Рис. 3. **Выполнение тонкоигольной пункции образования головки поджелудочной железы иглой Boston Scientific диаметром 22 G, под контролем конвексного ультразвукового эндоскопа Олимпус GE-UCT 140.**

или наружновнутреннее дренирование желчевыводящих путей **(рис. 2)**.

Выполнено ЭУС: УЗ-признаки нарушения желчеоттока на уровне интрапанкреатической части холедоха; признаки компрессии общего желчного и Вирсунгова протока на уровне головки поджелудочной железы **(рис. 3)**. В проекции головки определяется округлое образование с нечеткими контурами до 30 мм в диаметре, пониженной эхогенности. Выполнена ЭУС-тонкоигольная пункция методикой вакуумной аспирации эндоскопической иглой Boston Scient 22 G.

Цитологическое исследование **(рис. 4)**: деструктивные массы, разрушенные лейкоциты, реактивные изменения протокового эпителия, умеренно выраженный воспалительный процесс, фрагменты стромы.

Учитывая данные эндоскопического обследования, невозможность выполнения эндоскопической ретроградной паткреатохолангиографии (ЭРХПГ) вследствие выраженного стеноза постбульбарного отдела ДПК, для устранения билиарной гипертензии выполнено формирование

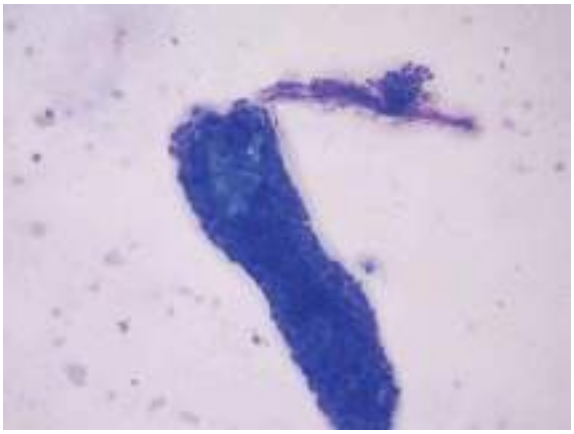

а

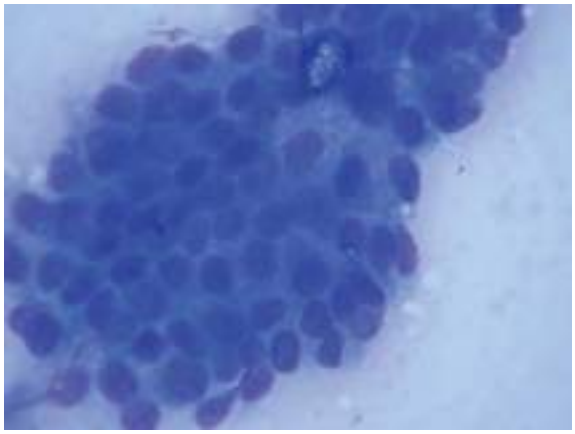

б

Рис. 4. **Цитологический препарат.**

Окраска азур-эозином по Романовскому—Гимзе. Ув. 20 (окуляр) ×10 (линза) (а) и 20×100 (б).

чрескожной чреспеченочной наружно-внутренней холангиостомы **(рис. 5)**.

С помощью иглы Chiba по правой аксиллярной линии в межреберье выполнена поисковая пункция правой доли печени, визуализирован правый передний секторальный проток, далее струна-проводник проведена во внепеченочные желчные протоки и просвет ДПК. По ней выполнено бужирование холангиостомического канала до 9 fr, низведен наружно-внутренний дренаж типа pig tail в просвет ДПК, по которому стала выделяться ахоличная желчь с примесями нитей фибрина. Холангиостома проверена на проходимость, фиксирована к коже.

На 2-е сутки после вмешательства отмечался выраженный лейкоцитоз (до $42 \cdot 10^9$/л), состояние пациентки, несмотря на весь комплекс проводимой терапии, ухудшилось, появились перитонеальные симптомы, на 4-е сутки после дренирующей операции на фоне развития полиорганной недостаточности и холангиогенного сепсиса наступила смерть пациентки.

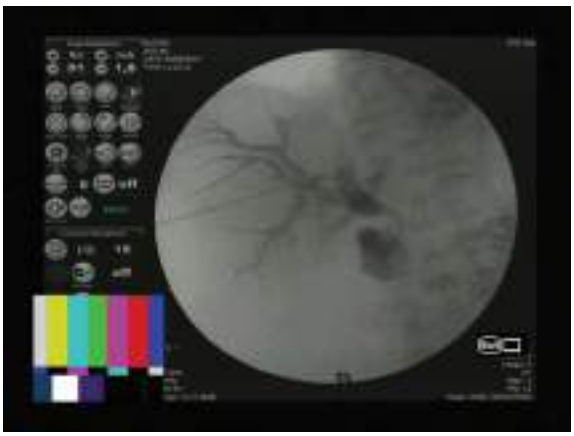

Рис. 5. **Рентгенологическая картина установленного наружно-внутреннего дренажа.**

Контрастное вещество Омнипак в разведении 1:1.

Дискуссия

В настоящее время наиболее широко используемыми методами декомпрессии желчных путей являются антеградный (путем чрескожно-чреспеченочной холангиостомии (ЧЧХС) или холецистостомии [1]) или ретроградный, транспапиллярный [2, 3], как наименее травматичные, малоинвазивные. Также в клиниках, где отсутствует возможность малоинвазивного лечения желтухи, выполняются хирургические дренирующие вмешательства, которые также практикуются при безуспешности малоинвазивных способов декомпрессии желчных путей [4—6]. Однако выполнение хирургических операций на высоте желтухи сопряжено с крайне высоким риском развития осложнений, вплоть до летальных исходов [7]. Частота достижения цели таких вмешательств — 75—100% [8]. В исследовании С.В. Давыдовой [9] оценены результаты декомпрессионных хирургических вмешательств, выполненных по поводу опухолевой МЖ: успешность технического выполнения составила 96,7%, а хороший функциональный эффект, достигнутый в результате проведенных операций, — 85%. В результате комплексного анализа характера и частоты послеоперационных осложнений, летальности, длительности пребывания больных на клинической койке, эффективности дренирующих вмешательств, несмотря на их удовлетворительные результаты и хорошее качество жизни больных, автором сделан вывод о существенном риске хирургического разрешения МЖ для пациентов. Таким образом, хирургическое разрешение МЖ выполнением шунтирующих вмешательств возможно, однако этот способ значительно травматичнее интервенционно-радиологического и эндоскопического, сопровождается большей частотой осложнений и послеоперационной летальностью, не всегда приводит к достиже-

нию хорошего дренирующего эффекта. Поэтому в клиниках, располагающих альтернативными малоинвазивными технологиями билиарной декомпрессии, этот метод может быть применен лишь в тех редких случаях, когда попытки эндоскопического либо интервенционно-радиологического восстановления проходимости желчных протоков были безуспешными.

Способ антеградного билиарного дренирования известен с 1956 г., когда I. Remolar [10] предложил методику создания наружного желчного свища путем чрескожной пункции и введения в желчные протоки полиэтиленового дренажного катетера. S. Seldinger [11] в 1957 г. сообщил о выполнении ЧЧХС по методике, предложенной им ранее для катетеризации сосудов. Первое внутреннее дренирование желчи стентированием желчных протоков из чрескожного доступа выполнил R. Pereiras [12] в 1978 г. В основу метода положено формирование холангио- или холецистостомы с последующим решением вопроса о направлении дренирования желчи: наружном или внутреннем. Учитывая травматичность метода, потенциальную возможность развития тяжелых осложнений, нефизиологичность способа желчеотведения и значительное ограничение качества жизни холангиостомированных больных, чрескожное дренирование рядом авторов рассматривалось лишь в качестве метода выбора при безуспешности попыток эндоскопического восстановления внутреннего желчеоттока [13—17]. Salman Fazal [18] также считает антеградный способ малоинвазивного устранения МЖ методом выбора при невозможности выполнения ЭРХПГ и ретроградного дренирующего вмешательства.

Основными показаниями для антеградного дренирования желчных протоков представляются: а) анатомические особенности, при которых выполнить ЭРХПГ технически невозможно (состояние после резекции желудка по Бильроту-2, после операций с формированием межкишечных анастомозов по Ру, выраженная деформация или стенотическая стриктура ДПК, выраженные патологические изменения кишечной стенки в зоне Одди, при которых невозможно визуализировать устье БДС), б) техническая невозможность ретроградной селективной канюляции желчных путей [19, 20].

По данным C. Becker [21], R. Clark [22], J. Ferrucci [23], Harbin W. [24], J. Hamlin [25], J. Lameris [26], H. Yoshimura [27], частота возникновения осложнений после ЧЧХС составляет 5,4—74%, летальность после ЧЧХС, по данным разных авторов, 0,8—33% [28—33].

ЭРХПГ и сопряженные с ней диагностические и дренирующие методики — наиболее сложный раздел эндоскопии. Техническая возможность их выполнения при опухолевых поражениях органов ГБПЗ зависит от ряда факторов. Главными причинами, лимитирующими такую возможность, являются: а) изменения анатомии верхних отделов пищеварительного тракта в результате перенесенных операций (гастрэктомия с формированием Y-образного или конце-петлевого пищеводно-кишечного анастомоза, дистальная резекция желудка по Бильроту-2, гастропанкреатодуоденальная резекция, спаечная деформация начальных отделов тонкой кишки у больных, перенесших указанные операции и др.); б) стенотические сужения пищевода, желудка, ДПК, препятствующие достижению «зоны интереса»; в) деформация зоны Одди, препятствующая визуализации БДС; г) «поглощение» БДС опухолью, не позволяющее идентифицировать его устье и др. В таких условиях выполнение ЭРХПГ либо затруднено, либо же вообще технически невозможно [18]. Успешность выполнения ЭРХПГ зависит и от личного опыта врача-эндоскописта, от количества выполняемых им в течение года ЭРХПГ [34—38]. Техническая возможность выполнения эндоскопического декомпрессионного вмешательства (даже в случаях успешного канюлирования желчных протоков) зависит от уровня их блока: так, по данным М.В. Хрусталевой [39], выполнение дренирующих вмешательств при дистальном, среднем и проксимальном блоках внепеченочных протоков оказалось возможным в 83,3, 100 и 65,8% случаев соответственно.

Выводы: данный случай является одним из наиболее сложных для принятия оптимального решения о тактике клинического ведения больного. Индивидуальные особенности анатомии пациентки не позволили выполнить эндоскопическое дренирование — как наименее травматичное вмешательство. С учетом клинической необходимости было принято решение об альтернативном — антеградном способе билиарной декомпрессии. Изначально этот шаг был сопряжен с крайне высоким риском развития осложнений, так как предыдущие аналогичные вмешательства, так или иначе, сопровождались осложнениями в послеоперационном периоде. В этой связи, а также с учетом отсутствия каких-либо альтернатив, было выполнено антеградное дренирование протоковой системы печени. Несмотря на успешность технического выполнения вмешательства, послеоперационный период осложнился развитием перитонита и холангита, что в конечном итоге привело к летальному исходу.

Поэтому, несмотря на огромный накопленный опыт дренирующих вмешательств при механической желтухе, широкое применение различных малоинвазивных методик устранения билиарной гипертензии и предупреждения развития грозных осложнений механической желтухи, инструментально-технический прогресс, проблема воспомоществования больным с тяжелыми осложнениями опухолевых поражений органов ГБПЗ продолжает остается крайне актуальной и требует скрупулезного, индивидуализированного подхода к каждому конкретному пациенту.

ЛИТЕРАТУРА

1. *Clarke D.L., Pillay Y., Anderson F., Thomson S.R.* The current standard of care in the periprocedural management of the patient with obstructive jaundice. Ann R Coll Surg Engl 2006; 88 (7): 610—616.
2. *Classen M., Demling L.* Endoscopische Sphinkterotomie der Papilla Vateri und Steinex-traktion aus dem Ductus choledochus. Dtsch Med Wschr 1974; 99: 496—497.
3. *Cotton P.B., Schmitt C.* Quality of life in palliative management of malignant obstructive jaundice. Scand J Gastroenterol 1993; 28: 44—46.
4. *Andersen J.R., Sorensen S.M., Kruse A. et al.* Randomized trial of endoscopic endoprosthesis versus operative bypass in malignant obstructive jaundice. Gut 1989; 30: 1132—1135.

5. *Cameron J.L., Broe P., Zuidema G.D.* Proximal bile duct tumors: surgical management with silastic transhepatic biliary stents. Ann Surg 1982; 196: 412—419.

6. *Dowsett J.F., Russell R.C.G., Hatfield A.R.W. et al.* Malignant obstructive jaundice: a prospective randomized trial of surgery vs. endoscopic stenting. Gastroenterology 1989; 96: 128.

7. *Патютко Ю.И., Котельников А.Г., Долгушин Б.И. и др.* Желчеотведение при механической желтухе опухолевого происхождения: Материалы IV Рос. онкологической конф., 21—23 ноября. М 2000.

8. *Watanapa P., Williamson R.C.N.* Surgical palliation for pancreatic cancer: developments during the past two decades. Br J Surg 1992; 79 (1): 8—20.

9. *Давыдова С.В.* Сравнительная оценка дренирующих операций при опухолях билиопанкреатодуоденальной области, осложненных механической желтухой: Автореф. дис. ... канд. мед. наук. М 2003. 20 с.

10. *Remolar I., Katz S., Rybak B., Pellerini O.* Percutaneous transhepatic cholangiography. Gastroenterology 1956; 31: 39—46.

11. *Seldinger S.I.* A simple method of catheterization of the spleen and liver. Acta Radiol 1957; 1: 48—53.

12. *Pereiras R.V. Jr., Rheingold O.J., Huston D.* Relief of the malignant obstructive jaundice by percutaneous insertion of a permanent prosthesis in the biliary tree. Ann Intern Med 1978; 89 (5): 589—593.

13. *Галлингер Ю.И., Саркисян Р.С.* Эндоскопическая хирургия. Современные достижения реконструктивной хирургии: сб. науч. трудов НЦХ. М 1988; 66—70.

14. *Ballinger A.B., McHugh M., Catnach S.M. et al.* Symptom relief and quality of life after stenting for malignant bile duct obstruction. Gut 1994; 35: 467—470.

15. *Cotton P.B., Schmitt C.* Quality of life in palliative management of malignant obstructive jaundice. Scand J Gastroenterol 1993; 28: 44—46.

16. *Luman W., Cull A., Palmer K.R.* Quality of life in patients stented for malignant biliary obstructions. Eur J Gastroenterol Hepatol 1997; 9: 481—484.

17. *Sherman S., Lehman G., Earle D. et al.* Endoscopic palliation of malignant bile duct obstruction: improvement in quality of life. Gastrointest Endosc 1997; 45: 417.

18. *Salman Fazal, Muhammad Wasif Saif.* Supportive and Palliative Care of Pancreatic Cancer. JOP (Online) 2007; 8 (2): 240—253.

19. *Hawes R.H.* Chronic pancreatic disease--role of endoscopy Comparison of diagnostic modalities: EUS, ERCP, and fluid analysis. Gastrointest Endosc 1999; 49 (3).

20. *Waxman I.* Diagnostic imaging for pancreatico-biliary malignancies. Pancreatic cancer symposium. Chicago 2007.

21. *Becker C.D., Schnei-der P.A., Mentha G., Terrier F.* Long-term results of percutaneous metallic biliary endoprostheses: hilar versus non-hilar malignant obstruction (abstr). Radiology 1996; 201: 422.

22. *Clark R.A., Mitehell S.E., Colley D.P., Alexander E.* Percutaneous catheter biliary decompression. Am J Roentgenol 1981; 137: 503—509.

23. *Ferrucci J.T. Jr., Mueller P.R., Harbin W.P.* Percutaneous transhepatic biliary drainage: technique, results, and applications. Radiology 1980; 135 (1): 1—13.

24. *Harbin W.P., Ferrucci J.T. Jr.* Nonoperative management of malignant biliary obstruction: a radiologic alternative. Am J Roentgenol 1980; 135 (1): 103—107.

25. *Hamlin J.A., Friedman M., Stein M.G., Bray J.F.* Percutaneous biliary drainage: complications of 118 consecutive catheterizations. Radiology 1986; 158 (1): 199—202.

26. *Lameris J.S., Stoker J., Nijs H.G.T. et al.* Malignant biliary obstruction: percutaneous use of self-expandable stents. Radiology 1991; 179: 703—707.

27. *Yoshimura H., Sakaguichi H., Yoshioka T. et al.* After-loading intracavitary irradiation and expanding stent for malignant biliary obstruction. Radiat Med 1989; 7: 36—41.

28. *Ивашин В.Г., Якунин А.Ю., Лукичев О.Д.* Чрескожные диагностические и желчеотводящие вмешательства у больных механической желтухой. Тула 2000. 312 с.

29. *Speer A.G., Cotton P.B., Russel R.C.G. et al.* Stenting in obstructive jaundice: ERCP vs PTC-no final answer. Lancet 1987; 2: 57—62.

30. *McGrath P.C., McNeill P.M., Neifeld J.P. et al.* Management of biliary obstruction in patients with unresectable carcinoma of the pancreas. Ann Surg 1989; 209 (3): 284.

31. *Born P., Rösch T., Bruhl K. et al.* Long-term outcome in patients with advanced hilar bile duct tumors undergoing palliative endoscopic or percutaneous drainage. Z Gastroenterol 2000; 38 (6): 483—489.

32. *Pinol V., Castells A., Bordas J.M. et al.* Percutaneous self-expanding metal stents versus endoscopic polyethylene endoprostheses for treating malignant biliary obstruction: randomized clinical trial. Radiology 2002; 225 (1): 27—34.

33. *Watanapa P., Williamson R.C.N.* Surgical palliation for pancreatic cancer: developments during the past two decades. Br J Surg 1992; 79 (1): 8—20.

34. *Loperfido S., Angelini G., Benedetti G. et al.* Major early complications from diagnostic and therapeutic ERCP: a prospective multicenter study. Gastrointest Endosc 1998; 48: 1—10.

35. *Cotton P.B., Lehman G., Vennes J. et al.* Endoscopic sphincterotomy complications and their management: an attempt at consensus. Gastrointest Endosc 1991; 37: 383—393.

36. *Masci E., Toti G., Mariani A. et al.* Complications of diagnostic and therapeutic ERCP: a prospective multicenter study. Am J Gastroenterol 2001; 96: 417—423.

37. *Howard T.J., Tan T., Lehman G.A. et al.* Classification and management of perforations complicating endoscopic sphincterotomy. Surgery 1999; 126: 658—663.

38. *Enns R., Eloubeidi M.A., Mergener K. et al.* ERCP-related perforations: risk factors and management. Endoscopy 2002; 34: 293—298.

39. *Хрусталева М.В.* Оперативная эндоскопия заболеваний внепеченочных желчных путей: Автореф. дис. ... д-ра мед. наук. М 2004.

Ранний рак желудка: современные методики скрининга, эндоскопической диагностики и малоинвазивного лечения

Р.О. КУВАЕВ[1]*, к.м.н., доц. С.В. КАШИН[1], д.м.н., проф. Е.Л. НИКОНОВ[2], проф. Т. ITOH[3], T. GOTODA[4], K. GONO[5]

[1]Отделение диагностической и терапевтической эндоскопии ГБУЗ Ярославской области «Клиническая онкологическая больница», Ярославль; [2]ФГБУ «Поликлиника №1» Управления делами Президента Российской Федерации, Москва; [3]кафедра эндоскопии Медицинского университета г. Канадзава, Япония; [4]отделение гастроэнтерологии и гепатологии Медицинского университета Токио, Япония; [5]Международное общество оптики и фотоники

Early stomach cancer: the modern methods for screening, endoscopic diagnostics, and minimally invasive treatment

R.O. KUVAEV[1], S.V. KASHIN[1], E.L. NIKONOV[2], T. ITOH[3], T. GOTODA[4], K. GONO[5]

[1]Department of Diagnostic and Therapeutic Endoscopy, state budgetary healthcare facility «Oncological Clinical Hospital», Yaroslavl region; [2]Federal state budgetary facility «Polyclinic No1», General Management Department of Presidential Administration; [3]Department of Endoscopy, Medical University, Kanadzava, Japan; [4]Department of Gastroenterology and Hepatology, Tokyo Medical University, Tokyo, Japan; [5]The International Society of Optics and Photonics

В настоящее время рак желудка занимает одну из лидирующих позиций в структуре заболеваемости и смертности во всем мире. Основной путь к снижению распространенности рака желудка — это диагностика и своевременная терапия предопухолевой патологии, прежде всего хронического атрофического гастрита, ассоциированного с *Helicobacter pylori*. К тому же выявление рака желудка на ранних стадиях и его адекватное лечение улучшают прогноз. Скрининг бессимптомного населения и обследование групп риска являются эффективными подходами к диагностике раннего рака желудка. Из всех методов диагностики высококвалифицированное эндоскопическое исследование является наиболее эффективным в его выявлении. Важным этапом ведения больных с ранним раком желудка является эндоскопическая резекция опухоли. В последние годы стала широко внедряться в практику клиник многих стран мира новая методика — эндоскопическая резекция методом диссекции в подслизистом слое.

Ключевые слова: рак желудка, скрининг, эндоскопическая резекция, эндоскопическая диссекция, узкоспектральная эндоскопия, увеличительная эндоскопия, Helicobacter pylori.

At present, stomach cancer holds a leading position in the structure of morbidity and mortality all over the world. The principal approach to reducing the prevalence of this condition is its early diagnostics and the adequate treatment of pre-cancer pathology, in the first place chronic atrophic gastritis associated with H. pylori infection. Moreover, diagnostics of stomach cancer at the early stages of development and its timely treatment improves prognosis of this disease. Screening among the seemingly symptom-free populations with special reference to the major risk groups provides the effective approach to diagnostics of early stomach cancer. The endoscopic study is currently considered to be the most reliable and efficacious diagnostic method while endoscopic resection of the neoplasm is an important treatment modality for the patients presenting with early stomach cancer. The new method, namely the endoscopic removal of early stomach cancer by means of dissection in the submucous layer has recently become very popular and extensively employed in the clinical centres of many countries.

Key words: stomach cancer, screening, endoscopic resection, endoscopic dissection, narrow-band endoscopy, image-enhanced endoscopy, Helicobacter pylori.

Несмотря на стабильное снижение заболеваемости и летальности, рак желудка по-прежнему остается актуальной проблемой во всем мире. В мире ежегодно диагностируется около одного миллиона новых случаев рака желудка (952 000 по данным за 2012 г.) [1]. Он занимает 5-е место среди самых распространенных онкологических заболеваний и третье место среди причин смерти от злокачественных новообразований в мире. Прогноз зависит от стадии заболевания: 5-летняя выживаемость больных раком желудка составляет 25—30%, однако этот показатель больных ранним раком желудка после оперативного лечения достигает 95%. К сожалению, более 40% всех случаев рака желудка по-прежнему диагностируется на IV стадии. Ранний рак желудка составляет лишь 5—10% от общего числа больных раком желудка в Европе, США и России, в то время как в Японии этот показатель достигает 50%. В последнее время частота этого заболевания в развитых странах постепенно снижается. Согласно данным Международного агентства исследований рака (проект GLOBOCAN 2012), самые высокие заболеваемость и смертность по-прежнему регистрируются в странах Восточной Азии. В противоположность этому, в США и Западной Европе эти показатели заметно ниже. Россия в структуре мировой заболеваемости и смертности занимает промежуточное положение. В 2012 г. в России зарегистрировано 37 369 новых больных раком желудка, преимущественно мужчин, что определило третье ранговое место в структуре заболеваемости (8,8% у мужчин и 5,7% у женщин) [2].

*e-mail: kuvaev_roman@mail.ru

Таблица 1. **Показатели чувствительности и специфичности скрининга рака желудка методом фотофлюорографии с двойным контрастированием [4—8]**

Автор исследования	Чувствительность, %	Специфичность, %
R. Murakami и соавт., 1990	88,5	92,0
N. Sugahara и соавт., 1991	70,4	90,1
A. Fukao и соавт., 1995	69,3	88,8
T. Ishida и соавт., 1994	84,1	81,3
S. Abe и соавт., 2000	56,8	90,7

Диагностика и своевременная терапия предопухолевой патологии — это основной путь к снижению заболеваемости и смертности, а выявление рака желудка на ранних стадиях и его адекватное лечение улучшают прогноз. Поскольку канцерогенез является длительным процессом, это дает возможность выявить ранние формы рака с помощью скрининга. Согласно определению ВОЗ, скрининг — это идентификация заболевания или дефекта с помощью тест-исследований, которые могут проводиться быстро и в массовом порядке. Одна из самых известных программ скрининга рака желудка проводится в Японии. Она является общенациональной программой с 80-х годов прошлого столетия и состоит из трех этапов: крупнокадровая флюорография, эндоскопическое исследование, морфологическое исследование. Результаты этой программы впечатляют: 16 выявленных случаев рака желудка на 1000 бессимптомного населения, а 65% из них — ранний рак [3]. Наиболее изученным методом скрининга рака желудка является фотофлюорография с двойным контрастированием. Методика исследования заключается в следующем: начальное («непрямое исследование») состоит из 8 мелкокадровых рентгенограмм желудка методом двойного контрастирования; при выявлении каких либо изменений выполняется более детальное обследование («прямое исследование»), состоящее из 11 последовательных рентгенограмм. По данным многочисленных исследований, чувствительность и специфичность метода фотофлюорографии с двойным контрастированием составила 89 и 92% соответственно **(табл. 1)** [4—8]. Применение этого метода позволяет снизить смертность на 40—60%, в связи с чем он может быть рекомендован для популяционного скрининга.

Однако выявляемость рака желудка при эндоскопическом исследовании в 2,7—4,6 раза выше по сравнению с флюорографией, а применение новых методик позволяет еще больше увеличить чувствительность метода. В настоящее время, эндоскопический метод все чаще используется в программах скрининга. По данным A. Tashiro и соавт. [9], при эндоскопическом исследовании ранний рак желудка был выявлен в 0,87% случаев, что превышало в 2,7 раза количество выявленных ранних форм при флюорографии. К тому же затраты на выявление одного больного были в разы ниже при эндоскопическом скрининге по сравнению с рентгенологическим. Однако, с одной стороны, эндоскопический метод требует высокой квалификации врача, с другой стороны, в настоящее время нет достоверных данных о влиянии этого метода на смертность. Таким образом, гастроскопия может быть рекомендована для программ индивидуального скрининга.

Перспективным неинвазивным методом скрининга является исследование уровня сывороточных пепсиногенов, который отдельно или в сочетании с определением антител к *Helicobacter pylori* может быть применим для выявления групп риска [10]. В исследованиях показано, что снижение уровня сывороточных пепсиногенов и уменьшение отношения пепсиноген I/пепсиноген II являются надежными признаками атрофических изменений слизистой оболочки желудка [11]. По данным ряда публикаций, чувствительность и специфичность лабораторного метода в диагностике атрофического гастрита составляют 15—75 и 92,2—97,8% соответственно [12—14].

Эндоскопическое исследование с биопсией является «золотым стандартом» диагностики структурных изменений слизистой оболочки желудка. В клинической практике используются различные эндоскопические методики для поиска раннего рака желудка и уточняющей диагностики неопластических изменений, позволяющие определить их характер и границы, а также оценки глубины поражения. Хромоскопия, окраска слизистой оболочки с помощью красителей — базовая методика диагностики предраковых изменений и раннего рака желудка. В настоящее время наиболее широко применяется 0,2% раствор индигокармина, который позволяет контрастировать рельеф и незначительные изменения слизистой оболочки и является эффективным и недорогим способом оценки границ патологических участков [15]. Узкоспектральная эндоскопия (Narrow band imaging — NBI) — это оптическая диагностическая методика, основанная на использовании специальных оптических фильтров, суживающих спектр световой волны. Обычные эндоскопические системы используют практически весь видимый световой спектр от 400 до 800 нм **(рис. 1)** [16]. Узкоспектральная система использует преимущества двух световых волн длиной 415 и 445 нм в диагностике сосудистых структур слизистой оболочки пищеварительного тракта, так как эти световые волны хорошо поглощаются гемоглобином [17]. Это позволяет получить детальное изображение сосудистого рисунка ткани, его изменений, характерных для патологических участков воспалительного генеза, а также для предраковых заболеваний и ранних форм рака. К тому же эта эндоскопическая система повышает контрастность изображения, что создает эффект «виртуальной хромоскопии», который может быть применим для точной оценки границ патологического образования [18].

Увеличительная эндоскопия позволяет осмотреть патологический участок с оптическим увеличением более чем в 100 крат и детально оценить его структуру и точные границы. Совместное применение увеличительной и узкоспектральной эндоскопии дает возможность более подробно оценить ямочный и сосудистый рисунок исследуемого участка. Высокая специфичность и чувствительность этих методов [19, 20] в диагностике структурных изменений тканей при ранних формах рака и предраковых изменениях эпителия желудка позволяют считать эти методики «оптической биопсией» [21] **(табл. 2)**.

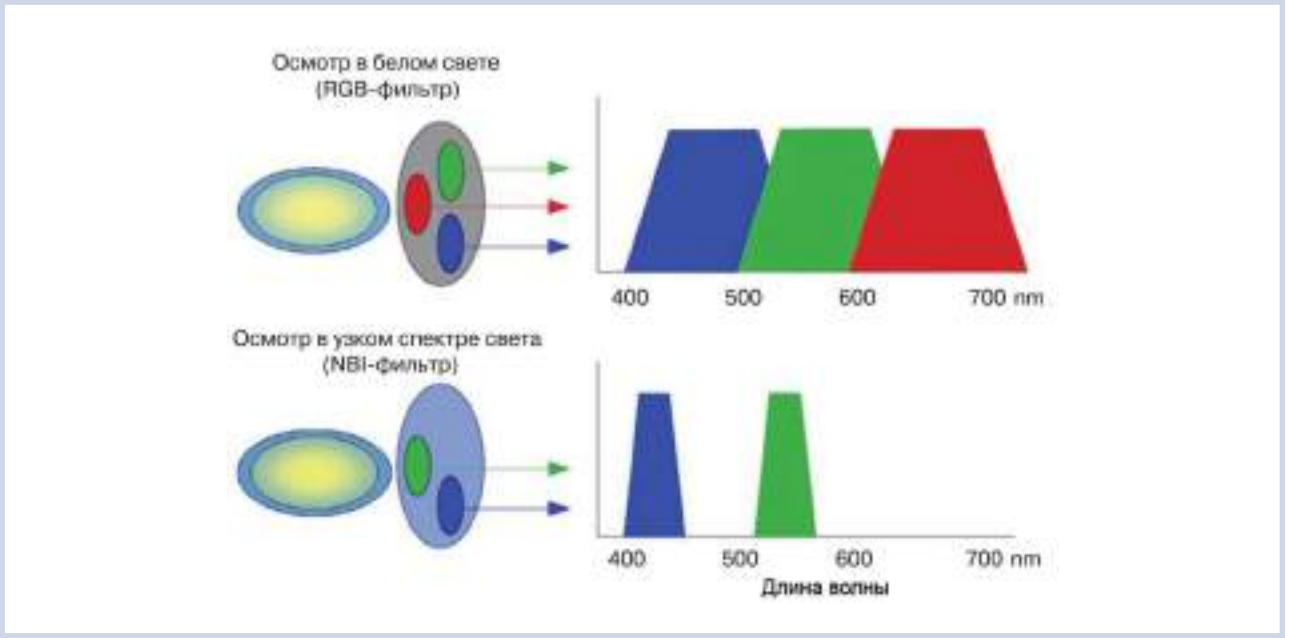

Рис. 1. **Узкоспектральная эндоскопическая система.**

При эндоскопическом осмотре с увеличением слизистой оболочки желудка оцениваются два основных компонента [22]: микрососудистый рисунок и микроструктура поверхности эпителия, по характеру изменений которых можно прогнозировать гистологическое строение патологического участка. По данным K. Akisato [23], при развитии рака отмечается существенная перестройка микрососудистого русла в виде изменения концентрации сосудов, типа ветвления, размера сосудов, появления сосудов, специфичных для рака желудка. Как показывают исследования, при анализе морфометрических показателей микрососудов рака желудка с помощью увеличительной эндоскопии, они имеют больше соединительных точек по сравнению с окружающей слизистой оболочкой, больше конечных точек и точек ветвления [24]. Поэтому одним из самых характерных признаков неопластического процесса является изменение микрососудистого рисунка. В соответствии с исследованием японских специалистов [25], выделяются четыре категории патологических изменений микрососудов, достоверно связанных с раком желудка:

1. Дилатация (Dilation): наличие микрососудов, имеющих калибр в 2 раза больший по сравнению с сосудами окружающей области.

2. Резкие изменения калибра (Abrupt caliber alteration): наличие микрососудов, калибр которых либо вдвое меньше, либо вдвое больше по сравнению с оригинальным размером. Разрушение микрососудистой сети также включается в это понятие.

3. Извилистость (Tortuousness): наличие микрососудов, которые вариабельно извиты или закручены.

4. Различие по форме (Heterogeneity in shape): наличие микрососудов, форма которых индивидуальна и вариабельна.

Согласно проспективному исследованию M. Kato и соавт. [26], чувствительность и специфичность таких признаков, как дилатация и гетерогенность формы микрососудов (в сочетании с исчезновением структуры поверхности) в диагностике рака составляет 92,9 и 94,7% соответственно и достоверно выше аналогичных показателей при использовании стандартной эндоскопии в белом свете (42,9 и 61,0% соответственно).

На основе анализа микрососудистого рисунка с помощью увеличительной эндоскопии возможно прогнозирование гистологического строения опухоли, что необходимо для дальнейшего выбора метода резекции опухоли (эндоскопическая резекция или хирургическая операция). T. Nakayoshi и соавт. [27] выделили два основных типа сосудистого рисунка при раннем раке желудка:

1. Сетчатый рисунок (Fine network pattern): большое количество микрососудов, соединенных между собой в виде тонкой сети. Этот тип сосудистого рисунка определялся в 68,7% случаев дифференцированной аденокарциномы (кишечный тип).

2. Штопорообразный рисунок (Corkscrew pattern): обособленные, извитые микрососуды, имеющие форму «штопора». Этот тип сосудистого рисунка выявлялся в 85,3% случаев недифференцированного рака.

Таблица 2. **Показатели чувствительности и специфичности узкоспектральной эндоскопии (в %) в сравнении со стандартным осмотром в белом свете в выявлении раннего рака желудка [19, 20]**

Автор исследования	Узкоспектральный режим		Осмотр в белом свете	
	чувствительность	специфичность	чувствительность	специфичность
M. Kato, 2010	92,9	94,7	42,9	61,0
Y. Ezoe, 2011	60	94,3	60	40

При развитии неопластической трансформации происходят изменения в микроструктуре ямок и борозд. В исследовании Y. Otsuka и соавт. [28] в случае дифференцированной аденокарциномы плотность желудочных желез была достоверно выше по сравнению с нормальной слизистой оболочкой. Как показали исследования K. Yagi и соавт. [29], области неоплазии имеют тенденцию к увеличению плотности желез и, как следствие, уменьшению промежуточной части между устьями желез, что делает так называемую «белую зону», представляющую краевой ямочный эпителий, нечеткой или невидимой. По этой же причине M. Kaise и соавт. [30] изменения структуры поверхности при раке желудка характеризовали гетерогенностью, нерегулярностью эпителиальных структур или ее отсутствием (полным или частичным). Чувствительность, специфичность и точность этих признаков как диагностического критерия раннего рака составила 100, 89,7 и 90,4% соответственно [31].

Увеличительная и узкоспектральная эндоскопия требует от специалиста знаний не только в области гастроэнтерологии, онкологии и морфологии, но и в новых узкоспециализированных дисциплинах, таких как микроанатомия слизистой оболочки органов пищеварительной системы. В эпоху компьютеризации автоматизированные системы, позволяющие анализировать рисунок поверхности эпителия и микрососудистый рисунок, могут помочь специалистам в интерпретации полученных данных, прогнозировании гистологических изменений, и, как следствие, принятии клинического решения при выполнении диагностический эндоскопии [32]. Компьютерные системы, позволяющие прогнозировать патологические состояния и тем самым повышать точность диагностики, получили название автоматизированных систем поддержки принятия решения (computer-aided decision support systems — CADSSs) [33]. Применение автоматизированных систем принятия решения в современной эндоскопии создало новое направление эндоскопической диагностики — автоматизированную эндоскопию (computer-aided endoscopy). В рамках совместного проекта международной научно-исследовательской лаборатории «Дискретная и вычислительная геометрия им. Б.Н. Делоне» Ярославского государственного университета им. П.Г. Демидова и эндоскопического отделения Ярославской областной клинической онкологической больницы разработана комплексная среда поддержки принятия решений при использовании узкоспектральной и увеличительной эндоскопии в желудке. Созданная система позволяет распознать и классифицировать обрабатываемое изображение, при этом, согласно тестированию, среднее значение доли правильно классифицированных точек составило 79%.

Другой новой оптической методикой эндоскопической диагностики является аутофлюоресцентная эндоскопия (Autofluorescence imaging — AFI), основанная на феномене естественной флюоресценции (аутофлюоресценции) эндогенных веществ-флюорофоров слизистой оболочки пищеварительной системы. Организм человека содержит большое число молекул, обладающих феноменом аутофлюоресценции. В аспекте применения этого феномена в эндоскопической диагностике опухолей пищеварительного тракта наиболее важными представляются такие соединения как: коллаген, эластин, восстановленная форма никотинамид-динуклеотидфосфата, флавинадениндинуклеотид-рибофлавин-аденозиндифосфат, порфирины. При применении этого метода в нормальной слизистой оболочке возбуждающий свет с короткой длиной волны достигает подслизистого слоя и вызывает естественное флюоресцентное свечение эндогенных флюорофоров (прежде всего коллагена, обладающего зеленым свечением), которое без значительного поглощения слизистой оболочкой воспринимается матрицей эндоскопа. Участки с утолщенной слизистой оболочкой, прежде всего опухолевая ткань, в значительной степени поглощают естественную флюоресценцию, вследствие чего возникает пурпурная или фиолетовая окраска патологических участков. Углубленные участки с истонченной слизистой оболочкой наоборот усиливают аутофлюоресценцию из-за уменьшения толщины барьерного слоя, вследствие чего появляется зеленый цвет таких образований **(рис. 2)** [34]. Однако аутофлюоресцентная эндоскопия имеет очень низкую специфичность вследствие большого количества ложноположительных результатов осмотра. Несмотря на это, с помощью этой методики выявлено на 23% больше плоскоприподнятых ранних раков по сравнению с осмотром в белом свете, тем самым определяя место аутофлюоресцентной эндоскопии как технологии «красного флага» для проведения скрининга поверхности слизистой оболочки желудка с целью обнаружения патологических участков, подозрительных в отношении неоплазии [35].

Тримодальная эндоскопия позволяет сочетать осмотр в белом свете для рутинного осмотра, аутофлюоресцентный режим для поиска патологических очагов и узкоспектральный режим для детального изучения найденных изменений. Осмотр в различных режимах позволяет получить всестороннюю оценку различных характеристик слизистой оболочки и служит удобным инструментом для эндоскопического скрининга рака желудка **(рис. 3)**.

При выявлении диспластических и неопластических изменений слизистой оболочки важным лечебно-диагностическим этапом ведения таких пациентов является эндоскопическая резекция патологического очага. В последние годы отмечается прогресс в развитии различных эндоскопических методик резекции слизистой оболочки желудочно-кишечного тракта [36]. Методика петлевой биопсии (strip biopsy) известна еще с 80-х годов прошлого столетия и выполняется с использованием двухканального эндоскопа. Как и при многих других методиках, предварительно в подслизистый слой вводится физиологический раствор с добавлением небольшого количества адреналина в разведении 1:1 000 000. Далее с помощью захвата, предварительно продетого через эндохирургическую петлю, приподнимается патологический участок, после чего петля затягивается под основание образования и производится резекция. Аспирационные методики стали развиваться в 90-х годах и приобрели очень большую популярность как в Японии, так и в странах Запада. К ним, в частности, относится методика резекции с использованием пластикового колпачка, фиксированного на дистальном конце эндоскопа, и петли, расположенной внутри колпачка. При использовании этой методики патологический участок аспирируется внутрь колпачка и захватывается у основания петлей с дальнейшей резекцией. Также выделяют методики лигирования с применением лигаторов, которые используются для лечения варикозно-расширенных вен, и специальных аспирационных мукосекторов. Особенностью этих методик является выполнение резекции патологического участка не по внутреннему диаметру аспирационного колпачка, а снаружи его.



Рис. 2. **Принцип получения изображения при осмотре в режиме аутофлюоресценции.**

а — приподнятый патологический участок: поглощение аутофлюоресценции, появление фиолетового свечения; б — углубленный патологический участок: усиление аутофлюоресценции, появление зеленого свечения.

С начала 2000-х годов стала широко внедряться в практику новая методика — резекция с диссекцией в подслизистом слое. Преимущество этой методики состоит, прежде всего, в том, что выполняется резекция единым блоком, даже в случае больших размеров, сложного месторасположения патологического участка. Это значительно повышает радикальность резекции. К тому же контролируется размер и форма резекции, возможна резекция патологических участков с изъязвлением. Однако по сравнению с обычными методами резекции операция технически сложнее, по времени идет дольше, также имеется высокий риск осложнений, таких как перфорация и кровотечение [37]. Эндоскопическому удалению подлежат патологические участки, при которых риск лимфатического метастазирования незначителен. Согласно Японским рекомендациям, показаниями для резекции слизистой оболочки являются дифференцированный тип аденокарциномы, выступающий тип менее 30 мм в диаметре, углубленный тип менее 20 мм, без изъязвлений, признаков инвазии. При таких условиях риск метастазирования в лимфатические узлы минимальный. Однако при дальнейшем изучении более 5000 случаев рака желудка после гастрэктомии с расширенной лимфодиссекцией японскими учеными во главе с T. Gotoda выявлено отсутствие метастазирования при более прогрессивных формах рака. В связи с этим появились так называемые расширенные показания к резекции методикой диссекцией по подслизистому слою: внутрислизистый рак без изъязвлений вне зависимости от размера, внутрислизистый рак с изъязвлением <30 мм, рак с минимальной подслизистой инвазией (<500 мкм: sm1) <30 мм [38].

Эндоскопическая резекция методикой диссекции в подслизистом слое имеет следующие этапы:

1. Маркировка границ патологического образования, которая проводится непосредственно электрохирургическим ножом. При этом метки ставятся с помощью коагуляции на 0,5 см кнаружи от видимого края патологического участка.

2. Инъекция раствора гиалуроновой кислоты в подслизистый слой. Этот препарат в отличие от физиологического раствора долго поддерживает форму возникающей при инъекции «подушки», что очень важно при таких длительных операциях.

3. Циркулярный разрез. С помощью электрохирургического ножа выполняется сначала инициирующий разрез до подслизистого слоя, далее — циркулярный разрез примерно на 0,5 см кнаружи от меток.

4. Диссекция патологического участка с помощью электрохирургического ножа в подслизистом слое, в результате чего образуется обширный посткоагуляционный язвенный дефект, который полностью эпителизируется за 1—1,5 мес.

В качестве электрохирургических ножей применяется большое количество инструментов (игольчатый нож, IT-нож, двойной нож и т.д.), каждый из которых имеет свои особенности и преимущества. В настоящее время, с возникновением гибридных технологий, объединяющих несколько инструментов в один, для эндоскопической диссекции в подслизистом слое широко применяется гибридный водоструйный нож (HybridKnife, «ERBE», Германия). Этот нож имеет в центральной части маленький канал для подачи физиологического раствора и соединяет в себе функции инъектора и электрохирургического ножа, благодаря чему не требуется смена инструментов при проведении эндоскопической диссекции.

Показатели 3- и 5-летней выживаемости при эндоскопической резекции раннего рака желудка, по различным данным составляет выше 95—100% [39, 40], а при применении методики диссекции по подслизистому слою — до 100% [41], при этом качество жизни во много раз выше, чем после радикального хирургического лечения.

В настоящее время активное развитие получили минимально инвазивные оперативные вмешательства, находящиеся на стыке лапароскопической хирургии и оперативной эндоскопии, — чреспросветные эндоскопические операции через естественные отверстия (NOTES — Natural Orifice Translumenal Endoscopic Surgery). С использованием этих методик возможно проведение малоинвазивного лечения при прогрессивных стадиях рака желудка с высоким риском метастазирования в региональные лимфатические узлы. Операция производится с помощью комбинированного доступа (со стороны желудка и со стороны брюшной полости), сочетая возможности эндоскопии и лапароскопической хирургии [42]. Учитывая тот факт, что значительное число стандартных резекций желудка с лимфодиссекцией не всегда оказывается необходимыми (при отсутствии метастатического поражения лимфатических узлов), для выявления объема лимфогенного метастазирования используется методика так называемого лимфатического картирования рака желудка и биопсии «сторожевого» лимфатического узла, что определяет минимально необходимый объем резекции [43]. Для этого предварительно выполняется эндоскопическое

а

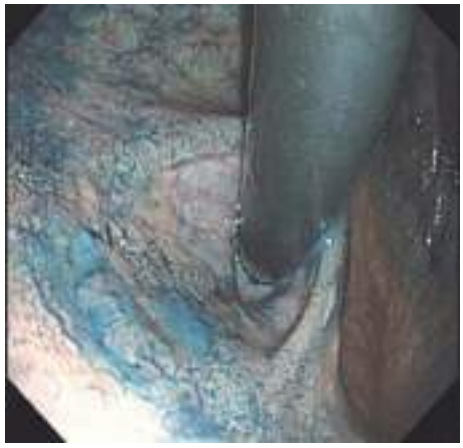

б

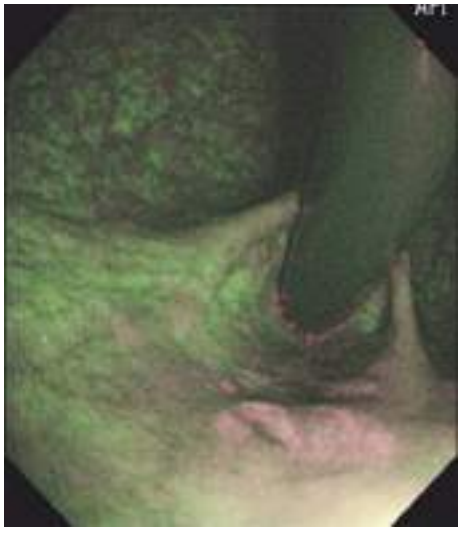

в

г

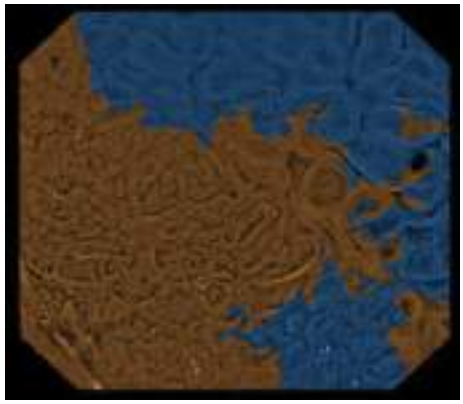

д

Рис. 3. **Различные эндоскопические методики в диагностике раннего рака.**

а — рутинная эндоскопия в белом свете: плоскоприподнятый участок кардиального отдела желудка; б — хромоскопия с индигокармином; в — аутофлюоресцентная эндоскопия: фиолетовый участок на зеленом фоне; г — узкоспектральная эндоскопия с увеличением: разрушенный рисунок поверхности эпителия с формированием тонкой сети патологических микрососудов; д — анализ эндоскопического изображения с помощью автоматизированной системы поддержки принятия решения: зона коричневого цвета соответствует раку желудка с высокой вероятностью; гистологическая верификация: высокодифференцированная аденокарцинома.

Рис. 4. **Показания к эндоскопической резекции слизистой оболочки (ЭРС) и расширенные показания к эндоскопической диссекции в подслизистом слое (ЭДПС) (адаптировано из Gotoda T. Endoscopic resection of early gastric cancer. Gastric Cancer 2007; 10 (1): 1—11).**

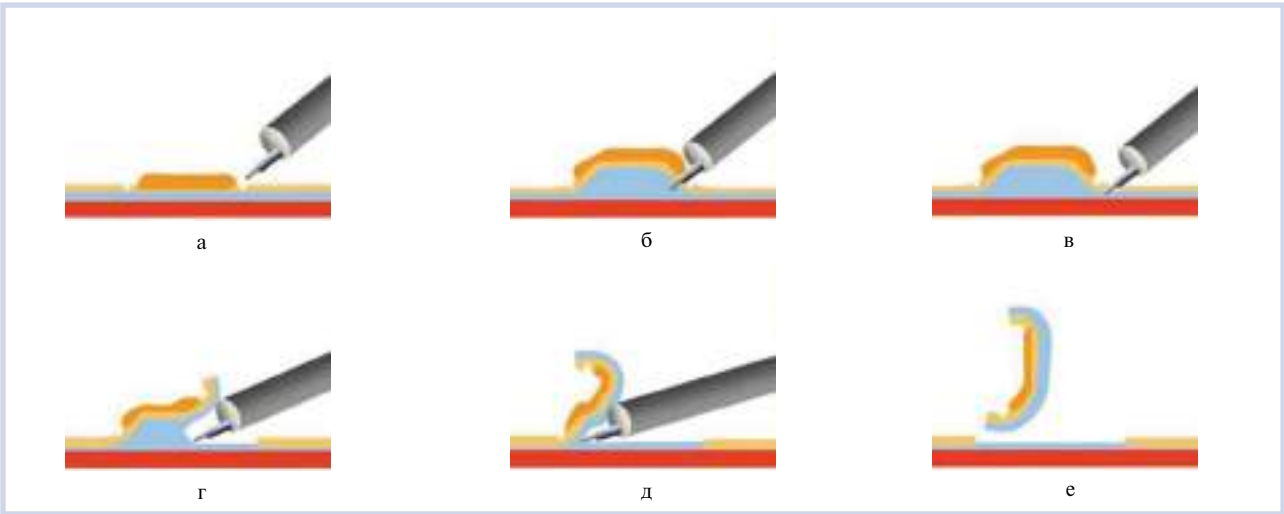

Рис. 5. **Этапы эндоскопической диссекции в подслизистом слое (схема).**

а — маркировка границ опухоли; б — инъекция раствора гиалуроновой кислоты; в — выполнение циркулярного разреза; г, д, е — диссекция патологического участка с помощью электрохирургического ножа в подслизистом слое (адаптировано из Asano M. Endoscopic submucosal dissection and surgical treatment for gastrointestinal cancer. World J Gastrointest Endosc 2012; 4 (10): 438—447).

введение в опухоль специального вещества, как правило, являющегося комбинацией красителей (индоцианина зеленого) и радиоизотопных маркеров (коллоид-меченных Tc99 частиц) [44]. Затем посредством транслюминального доступа после осмотра выполняется эксцизионная биопсия «сторожевого» лимфатического узла, т.е. лимфатического узла, накопившего введенное вещество. При отсутствии его метастатического поражения производится эндоскопическая полнослойная резекция опухоли под контролем лапароскопического доступа. Таким образом, возможно выполнение малоинвазивного лечения при наличии опухоли желудка не только с T1—2N0M0, но и даже при T3 опухолях, однако в последнем случае проблемным остается вопрос закрытия дефекта желудочной стенки.

Эволюция эндоскопических технологий позволяет не только выполнять точную диагностику ранних форм рака желудка, но и проводить малоинвазивное лечение на более прогрессивных стадиях этого заболевания, увеличивая выживаемость и улучшая прогноз больных после операции.

ЛИТЕРАТУРА

1. *Bray F., Ren J.S., Masuyer E., Ferlay J.* Estimates of global cancer prevalence for 27 sites in the adult population in 2012. Int J Cancer 2013; 132 (5): 1133—1145.
2. *Давыдов М.И., Аксель Е.М.* Статистика злокачественных новообразований в России и странах СНГ в 2012 г. Издательская группа РОНЦ, 2014.
3. *Hisamichi S., Fukao A.* Epidemiological characteristics of cancer in Asia. Gan To Kagaku Ryoho 1993; 20 (15): 2269—2275.
4. *Murakami R., Tsukuma H., Ubukata T., Nakanishi K., Fujimoto I., Kawashima T. et al.* Estimation of validity of mass screening program for gastric cancer in Osaka, Japan. Cancer 1990; 65: 1255—1260.

5. *Sugahara N., Sibuki S., Hirasawa Y., Morimoto T.* Characteristics of false negative cases. Stomach and Intestine 1991; 26: 1357—1362 (in Japanese).
6. Fu*kao A., Tsubono Y., Tsuji I., Hisamichi S., Sugahara N., Takano A.* The evaluation of screening for gastric cancer in Miyagi Prefecture, Japan: a population-based case-control study. Int J Cancer 1995; 60: 45—48.
7. *Ishida T., Suematsu T., Oomayashi K., Takada Y., Kimura S., Suematsu C.* Measurement of accuracy of stomach mass screening by population-based cancer registration. J Gastroenterol Mass Surv 1994; 32: 9—16 (in Japanese).
8. *Abe S., Shibuya D., Noguchi T., Shimada T.* An estimate of the false-negative rate of mass-screening for gastric carcinoma. J Gastroenterol Mass Surv 2000; 38: 475—482 (in Japanese).
9. *Tashiro A., Sano M., Kinameri K., Fujita K., Takeuchi Y.* Comparing mass screening techniques for gastric cancer in Japan. World J. Gastroenterol 2006; 12 (30): 4873—4874.
10. *Chisato H., Daisuke S.* The Japanese Guidelines for Gastric Cancer Screening. Jpn J Clin Oncol 2008; 38 (4) : 259—267.
11. *Kuipers E.* In through the out-door: serology for atrophic gastritis, Eur J Gastroenterol Hepatol 2003: 877—879.
12. *Hartleb M., Wandzel P., Waluga M. et al.* Non-endoscopic diagnosis of multifocal atrophic gastritis; efficacy of serum gastrin-17, pepsinogens and Helicobacter pylori antibodies. Acta Gastroenterol Belg 2004; 67: 320—326.
13. *Storskrubb T., Aro P., Ronkainen J. et al.* Serum biomarkers provide an accurate method for diagnosis of atrophic gastritis in a general population: the Kalixanda study. Scand J Gastroenterol 2008; 43: 1448—1455.
14. *Urita Y., Hike K., Torii N. et al.* Serum pepsinogens as a predicator of the topography of intestinal metaplasia in patients with atrophic gastritis. Dig Dis Sci 2004; 49: 795—801.
15. *Поддубный Б.К., Кувшинов Ю.П., Кашин С.В., Агамов А.Г., Политов Я.В., Гончаров В.И.* Современные эндоскопические методики диагностики и лечения предопухолевой патологии и раннего рака желудка. Рос журн гастроэнтерол, гепатол, колопроктол 2002; 3 (2): 52—56.
16. *Gono K., Yamazaki K., Doguchi N., Nonami T., Obi T., Yamaguchi M., Ohyama N., Machida H., Sano Y., Yoshida S.* Endoscopic Observation of Tissue by Narrowband Illumination. Opt Rev 2003; 10: 211—215.
17. *Gono K., Obi T., Yamaguchi M., Ohyama N., Machida H., Sano Y., Yoshida S., Hamamoto Y., Endo T.* Appearance of enhanced tissue features in narrow-band endoscopic imaging. J Biomed Opt 2004; 9: 568—577.
18. *Kuznetsov K., Lambert R., Rey J.-F.* Narrow-Band Imaging: Potential and Limitations. Endoscopy 2006; 38 (1): 76—81.
19. *Kato M., Kaise M., Yonezawa J., Toyoizumi H., Yoshimura N., Yoshida Y., Kawamura M., Tajiri H.* Magnifying endoscopy with narrow-band imaging achieves superior accuracy in the differential diagnosis of superficial gastric lesions identified with white-light endoscopy: a prospective study. Gastrointest Endosc 2010; 72 (3): 523—529.
20. *Ezoe Y., Muto M., Uedo N., Doyama H., Yao K., Oda I., Kaneko K., Kawahara Y., Yokoi C., Sugiura Y., Ishikawa H., Takeuchi Y., Kaneko Y., Saito Y.* Magnifying narrowband imaging is more accurate than conventional white-light imaging in diagnosis of gastric mucosal cancer. Gastroenterology 2011; 141 (6): 2017—2025.
21. *Kwon R.S., Sahani D.V., Brugge W.R.* Gastrointestinal cancer imaging: deeper than the eye can see. Gastroenterology 2005; 128 (6): 1538—1553.
22. *Yao K., Nagahama T., Hirai F. et al.* Clinical application of magnification endoscopy with NBI in the stomach and the duodenum. In: Cohen J., editor. Comprehensive atlas of highresolution endoscopy and narrow band imaging. Boston: Blackwell Publishing 2007; 83—103.
23. *Akisato K.* A microangiografic study on the vascular patterns of gastric cancer [in Japanesse with English abstract]. Keio J Med 1970; 50: 21—36.
24. *Araki Y., Sasaki Y., Hanabata N., Yoshimura T., Sawaya M., Hada R., Fukuda S.* Morphometry for microvessels in early gastric cancer by narrow band imaging-equipped magnifying endoscopy. Dig Endosc 2011; 23 (3): 233—239.
25. *Kaise M., Kato M., Tajiri H.* High-Definition Endoscopy and Magnifying Endoscopy Combined with Narrow Band Imaging in Gastric Cancer. Gastroenterol Clin N Am 2010; 39: 771—784.
26. *Kato M., Kaise M., Yonezawa J. et al.* Magnifying endoscopy with narrow band imaging achieves superior accuracy in the differential diagnosis of superficial gastric lesions identified with white light endoscopy: a prospective study. Gastrointest Endosc 2010; 72 (3): 523—529.
27. *Nakayoshi T., Tajiri H., Matsuda K. et al.* Magnifying endoscopy combined with narrow band imaging system for early gastric cancer: correlation of vascular pattern with histopathology (including video). Endoscopy 2004; 36: 1080—1084.
28. *Otsuka Y. et al.* Usefulness of Magnifying Endoscopy in the Diagnosis of Early Gastric Cancer. Endoscopy 2004; 36: 165—169.
29. *Yagi K., Nozawa Y., Endou S., Nakamura A.* Diagnosis of Early Gastric Cancer by Magnifying Endoscopy with NBI from Viewpoint of Histological Imaging: Mucosal Patterning in terms of White Zone Visibility and Its Relationship to Histology Diagnostic and Therapeutic Endoscopy Volume 2012 (2012), Article ID 954809, 7 pages.
30. *Kaise M., Kato M., Urashima M. et al.* Magnifying endoscopy combined with narrow-band imaging for differential diagnosis of superficial depressed gastric lesions. Endoscopy 2009; 41: 310—315.
31. *Tanaka K., Toyoda H., Kadowaki S. et al.* Features of early gastric cancer and gastric adenoma by enhanced-magnification endoscopy. J Gastroenterol 2006; 41: 332—338.
32. *Куваев Р.О., Кашин С.В., Капранов В.А., Edel'sbrunner Kh., Мячин М.Л., Дунаева О.А., Русаков А.И.* Новые компьютерные технологии эндоскопической диагностики в гастроэнтерологии и онкологии . Доказат гастроэнтерол 2013; 1: 3—12.
33. *Doi K.* Computer-aided diagnosis in medical imaging: Historical review, current status and future potential. Comput Med Imag Graph 2007; 31 (4—5): 192—211.
34. *Uedo N., Ishihara R., Iishi H.* Autofluorescence Imaging Video-Endoscopy System for Diagnosis of Superficial Gastric Neoplasia. New Challenges in Gastrointestinal Endoscopy, Springer, 2008 — p. 191—199.
35. *Katoh M. et al.* Autofluorescence endoscopy vs. white light endoscopy for superficial gastric neoplasia. Endoscopy 2007.
36. *Conio M.*, ed. Endoscopic Mucosal Resection. Blackwell Publishing: 2008. 222 p.
37. *Asano M.* Endoscopic submucosal dissection and surgical treatment for gastrointestinal cancer. World J Gastrointest Endosc 2012; 4 (10): 438—447.
38. *Gotoda T.* Endoscopic resection of early gastric cancer. Gastric Cancer 2007; 10 (1): 1—11.
39. *Inoue H., Kawano T., Tani M., Takeshita K., Iwai T.* Endoscopic mucosal resection using a cap: techniques for use and preventing perforation. Can J Gastroenterol 1999; 13 (6): 477—480.
40. *Inoue H.* Endoscopic mucosal resection for the entire gastrointestinal mucosal lesions. Gastrointest Endosc Clin N Am 2001; 11 (3): 459—478.
41. *Isomoto H., Nishiyama H., Yamaguchi N., Fukuda E., Ishii H., Ikeda K., Ohnita K., Nakao K., Kohno S., Shikuwa S.* Clinicopathological factors associated with clinical outcomes of endoscopic submucosal dissection for colorectal epithelial neoplasms. Endoscopy 2009; 41 (8): 679—683.
42. *Itoh T., Kitakata H., Kinami S., Kawaura K., Hamada K., Azukisawa S., Itoh R., Kosaka T.* New Method of Laparoscopy Assisted Endoscopic Full-Thickness Resection with Silicon and Polyglycolic Acid Sheets in Porcine Model. Gastrointest Endosc 2012; 75 (4, Suppl.): 1400.
43. *Cho W.Y., Kim Y.J., Cho J.Y., Bok G.H., Jin S.Y., Lee T.H., Kim H.G., Kim J.O., Lee J.S.* Hybrid natural orifice transluminal endoscopic surgery: endoscopic full thickness resection of early gastric cancer and laparoscopic regional lymph node dissection — 14 human cases. Endoscopy 2011; 43 (2): 134—139.
44. *Can M.F., Yagci G., Cetiner S.* Systematic review of studies investigating sentinel node navigation surgery and lymphatic mapping for gastric cancer. J Laparoendosc Adv Surg Tech A 2013; 23 (8): 651—662.

Клинические случаи стентирования злокачественных стриктур пищевода при помощи ультратонкого гастроскопа

L. AABAKKEN[1], T. BEYNA[2], А.А. ГВОЗДЕВ[3], к.м.н., доц. С.В. КАШИН[3], Д.В. ГУСЕВ[3], к.м.н., доц. М.С. БУРДЮКОВ[4, 5]*, д.м.н., проф. А.М. НЕЧИПАЙ[5]

[1]Отделение эндоскопии клиники Медицинского университета Осло, Норвегия; [2]отделение внутренних болезней Евангелической больницы Дюссельдорфа, Германия; [3]ГБУЗ Ярославской области «Областная клиническая онкологическая больница», Ярославль; [4]ФГБУ «РОНЦ им. Н.Н. Блохина» РАМН, Москва; [5]ГБОУ ДПО РМАПО Минздрава России, Москва

The clinical cases of stenting malignant oesophageal strictures with the use of an ultrathin gastroscope

L. AABAKKEN[1], T. BEYNA[2], A.A. GVOZDEV[3], S.V. KASHIN[3], D.V. GUSEV[3], M.S. BURDYUKOV[4,5], A.M. NECHIPAI[5]

[1]Department of Endoscopy, Medical University Clinic, Oslo, Norway; [2]Department of Internal Diseases, Evangelisches Krankenhaus Düsseldorf, Germany; [3]Department of Diagnostic and Therapeutic Endoscopy, state budgetary healthcare facility «Yaroslavl Regional Oncological Clinical Hospital», Yaroslavl; [4]Federal state budgetary institution «N.N. Blokhin Russian Oncological Research Centre», Russian Academy of Medical Sciences, Moscow; [5]State budgetary educational institution of higher professional education «Russian Medical Academy of Post-Graduate Education», Russian Ministry of Health, Moscow

Для проведения симптоматической терапии неоперабельным пациентам при опухолевых стриктурах пищевода разработана установка самораскрывающихся металлических стентов. В мировой литературе описано несколько возможных способов имплантации стентов с помощью эндоскопической техники: под рентгенологическим контролем, под визуальным контролем, а также под двойным контролем — эндоскопическим и рентгенологическим. Каждый из методов имеет свои особенности, преимущества и ограничения [1—3].

В этой статье представлены клинические случаи лечения больных во время эндоскопического курса, проведенного в рамках 14 международной конференции «Высокие технологии в эндоскопии пищеварительной системы» в городе Ярославле 30 июня — 1 июля 2014 г.

Клинический случай №1

Пациентка *Л.*, 74 лет, диагноз: первично-множественный метахронный рак тела желудка, T3N0M0, состояние после хирургического лечения в 1989 г., рак среднегрудного отдела пищевода **(рис. 1)** T3NxM0, дисфагия 3-й степени.

Жалобы: затруднение глотания твердой и мягкой пищи, дискомфорт в груди в течение последних 3 мес, похудание на 10 кг за последние 3—4 мес.

Гистологическое исследование №10436: умеренно-дифференцированный плоскоклеточный рак.

План лечения: эндоскопическое стентирование злокачественной стриктуры пищевода.

Ход операции: ультратонкий видеогастроскоп Olympus GIF N180 (Япония) **(рис. 2)** заведен в пищевод, на расстоянии 23—24 см от резцов определяется инфильтративный циркулярный опухолевый рост с сужением просвета пищевода, поверхность опухоли неровная, бугристая, гиперемированная, при контакте опухоль повышенно кровоточит. Аппарат заведен в зону стеноза, просвет до 0,5 см. Дистальная граница опухоли определяется на расстоянии 30 см от резцов. Ниже опухоли стенки пищевода эластичные, слизистая оболочка в области нижней трети розовая, эластичная. На расстоянии 40 см от

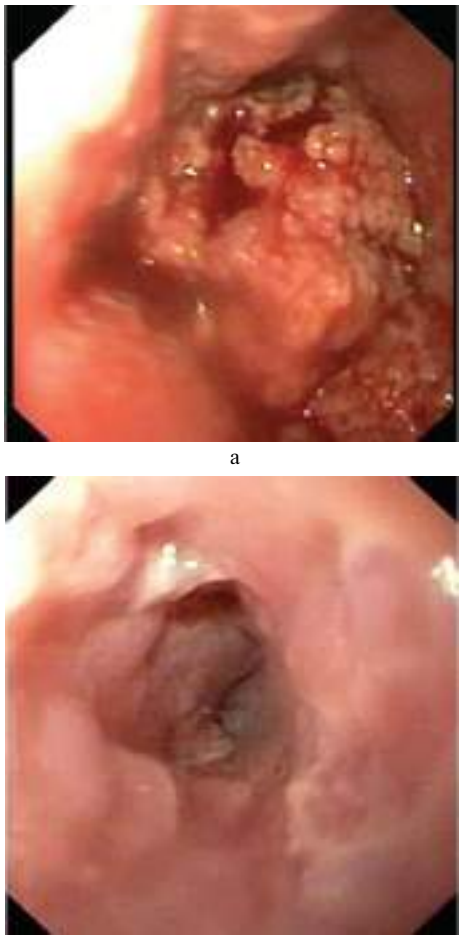

а

б

Рис. 1. **Эндоскопическая картина опухолевой стриктуры пищевода.**

а — на расстоянии 23—24 см от резцов определяется инфильтративный циркулярный опухолевый рост с сужением просвета пищевода, поверхность опухоли неровная, бугристая, гиперемированная, при контакте опухоль повышенно кровоточит; б — извилистый ход опухолевой стриктуры диаметром до 0,5 см, протяженность опухоли 7 см.

*e-mail: burdyukovms@gmail.com

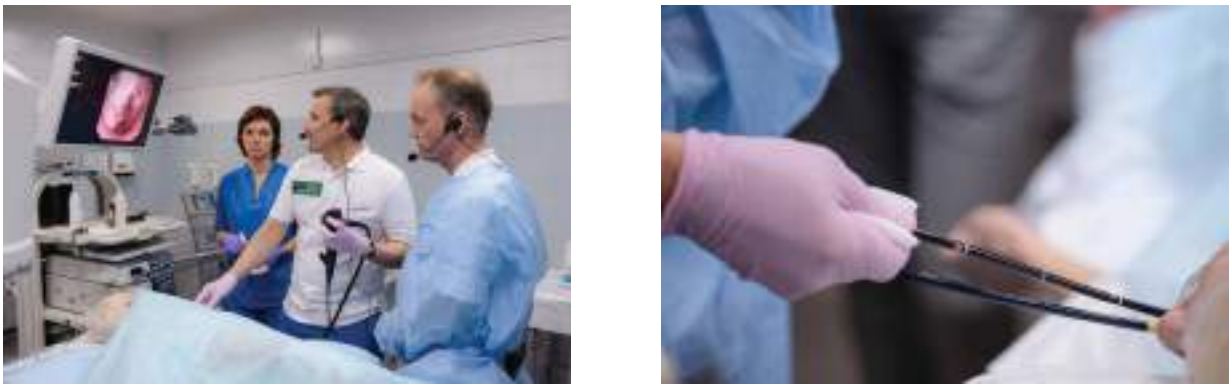

а б

Рис. 2. **Выполнение эндоскопического стентирования пищевода.**

а — эксперты в операционной: Ларс Аабаккен (Осло, Норвегия), С.В. Кашин (Ярославль, Россия), медсестра — Т.Ю. Колесова; б — заведение доставляющего устройства с нитиноловым частично покрытым стентом с проксимальным раскрытием Boston Scientific Ultraflex (США) 120 мм под контролем ультратонкого видеогастроскопа Olympus GIF N180 (Япония).

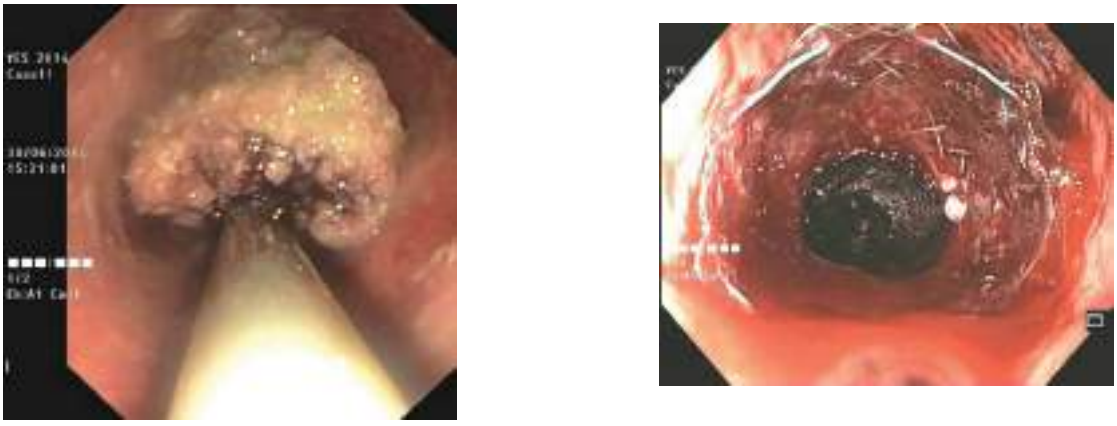

а б

Рис. 3. **Этапы эндоскопического стентирования злокачественной структуры пищевода.**

а — доставляющее устройство с нитиноловым частично покрытым стентом с проксимальным раскрытием Boston Scientific Ultraflex (США) установлено на уровне опухолевой стриктуры; б — верхняя воронка стента, доставочное устройство удалено, раскрытие полное, корректное положение стента относительно стриктуры — верхняя граница определяется на 2 см выше опухоли, ткань повышенно кровоточит.

резцов определяется эзофагоэнтероанастомоз, слизистая его не изменена, просвет сохранен, около 2 см. Отводящее и приводящее колена анастомозированной с пищеводом петли тонкой кишки без особенностей.

Через канал эндоскопа струна-проводник установлена в просвет нижней трети пищевода, аппарат удален. По проводнику доставляющее устройство с нитиноловым частично покрытым стентом **(рис. 3, а)** с проксимальным раскрытием Boston Scientific Ultraflex (США) 120 мм установлено на уровне стриктуры. Под визуальным контролем выполнено раскрытие стента, доставочное устройство удалено, на уровне стриктуры определяется сохранение талии стента, диаметр минимального раскрытия до 7 мм. Определяется корректное положение стента относительно стриктуры (2 см выше опухоли, дистальный край стента выше диафрагмы на 2 см) **(см. рис. 3, б)**.

Пациентка выписана на третьи сутки после операции в удовлетворительном состоянии, явления дисфагии отсутствуют.

Клинический случай №2

Пациент *К.*, 73 лет, диагноз: рак среднегрудного отдела пищевода **(рис. 4)** T3NxM1, метастазы в позвоночнике, дисфагия 3-й степени.

Жалобы: затруднение глотания твердой и мягкой пищи, дискомфорт в груди в течение последних 2 мес, прогрессирующая слабость.

Гистологическое исследование №11367: плоскоклеточный рак.

План лечения: эндоскопическое стентирование злокачественной стриктуры пищевода **(рис. 5)**.

Ход операции: ультратонкий видеогастроскоп Olympus GIF N180 заведен в пищевод. На расстоянии

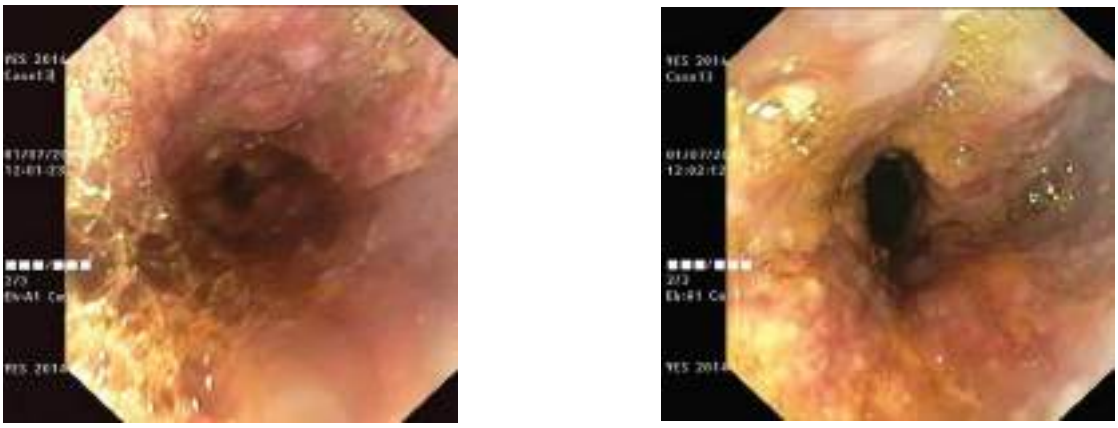

а б

Рис. 4. **Эндоскопическая картина опухолевой стриктуры пищевода.**

а — на расстоянии 27 см от резцов по задней полуокружности пищевода определяется смешанный опухолевый рост, дистальная граница опухолевого роста на расстоянии 35 см от резцов; б — циркулярный стеноз на уровне 30 см от резцов с сужением просвета пищевода до 0,7—0,8 см, протяженность стеноза около 1,5 см.

а б

Рис. 5. **Выполнение эндоскопического стентирования пищевода.**

а — эксперты в операционной: Торстен Бейна (Дюссельдорф, Германия), О.Ю. Орлов (Санкт-Петербург, Россия); б — заведение доставляющего устройства с нитиноловым частично покрытым стентом EndoFlex (Германия) под контролем ультратонкого видеогастроскопа Olympus GIF N180 (Япония).

27 см от резцов по задней полуокружности — смешанный опухолевый рост с переходом в циркулярный стеноз на уровне 30 см от резцов со стенозированием просвета пищевода до 0,7—0,8 см, протяженность стеноза около 1,5 см, дистальная граница опухолевого роста на расстоянии 35 см от резцов, кардия на расстоянии 40 см от резцов.

Через канал эндоскопа струна-проводник установлена в просвет желудка **(рис. 6, а)**. Под визуальным контролем доставляющее устройство с частично покрытым нитиноловым стентом EndoFlex (Германия) длинной 100 мм позиционировано в области опухолевого роста, раскрытие стента полное. При эндоскопической ревизии определяется корректное положение стента относительно стриктуры и пределов опухолевого роста **(см. рис. 6, б)**.

Пациент выписан на третьи сутки после операции в удовлетворительном состоянии, явления дисфагии отсутствуют.

Дискуссия

Установка самораскрывающихся металлических стентов в настоящее время является альтернативой травматичному хирургическому паллиативному вмешательству и, несомненно, альтернативой гастростоме. Для стандартного выполнения эндоскопического стентирования пищевода требуется рентгеноскопическое сопровождение вмешательства. Однако в стандартном варианте исполнения этот метод не может широко быть применен из-за отсутствия полностью укомплектованных рентгенологическим оборудованием эндоскопических отделений, а в оснащенных подобным оборудованием отделениях применение рентгеноскопического наведения и контроля сопряжено с неминуемым облучением пациентов и медицинского персонала.

Поэтому в качестве одного из вариантов выполнения эндоскопического стентирования является установка

а

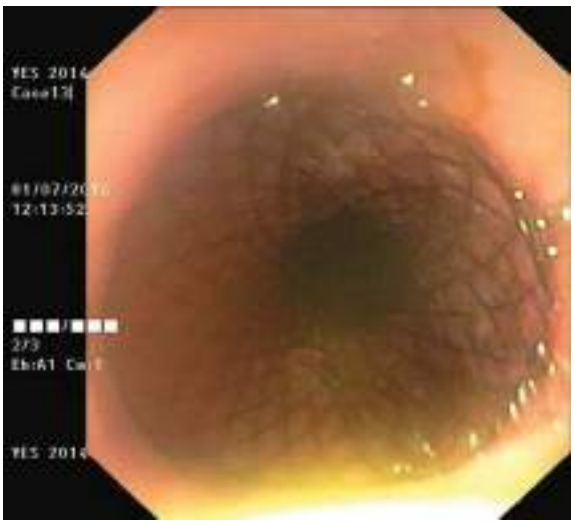

б

Рис. 6. **Этапы эндоскопического стентирования злокачественной структуры пищевода.**

а — доставляющее устройство с нитиноловым частично покрытым стентом EndoFlex (Германия) позиционировано относительно опухолевой стриктуры; б — верхняя воронка стента, доставочное устройство удалено, раскрытие полное, корректное положение стента относительно стриктуры и опухолевого роста.

стента только под визуальным контролем. Диаметр рабочей части стандартного эндоскопа около 9—10 мм, в связи с чем его проведение через опухолевую стриктуру не всегда осуществимо. Это обстоятельство лимитирует возможность корректного индивидуального подбора стента с учетом особенностей конкретного клинического наблюдения. Поэтому, по данным литературы, техническая успешность стентирования пищевода составляет от 77 до 89%, а клиническая эффективность функционирования установленного стента приближается к 87% [3, 5—8].

С целью оптимизации методики стентирования пищевода под сугубо эндоскопическим контролем были разработаны ультратонкие эндоскопы. Диаметр их вводимой части составляет 4,7 мм, благодаря чему, в подавляющем большинстве случаев, эндоскоп может быть проведен через злокачественную, зачастую извилистую, стриктуру, что позволяет корректно подобрать стент, контролировать положение стента во время его самораскрытия и, при необходимости, предпринимать репозиционирование стента сразу же после установки.

Учитывая достаточно высокое расположение опухолевой стриктуры в клиническом случае №1 (23—24 см от резцов), а также использование исключительно видеоэндоскопического контроля установки стента, способ извлечения стента из доставочного устройства должен быть максимально удобным для визуализации этого важного этапа вмешательства. Именно поэтому было отдано предпочтение стенту Boston Scientific Ultraflex (США) с проксимальным раскрытием, что позволило прецизионно позиционировать стент в момент его раскрытия, а также избежать его дистальной миграции во время установки [4, 9].

В клиническом случае №2 необходимо было учитывать особенность характера опухолевого роста и наличие достаточно короткой, протяженностью менее 2 см, стриктуры пищевода, что обусловило выбор жесткого металлической стента EndoFlex (Германия) средней длины (10 см), поскольку последний должен был прочно фиксироваться в короткой опухолевой стриктуре. Тем не менее не исключалась вероятность в ходе естественной эксплуатации стента его дистальной миграции на 3—4 см до установки верхней воронки стента на проксимальном уровне опухолевой стриктуры (на расстоянии 30 см от резцов). В таком случае в качестве одного из возможных вариантов выполнения вмешательства можно дождаться «плотной» фиксации непокрытой части стента на уровне стриктуры, после чего выполнить дополнительное стентирование по типу «стент-в-стент» с перекрытием проксимальной части опухолевого образования вторым частично покрытым нитиноловым стентом, что обеспечит стабильное положение конструкции из двух установленных стентов, а также исключит возможность ее обтурации за счет прорастания опухолевой ткани и грануляций [2, 3]. Использование ультратонкого эндоскопа Olympus GIF-180N (Япония) на этапе диагностики позволило детально изучить особенности опухолевого поражения и протяженность структуры, благодаря чему был подобран стент необходимой жесткости и длины, который впоследствии был успешно установлен в стриктуру пищевода исключительно под эндоскопическим визуальным контролем.

Эндоскопическое отделение ГБУЗ ЯО «Областная клиническая онкологическая больница» располагает опытом 46 случаев эндоскопического стентирования пищевода с использованием ультратонкого эндоскопа без рентгеноскопии, при этом техническая успешность составила 100%, осложнений не отмечено. Явления дисфагии купированы во всех случаях с максимальным сроком наблюдения 18 мес (в среднем около 8 мес) [10].

Заключение

Эндоскопическое стентирование с использованием ультратонких эндоскопов улучшает условия для прецизионного стентирования опухолевых стриктур верхних отделов желудочно-кишечного тракта, позволяет индивидуально подбирать стенты с минимальным риском развития осложнений для пациента, обеспечивает возможность объективного контроля процесса установки стента и предопределяет техническую успешность стентирования.

ЛИТЕРАТУРА

1. *Королев М.П., Федотов Л.Е., Смирнов А.А., Оглоблин А.Л.* Эндоскопическое стентирование стенозирующих заболеваний пищевода. Материалы 14-й Российской гастроэнтерологической недели. Москва. Рос журн гастроэнтерол, гепатол, колопроктол 2008; 5: 164.
2. *Годжелло Э.А., Хрусталева М.В., Галлингер Ю.И. и др.* Выбор способа эндоскопического протезирования бластоматозных поражений пищевода, кардии и пищеводных анастомозов самораспрявляющимися стентами. Вестн хирургической гастроэнтерол 2011; 2: 14—24.
3. *Бурдюков М.С., Юричев И.Н., Нечипай А.М. и др.* Стентирование стенотических стриктур верхних отделов желудочно-кишечного тракта. Сб. тез. 13-го Моск. междунар. конгр. по эндоскоп. хирургии, 22—24 апреля 2009 г. М 2009; 63—64.
4. *Малихова О.А., Поддубный Б.К., Кувшинов Ю.П. и др.* Эффективность эндоскопического стентирования у больных неоперабельным раком пищевода и желудка. Сб. тез. 12-го Моск. междунар. конгр. по эндоскоп. хирургии, 23—25 апреля 2008 г. М 2008; 261—263.
5. *Borgulya M. et al.* Transnasal endoscopy for direct visual control of esophageal stent placement without fluoroscopy. Endoscopy 2012; 45: 422—424.
6. *White R.E., Mungatana C., Topazian M.* Esophageal stent placement without fluoroscopy. Gastrointest Endosc 2001; 53: 348—351.
7. *Wilkes E.A., Jackson L.M., Cole A.T. et al.* Insertion of expandable metallic stents in esophageal cancer without fluoroscopy is safe and effective: a 5-year experience. Gastrointest Endosc 2007; 65: 923—929.
8. *Austin A.S., Khan Z., Cole A.T. et al.* Placement of esophageal self-expanding metallic stents without fluoroscopy. Gastrointest Endosc 2001; 54: 357—359.
9. *Lee K.M. et al.* Proximal-releasing stent insertion under transnasal endoscopic guidance in patients with postoperative esophageal leakage. Gastrointest Endosc 2010; 72 (1): 180—185.
10. *Gusev D., Kashin S.* The feasibility of ultrathin endoscope guided technique for esophageal stent placement without fluoroscopy. Gastrointest Endosc 2014; 79 (5): 516—517.

ERBE

Совершенство для жизни

РАБОЧАЯ СТАНЦИЯ ERBE VIO ® В ЭНДОСКОПИИ

Полипэктомия

ENDO CUT ® Q - режим, который обеспечивает минимальный риск перфорации при максимально эффективном гемостазе

Папиллотомия

ENDO CUT ® I - режим, который обеспечивает контролируемое рассечение и минимальный гемостаз

Аргоноплазменная коагуляция

Воздействие, обеспечивающее эффективный гемостаз, а также девитализацию пораженных участков ткани

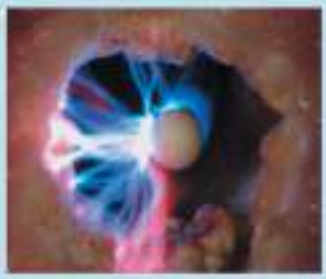

ESD

Подъем слизистой (водяная подушка) и диссекция одним инструментом ERBE HybridKnife ® при эндоскопических подслизистых диссекциях (ESD)

ERBE **в России**: телефон: +7 (495) 287-95-39; факс: +7 (499) 922-19-25;
e-mail: info@erbe-russia.com; адрес в интернет: www.erbe.ru

РЕКЛАМА

Клинический случай эндоскопического лечения раннего плоскоклеточного рака пищевода

T. GOTODA[1], к.м.н. З.В. ГАЛКОВА[2], Р.О. КУВАЕВ[3]*, к.м.н., доц. С.В. КАШИН[3]

[1]Медицинский университет г. Токио (Япония), отделение гастроэнтерологии и гепатологии; [2]Российский национальный исследовательский медицинский университет имени Н.И.Пирогова, научно-исследовательская лаборатория хирургической гастроэнтерологии и эндоскопии на базе городской клинической больницы № 31 г. Москва; [3]ГБУЗ Ярославской области «Клиническая онкологическая больница», отделение диагностической и терапевтической эндоскопии

The endoscopic treatment of early oesophageal squamous cell cancer: a case report

T. GOTODA[1], Z.V. GALKOVA[2], R.O. KUVAEV[3], S.V. KASHIN[3]

[1]Department of Gastroenterology and Hepatology, Tokyo Medical University, Tokyo, Japan; [2]Research Laboratory of Surgical Gastroenterology and Endoscopy based at the Municipal Clinical Hospital No 31, N.I. Pirogov Russian National Research Medical University, Moscow; [3]Department of Diagnostic and Therapeutic Endoscopy, state budgetary healthcare facility "Yaroslavl Regional Oncological Clinical Hospital", Yaroslavl

Пациентка *С.*, 80 лет, направлена на эндоскопическое исследование в рамках реабилитации после оперативного лечения рака желудка. Из анамнеза известно, что в 2012 г. выполнена дистальная субтотальная резекция желудка по Бильрот-II по поводу рака нижней трети тела желудка. При эндоскопическом исследовании с применением хромоскопии с раствором Люголя в средней трети пищевода на расстоянии 30 см от резцов по заднелевой полуокружности выявлен плоский непрокрасившийся участок с неровными краями размером около 2,0×3,0 см **(рис. 1)**, а при осмотре в узком спектре света участок визуализируется темно-коричневым. Выполнен детальный эндоскопический осмотр патологического участка с оптическим увеличением в 115 раз в узком спектре света, при этом выявлены несколько типов измененных интрапапиллярных капиллярных петель: тип IV, тип V-1 (по H. Inoue и соавт.). При гистологическом исследовании биоптатов, выполненных из этого патологического участка, выявлен плоский эпителий пищевода с фокусами дисплазии высокой степени с высоким потенциалом малигнизации.

Пациентке показано выполнение эндоскопической резекции методикой диссекции по подслизистому слою с целью последующей гистологической верификации процесса. При проведении диагностического этапа операции выполнена окраска раствором Люголя, после которой выявлен еще один непрокрасившийся участок неровной формы размером 0,5 см в диаметре, требующий морфологической верификации. Первоначально выполнена резекция большего участка методикой диссекции по подслизистому слою. Первым этапом проведена маркировка патологического участка с помощью аргоноплазменной коагуляции на расстоянии 0,5 см кнаружи от видимого края образования. Далее выполнена инъекция физиологического раствора в подслизистый слой по линии планируемого циркулярного разреза с помощью гибридного водоструйного ножа. Следующим этапом выполнен циркулярный разрез слизистой оболочки с помощью гибридного водоструйного ножа, далее — этап диссекции по подслизистому слою с периодическими инъекциями физиологического раствора в подслизистый слой, начиная с анального края, а затем с орального края в режиме коагуляции. Посткоагуляционный язвенный дефект оказался размером 1,8 см в диаметре, признаков перфорации или кровотечения не определялось, препарат извлечен из просвета пищевода.

После эндоскопической диссекции выполнена эндоскопическая резекция второго патологического участка с помощью колпачка. Для этого проведена маркировка патологического участка с помощью аргоноплазменной коагуляции на расстоянии 0,5 см кнаружи от видимого края образования и инъекция физиологического раствора в подслизистый слой. На дистальной части эндоскопа вмонтирован специальный прозрачный пластиковый колпачок, а эндохирургическая петля открыта в дистальном колпачке. Далее выполнена аспирация слизистой оболочки с патологическим участком в полость колпачка, закрытие петли и резекция слизистой оболочки в смешанном режиме резания и коагуляции. Посткоагуляционный язвенный дефект оказался размером 0,5 см в диаметре, признаков перфорации или кровотечения не определялось, препарат извлечен из просвета пищевода **(рис. 2, 3)**.

В раннем постоперационном периоде проводилась следующая терапия: в первые и вторые сутки разрешено только пить чистую воду, с третьих суток разрешено принимать полужидкую пищу с постепенным переходом на щадящий рацион к пятому дню, пациентке назначен альмагель 15 мл четыре раза в сутки *per os* и эзомепразол 40 мг в сутки первые 3 дня внутривенно капельно, далее с переходом на таблетированную форму до 1 мес.

При гистологическом исследовании пострезекционных участков в обоих случаях были выявлены фокусы дисплазии высокой степени плоского эпителия пищевода **(рис. 4)**.

При контрольном эндоскопическом осмотре через 1 мес в области выполненных эндоскопических операций определяются два рубца посткоагуляционных язв средней трети пищевода размером 1,5 и 1,0 см, без сужения просвета пищевода **(рис. 5)**.

*e-mail: kuvaev_roman@mail.ru

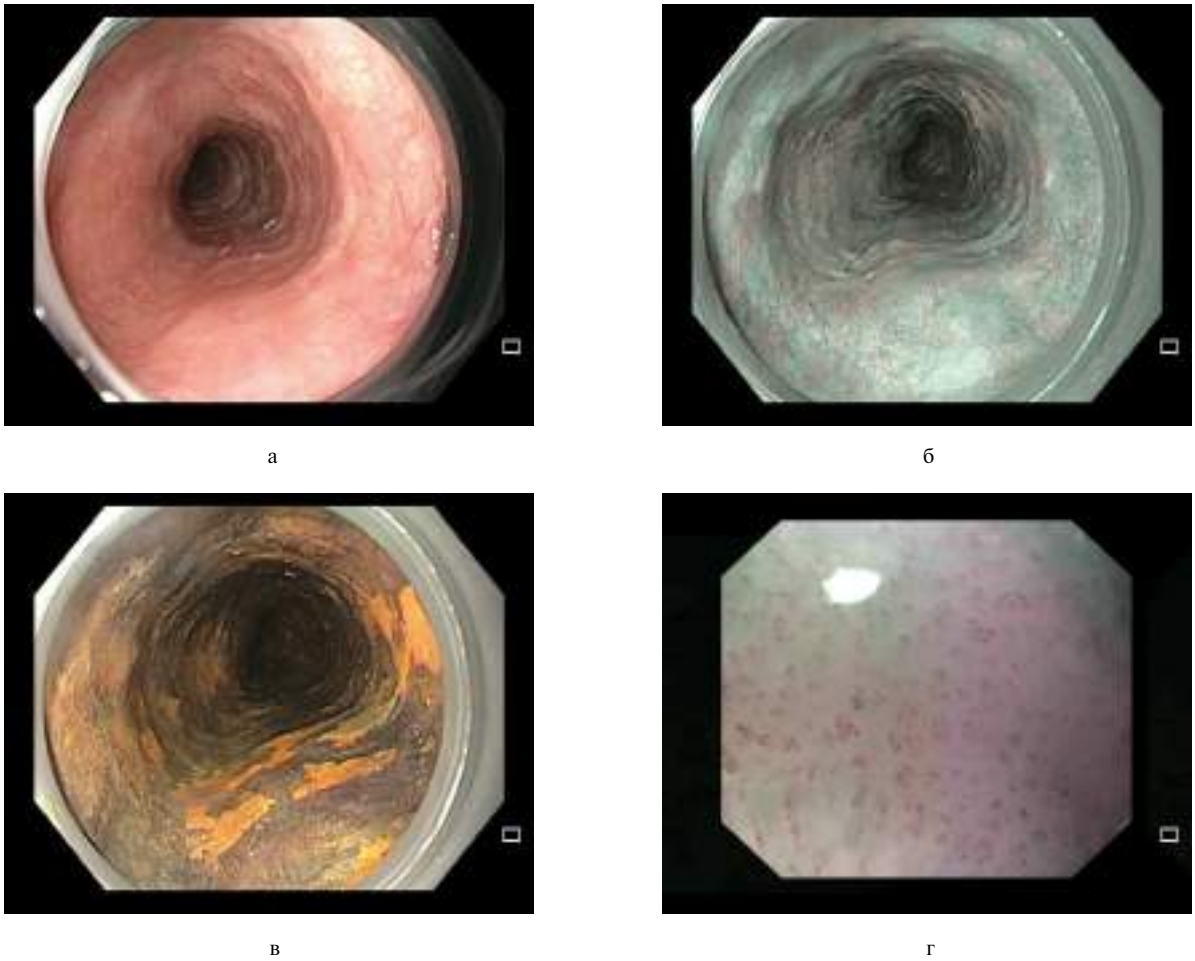

Рис. 1. **Эндоскопическое исследование (эндоскопическая система Olympus Exera III, видеогастроскоп GIF 190H с функцией двойного фокуса и оптическим увеличением в 80 раз).**

а — осмотр в белом свете; б — осмотр в узком спектре света; в — осмотр после окраски раствором Люголя: плоский непрокрасившийся участок неровной формы (тип IIb); г — осмотр слизистой оболочки области патологического участка с функцией близкого фокуса: определяются расширение, извитость, изменение калибра и различие по форме интрапапиллярных капиллярных петель — ICPL тип IV и тип V-1 (по H. Inoue и соавт.); д — гистологическое заключение: плоский эпителий пищевода с фокусами дисплазии высокой степени с высоким потенциалом малигнизации.

Рис. 2. **Операционная бригада в составе: Т. Готода (Токио, Япония), З.В. Галкова, С.В. Кашин.**

а

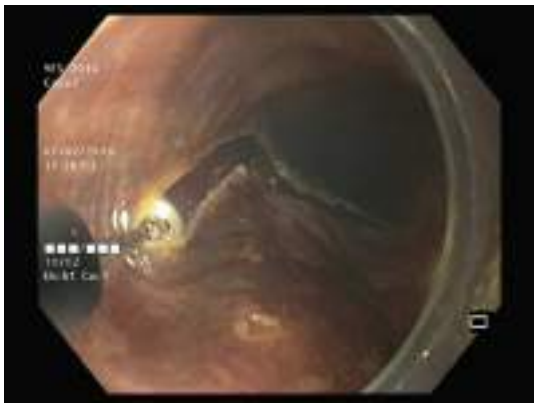

б

в

г

д

Рис. 3. **Эндоскопическая резекция патологических участков пищевода.**

а — маркировка патологических участков; б — эндоскопическая диссекция большего патологического участка с помощью IT-ножа; в — посткоагуляционный язвенный дефект пищевода после эндоскопической диссекции; г — колпачковая резекция меньшего патологического участка пищевода; д — посткоагуляционный язвенный дефект пищевода после колпачковой резекции.

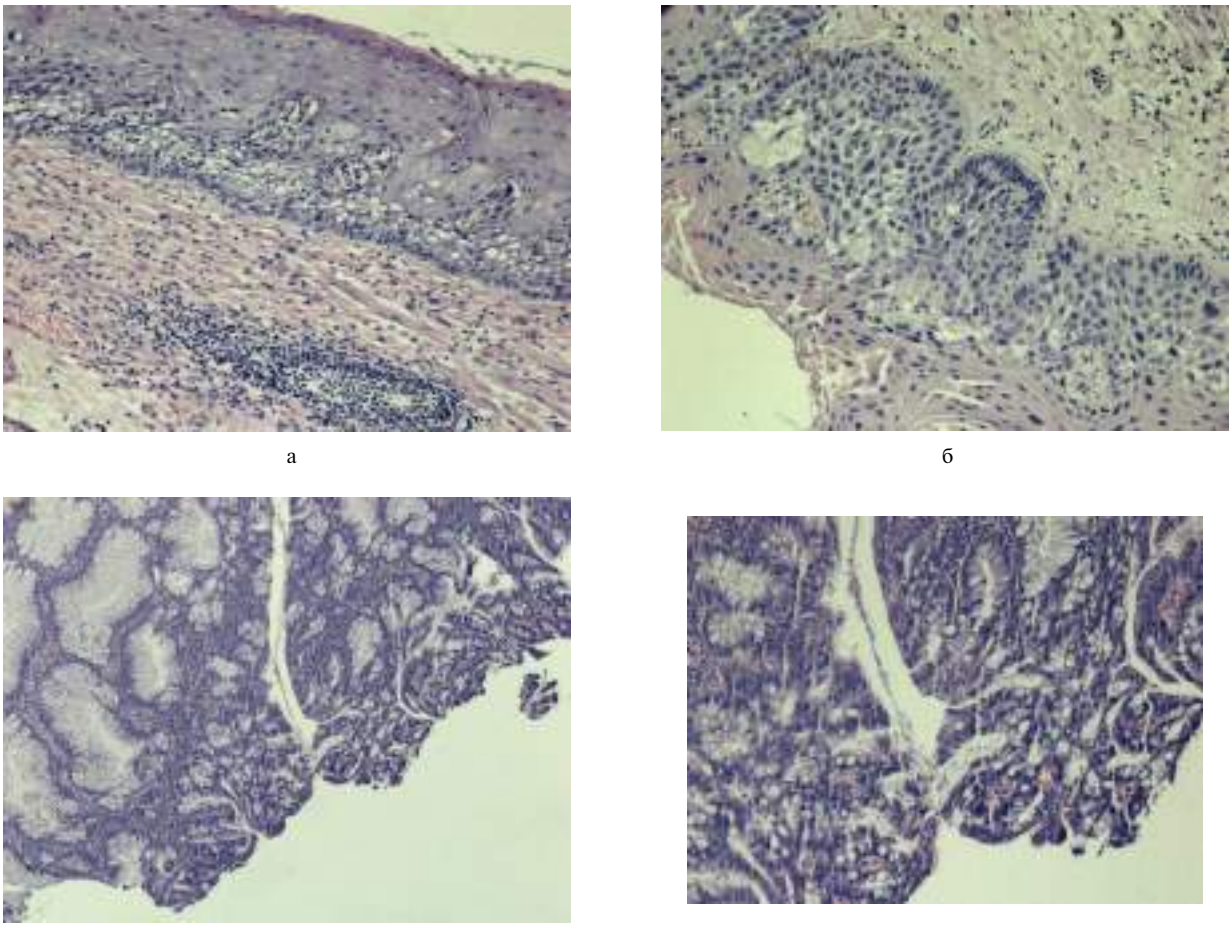

а б в г

Рис. 4. **Гистологическое исследование удаленных участков.**

а, б — патологический участок, удаленный методикой эндоскопической диссекции: дисплазия высокой степени (окраска гематоксилином и эозином. ×60); в — патологический участок после колпачковой резекции: дисплазия высокой степени (окраска гематоксилином и эозином. ×60); г — патологический участок, удаленный методикой колпачковой резекции: дисплазия высокой степени (окраска гематоксилином и эозином. ×150).

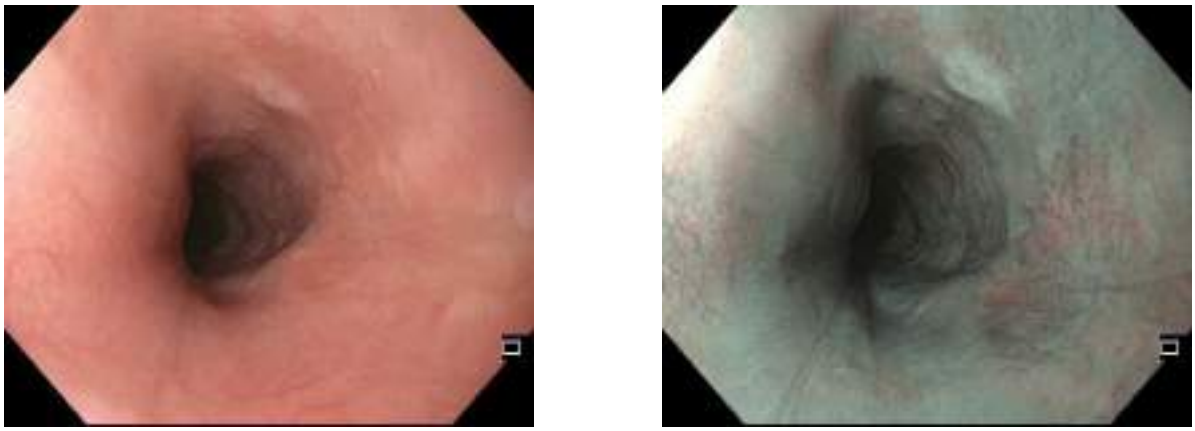

а б

Рис. 5. **Эндоскопическое исследование через 1 мес (эндоскопическая система Olympus Exera III, видеогастроскоп GIF 190H).**

Два рубца посткоагуляционных язв средней трети пищевода: а — осмотр в белом свете; б — осмотр в узком спектре света.

Ранний плоскоклеточный рак пищевода: современные технологии диагностики и лечения

Р.О. КУВАЕВ[1]*, к.м.н., доц. С.В. КАШИН[1], Е.Л. ТАРАСОВА[1], T. GOTODA[2]

[1]Отделение диагностической и терапевтической эндоскопии ГБУЗ Ярославской области «Клиническая онкологическая больница», Ярославль; [2]отделение гастроэнтерологии и гепатологии Медицинского университета Токио, Япония

Early squamous cell carcinoma: advanced diagnostic and therapeutic techniques

R.O. KUVAEV[1], S.V. KASHIN[1], E.L. TARASOVA[1], T. GOTODA[2]

[1]Department of Diagnostic and Therapeutic Endoscopy, state budgetary healthcare facility «Oncological Clinical Hospital», Yaroslavl region; [2]Department of Gastroenterology and Hepatology, Tokyo Medical University, Tokyo, Japan

Плоскоклеточный рак пищевода является наиболее распространенным гистологическим типом с чрезвычайно злокачественным характером течения и ранним метастазированием. Поэтому диагностика рака пищевода на ранних стадиях и адекватное лечение могут привести к повышению выживаемости и уменьшению смертности. Эндоскопическая диагностика раннего рака пищевода и дисплазии высокой степени является сложной задачей современной эндоскопии. В настоящее время для повышения диагностической эффективности используются современные методики и новые технологии, включающие в себя хромоскопию, узкоспектральную и увеличительную эндоскопию. Выявление раннего рака пищевода или дисплазии высокой степени позволяет провести малоинвазивное эндоскопическое лечение. Таким образом, применение современных эндоскопических технологий позволяет не только диагностировать самые ранние формы рака пищевода, но и эффективно лечить выявленные образования.

Ключевые слова: ранний рак пищевода, плоскоклеточный рак, увеличительная эндоскопия, узкоспектральная эндоскопия, эндоскопическая диссекция в подслизистом слое.

Oesophageal squamous cell cancer is the commonest histological type characterized by extremely high-grade malignancy and early metastazing. For this reason, diagnostics of eosophageal cancer at the early stages of development and its adequate treatment may contribute to the increase of the survival rate and the decrease of mortality. Endoscopic diagnostics of early oesophageal squamous cell cancer and high-grade dysplasia is an extremely difficult task. At present, its effectiveness is enhanced by the application of the up-to-date methods and new technologies including chromoscopy, narrow-band imaging, and image-enhanced endoscopy. The detection of early oesophageal cancer and high-grade dysplasia creates the prerequisites for the minimally invasive endoscopic treatment of these conditions. It is concluded that the application of the modern endoscopic technologies makes it possible not only to diagnose oesophagel cancer at the earliest stages of its development but also to effectively treat the newly found neoplasms.

Key words: early oesophageal cancer, squamous cell cancer, narrow-band endoscopy, image-enhanced endoscopy, endoscopic dissection in the submucous layer.

В настоящее время рак пищевода, несмотря на сравнительно невысокие показатели заболеваемости (2,4% у мужчин и 0,6% у женщин), занимает восьмое место в структуре смертности от онкопатологии в РФ [1]. Плоскоклеточный рак пищевода является наиболее распространенным гистологическим типом с чрезвычайно злокачественным характером течения и ранним метастазированием.

К сожалению, более 75% случаев рака пищевода диагностируется только на II—III стадии заболевания, а пятилетняя выживаемость пациентов крайне низкая и варьирует от 4 до 25% [2]. Индекс агрессивности, вычисляемый как соотношение умерших к вновь заболевшим, при раке пищевода крайне высок и составляет около 95% [3]. Поэтому диагностика рака пищевода на ранних стадиях и адекватное лечение могут привести к повышению выживаемости и уменьшению смертности.

*e-mail: kuvaev_roman@mail.ru

Эндоскопическая диагностика раннего рака пищевода и дисплазии высокой степени является сложной задачей современной эндоскопии. Рутинное эндоскопическое исследование в белом свете имеет низкую диагностическую эффективность ввиду трудности выявления минимальных признаков ранних неопластических изменений. Хромоэндоскопия с раствором Люголя является «золотым стандартом» диагностики раннего рака пищевода. Для этого используется 20—50 мл 2—3% раствора Люголя, который представляет собой абсорбирующий краситель, содержащий калиевый йод и чистый йод, который реагирует с некератинизированными эпителиальными клетками, содержащими гликоген [4]. При нанесении раствора Люголя нормальная слизистая пищевода принимает темно-коричневый или зеленовато-коричневый цвет, а области, не содержащие гликоген (неопластические и диспластические участки, цилиндрический эпителий, в ряде случаев — воспалительные изменения), не окрашиваются. В отличие от воспалительных изменений, в случае рака пищевода цвет непрокрашенного при хромоскопии участ-

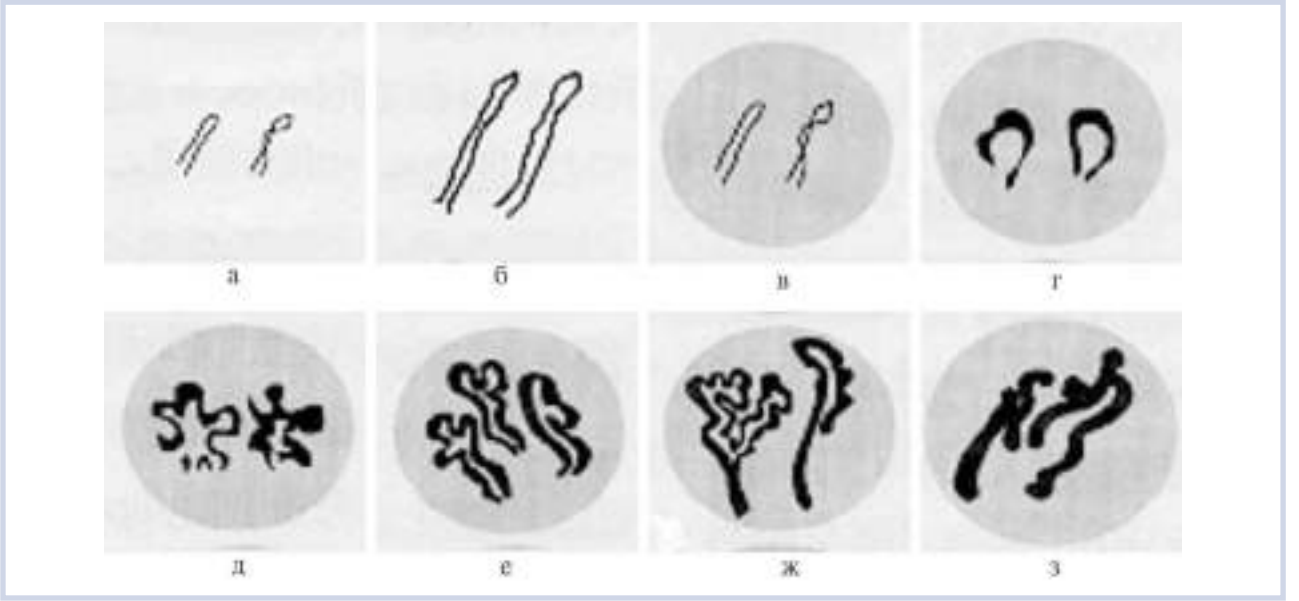

Типы рисунков интрапапиллярных капиллярных петель по H. Inoue (адаптировано из [5]).

а — тип I, нормальная слизистая оболочка; б — тип II, воспалительные изменения; в — тип III, пограничное состояние, требуется наблюдение; г — тип IV, дисплазия высокой степени или рак *in situ*, требуется эндоскопическая резекция; д — тип V1 (расширение, извитость, изменения калибра и различие по форме), плоскоклеточный рак, степень инвазии m1, абсолютно показана эндоскопическая резекция/диссекция; е — тип V2 (удлинение петель типа V1), плоскоклеточный рак, степень инвазии m2, абсолютно показана эндоскопическая резекция/диссекция; ж — тип V3 (значительное разрушение капиллярного рисунка), плоскоклеточный рак, степень инвазии m3 или sm1, относительно показана эндоскопическая резекция/диссекция; з — тип Vn (формирование новых опухолевых сосудов), плоскоклеточный рак, степень инвазии sm2 и глубже, показано хирургическое лечение.

ка может меняться: непосредственно после окраски он имеет желтый цвет, а через 2—3 мин становится розовым. Феномен появления розового цвета («pink color sign») возникает из-за полного отсутствия гликогена в клетках плоскоклеточного рака, что демонстрирует высокую чувствительность и специфичность (88 и 95% соответственно) в диагностике рака пищевода. Однако использование раствора Люголя сопряжено с некоторыми побочными действиями, такими как боль в грудной клетке, кашель и аллергические реакции.

Применение оптических технологий, таких как узкоспектральная эндоскопия, позволило упростить и задачу поиска подозрительных в отношении дисплазии и рака участков, а исследование сделать более безопасным и быстрым. Обнаружение «коричневатых областей» («brownish areas») слизистой оболочки пищевода является специфичным для раннего рака пищевода и обусловлено наличием расширенных нерегулярных сосудов на коричневом фоне. Это позволяет не только выявить раннюю форму рака, но и точно определить его границы. Более того, иногда совместное использование хромоскопии с раствором Люголя и узкоспектральной эндоскопии выявляет феномен металлического серебряного цвета («metallic silver sign») в непрокрашенных при хромоскопии областях неоплазии.

Однако одной из самых эффективных методик диагностики является увеличительная эндоскопия, позволяющая подробно оценить морфологию интрапапиллярных капиллярных петель (inrapapillary capillary loops — ICPLs). Согласно наиболее распространенной классификации Inoue и соавт. [5], по характеристикам капиллярных петель можно не только прогнозировать гистологическое строение участка и различать доброкачественные и злокачественные участки, но и диагностировать уровень инвазии неоплазии и, как следствие, выбирать тактику лечения **(см. рисунок)** .

В соответствии с этой классификацией выделяется пять основных типов интрапапиллярных капиллярных петель, позволяющих детально охарактеризовать изменения плоского эпителия пищевода от нормальной (тип I) слизистой оболочки до плоскоклеточного рака (тип V). Неопластические изменения характеризуются наличием четырех главных изменений капиллярных петель: расширение, извитость, изменения калибра и различие по форме. Наличие одного—двух признаков (в основном заключающихся в удлинении петель) в окрасившемся при хромоскопии участке соответствует II типу и встречается при воспалительных изменениях, в частности при гастроэзофагеальной рефлюксной болезни. Отсутствие изменений капиллярных петель в непрокрасившейся области соответствует типу III и определяет пограничное состояние, которое может включать в себя как воспаление, так и дисплазию низкой степени. Тип IV имеет три из четырех характеристик неоплазии и является маркером дисплазии высокой степени. Интрапапиллярные капиллярные петли типа V также могут различаются выраженностью нерегулярности и деструкции, что кореллирует со степенью инвазии (V1 — инвазия m1, V2 — инвазия m2, V3 — инвазия m3 и sm1, Vn — инвазия sm2 и глубже). M. Arima и соавт. [6] предложили дополнительную характеристику рака пищевода — наличие так называемой аваскулярной зоны, протяженность которой строго соотносится с глубиной инвазии. Однако, помимо изменения капиллярных петель, другим важным признаком является изменение цвета фона слизистой оболочки (области между микрососудами). В зоне неоплазии цвет фона слизистой оболочки отличается (становится темнее) по сравнению с окружающей неизмененной тканью. Это обусловлено наличием экстраваскулярного гемоглобина непосредственно в цитозоле клеток опухоли [7], а также истончением кератинового слоя слизистой оболочки [8].

Выявление раннего рака пищевода или дисплазии высокой степени позволяет провести малоинвазивное эндоскопическое лечение, которое показывает высокую эффективность при длительном наблюдении. По данным Японского общества заболеваний пищевода, пятилетняя выживаемость пациентов с ранним раком пищевода с уровнем инвазии m1 и m2 без метастазов в региональные лимфатические узлы после эндоскопической резекции достигает 95% [9]. Похожие показатели демонстрирует исследование, проведенное в Германии, по данным которого семилетняя выживаемость пациентов с дисплазией высокой степени и ранним плоскоклеточным раком после эндоскопической резекции составила 77% [10]. В настоящее время методикой выбора при ранних неопластических процессах является диссекция в подслизистом слое, поскольку только с помощью этой методики возможно удалить опухоль единым блоком [11]. Показанием для эндоскопической диссекции в подслизистом слое является ранний плоскоклеточный рак, прорастающий до уровня мышечной пластинки слизистой оболочки (mm) и даже инвазирующий в поверхностные слои подслизистого слоя (менее чем на 200 мкм — sm1) [12]. Однако диссекция в подслизистом слое при раннем раке пищевода имеет ряд трудностей и особенностей. Во-первых, методика диссекции в подслизистом слое в пищеводе трудоемка и требует от врача-эндоскописта большого опыта проведения эндоскопических резекций. Сложность операций обусловлена относительно узким просветом пищевода, а также передаточными движениями от близлежащих органов (дыхательные движения и пульсация сердца), что ограничивает возможности манипуляций. Во-вторых, такие осложнения, как перфорация встречаются немного чаще, чем, например, при диссекции в желудке и могут быть причиной пневмомедиатинума и подкожной эмфиземы. Это связано с тем, что стенка пищевода гораздо тоньше стенки желудка. К тому же довольно часто, более чем в половине случаев, пневмомедиастинум диагностируется при повреждении мышечного слоя пищевода даже в отсутствие перфорации, что, однако, не ведет к жизнеугрожающим осложнениям. В-третьих, при удалении патологического участка, распространяющегося более чем на $^{2}/_{3}$ окружности пищевода, в зоне операции часто формируются стриктуры, для профилактики которых в этих случаях показано применение преднизолона *per os* в постоперационном периоде [13].

С другой стороны, существует несколько особенностей методики эндоскопической диссекции в пищеводе, связанных с особенностями подслизистого слоя, что упрощает проведение операции на некоторых этапах. Подслизистый слой пищевода практически не содержит крупных сосудов, что существенно облегчает гемостаз на этапе диссекции, а инъекция физиологического раствора проводится без существенных усилий и осложнений. Более того, патологический участок локализуется, как правило, в тангенциальном направлении, поэтому подслизистый слой пищевода легко распознать и впоследствии отделить его от мышечного слоя.

Таким образом, применение современных эндоскопических технологий позволяет не только диагностировать самые ранние формы рака пищевода, но и эффективно лечить выявленные образования, а широкое использование этих методик в клинической практике может привести к повышению выживаемости и уменьшению смертности от рака пищевода.

ЛИТЕРАТУРА

1. *Давыдов М.И., Аксель Е.М.* Статистика злокачественных новообразований в России и странах СНГ в 2012 г. Издательская группа РОНЦ, 2014.
2. *Дулганов К.П., Перимов А.П., Дулганов В.К.* Результаты лечения рака пищевода. Тезисы докл. Рос. науч. конф. «Комбинированная и комплексная терапия злокачественных новообразований органов дыхания и пищеварительного тракта». М 1996; 50—51.
3. *Кайбышева В.О.* Эпидемиология, факторы риска и профилактика рака пищевода. Гастроэнтерология 2012; 6: 29—33.
4. *Fennerty M.B.* Tissue staining. Gastromtest Endoscdm N Am 1994; 4: 297—311.
5. *Inoue H.* Magnification endoscopy in the esophagus and stomach. Dig Endosc 2001; 13 (suppl): 40—41.
6. *Arima M., Tada M., Arima H.* Evaluation of microvascular patterns of esophageal cancers by magnifying endoscopy. Esophagus 2005; 2: 191—197.
7. *Minami H.* Significance of Background Coloration in Endoscopic Detection of Early Esophageal Squamous Cell Carcinoma Digestion 2014; 89: 6—11.
8. *Kanzaki H., Ishihara R., Ishiguro S., Nagai K., Matsui F., Yamashina T., Ohta T., Yamamoto S., Hanaoka N., Hanafusa M., Takeuchi Y., Higashino K., Uedo N., Iishi H., Tomita Y.* Histological features responsible for brownish epithelium in squamous neoplasia of the esophagus by narrow band imaging. J Gastroenterol Hepatol 2013; 28: 274—278.
9. Japanese Society for Esophageal Disease. Guidelines for the clinical and pathologic studies for carcinoma of the esophagus. Jpn J Surg 1976; 6: 79—86.
10. *Pech O., May A., Gossner L.* Curative endoscopic therapy in patients with early esophageal squamous-cell carcinoma or high-grade intraepithelial neoplasia. Endoscopy 2007; 39: 30—35.
11. *Coda S., Lee S.-E., Gotoda T.* Endoscopic Mucosal Resection and Endoscopic Submucosal Dissection as Treatments for Early Gastrointestinal Cancers in Western Countries Gut Liver. Jun 2007; 1 (1): 12—21.
12. *Higuchi K., Tanabe S., Koizumi W., Sasaki T., Nakatani K., Saigenji K.* Expansion of the indications for endoscopic mucosal resection in patients with superficial esophageal carcinoma. Endoscopy 2007; 39: 36—40.
13. *Honda K., Akiho H.* Endoscopic submucosal dissection for superficial esophageal squamous cell neoplasms. World J Gastrointest Pathophysiol 2012; 3 (2): 44—50.

Клинические случаи эндоскопического лечения пациентов с пищеводом Баррета

T. BEYNA[1], Р.О. КУВАЕВ[2]*, к.м.н., доц. С.В. КАШИН[2]

[1]Отделение внутренних болезней Евангелической больницы Дюссельдорфа, Германия; [2]отделение диагностической и терапевтической эндоскопии ГБУЗ Ярославской области «Клиническая онкологическая больница», Ярославль

The endoscopic treatment of a patient presenting with Barrett's oesophagus: a case report

T. BEYNA[1], R.O. KUVAEV[2], S.V. KASHIN[2]

[1]Department of Internal Diseases, Evangelisches Krankenhaus Düsseldorf, Germany; [2]Department of Diagnostic and Therapeutic Endoscopy, state budgetary healthcare facility "Yaroslavl Regional Oncological Clinical Hospital", Yaroslavl

Пациентка *К.*, 39 лет, направлена на эндоскопическое исследование по поводу частой изжоги в течение длительного времени (около 2 лет), не купирующейся приемом ингибиторов протонной помпы (ИПП) в стандартных дозировках. Из анамнеза известно, что в 2013 г. был выявлен и верифицирован пищевод Баррета (C1 M2), длинный сегмент без кишечной метаплазии, рекомендовано лечение в виде постоянного приема ИПП (эзомепразол в дозе 40 мг в сутки). При эндоскопическом исследовании в дистальной части пищевода выявлен сегмент цилиндроклеточной метаплазии **(рис. 1)**: граница плоского и цилиндрического эпителия (Z-линия) неровная, проксимальная граница максимального по длине линейного сегмента (M) расположена на уровне 31 см от резцов, циркулярного сегмента (C) — на уровне 33 см. Область пищеводно-желудочного перехода (по проксимальному краю желудочных складок, и при осмотре в узком спектре света — по дистальной границе палисадных сосудов пищевода) расположена на расстоянии около 35 см от резцов. Таким образом, эндоскопическая картина соответствует длинному сегменту пищевода Баррета (C2 M4). Сужение, соответствующее пищеводному отверстию диафрагмы, расположено дистальнее пищеводно-желудочного перехода на 3 см, на расстоянии около 38 см от резцов, а нижний пищеводный сфинктер не смыкается, что определяет признаки аксиальной кардиальной грыжи пищеводного отверстия диафрагмы небольшого размера. При осмотре сегмента метаплазии в узком спектре света определяется рисунок поверхности эпителия в виде овальных структур, в дистальной части сегмента метаплазии на расстоянии 34 см от резцов по левой полуокружности выявлен плоско-приподнятый участок слизистой оболочки (типа IIa) размером около 0,5 см в диаметре с неровными краями, имеющий относительную нерегулярность поверхностных структур эпителия и усиленный сосудистый рисунок, что вызвало подозрение в отношении наличия диспластических изменений.

Наличие видимого патологического участка сегмента пищевода Баррета требует эндоскопической резекции с последующей гистологической оценкой всего удаленного фрагмента слизистой оболочки **(рис. 2, 3)**. Учитывая такие показания, была выполнена эндоскопическая резекция патологического участка с помощью колпачка. Для этого первоначально проведена маркировка патологического участка с помощью аргоноплазменной коагуляции на расстоянии 0,5 см кнаружи от видимого края образования и, далее, инъекция физиологического раствора с адреналином (1:100 000) в подслизистый слой под основание этого участка. Предварительно на дистальной части эндоскопа монтирован специальный прозрачный пластиковый колпачок для резекции, а эндохирургическая петля заранее была открыта внутри дистального колпачка. Далее выполнена аспирация слизистой оболочки с патологическим участком в полость колпачка, закрытие петли и резекция слизистой оболочки в смешанном режиме «коагуляция-резание». В итоге посткоагуляционный язвенный дефект составил 0,5 см в диаметре, признаков перфорации или кровотечения не определялось, препарат извлечен из просвета пищевода.

В раннем постоперационном периоде была проведена активная антисекреторная терапия и ограничения в диетическом рационе. В первые и вторые сутки разрешено только пить чистую воду, с третьих суток разрешено принимать полужидкую пищу с постепенным переходом на щадящий рацион к пятому дню. В виду неэффективности стандартных доз эзомепразола, пациентке произведена смена ИПП на рабепразол в двойной дозировке 40 мг в сутки в течение 1 мес.

При гистологическом исследовании удаленного патологического участка определяется фрагмент слизистой оболочки пищевода, покрытый большей частью высоким цилиндрическим эпителием с единичным фокусом многослойного плоского неороговевающего эпителия без диспластических изменений с признаками хронического выраженного эзофагита **(рис. 4)**.

При контрольном эндоскопическом осмотре через месяц в области ранее выполненной резекции в сегменте пищевода Баррета выявлен рубец посткоагуляционной язвы размером 1,0 см, без деформации и сужения просвета пищевода **(рис. 5)**. Пациентке продолжена терапия ИПП (рабепразол 20 мг в сут), а ввиду увеличения сегмента метаплазии за время наблюдения в течение года колле-

*e-mail: kuvaev_roman@mail.ru

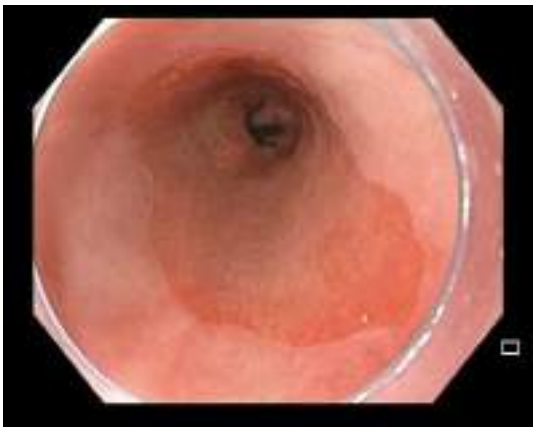

а

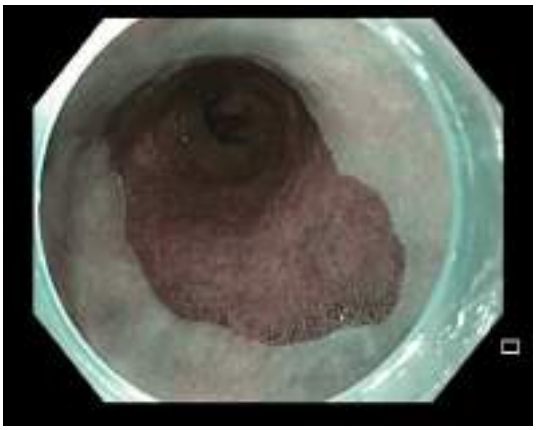

б

в

Рис. 1. **Пациентка *К.*, эндоскопическая картина пищевода Баррета (C2 M4), длинный сегмент (эндоскопическая система Olympus Exera III, видеогастроскоп GIF 190H).**

а — осмотр в белом свете; б — осмотр в узком спектре света; в — плоскоприподнятый участок слизистой оболочки (типа IIa) размером около 0,5 см в диаметре дистальной части сегмента метаплазии.

Рис. 2. **Операционная бригада в составе: Т. Бейна (Дюссельдорф, Германия), Р.О. Куваев.**

гиально с гастроэнтерологом, хирургом и эндоскопистом следующим этапом запланирована абляция пищевода Баррета.

Пациент *Д.*, 44 лет, направлен на эндоскопическое исследование по поводу частой изжоги в течение длительного времени (около 5 лет), плохо купирующейся приемом антацидов. При эндоскопическом исследовании в дистальном отделе пищевода диагностирован сегмент цилиндроклеточной метаплазии в виде вытянутых «языков» длиной до 2,0 см, проксимальная граница которого расположена на расстоянии 39 см от резцов, а область пищеводно-желудочного соединения расположена на расстоянии 41 см от резцов, что соответствует короткому сегменту пищевода Баррета (C0 M2) **(рис. 6)**. При детальном исследовании эпителия в зоне сегмента метаплазии в узкоспектральном режиме с оптическим увеличением определяется рисунок поверхности эпителия соответствующий кишечному и желудочному типу эпителия, патологических участков выявлено не было Выполнена рандомизированная четырехквадрантная биопсия сегмента метаплазии. При гистологическом исследовании биоптатов определяется цилиндрический эпителий с участком дисплазии низкой степени точечными фокусами кишечной метаплазии с умеренно выраженным неактивным хроническим воспалением.

Ввиду наличия дисплазии низкой степени пациенту показано проведение абляции сегмента пищевода Баррета. Принято решение выполнить абляцию эпителия пищевода Баррета с помощью гибридной методики аргоноплазменной коагуляции **(рис. 7, 8)**. Для этого с помощью гибридного водоструйного зонда (HybridAPC, «ERBE», Германия) выполнена инъекция физиологического раствора в подслизистый слой, далее выполнена абляция метаплазированного эпителия сегмента пищевода Баррета с помощью аргоноплазменной коагуляции (мощность 60 Вт). С помощью пластикового колпачка, предварительно монтированного на дистальном конце эндоскопа, выполнено очищение поверхности зоны коагуляции от коагулированного струпа, с детальной инспекцией этой области. При осмотре определяется несколько областей метаплазии, не подвергнутых абляции. В связи с этим выполнена дополнительная аргоноплазменная абляция этих участков (мощность 40 Вт). После

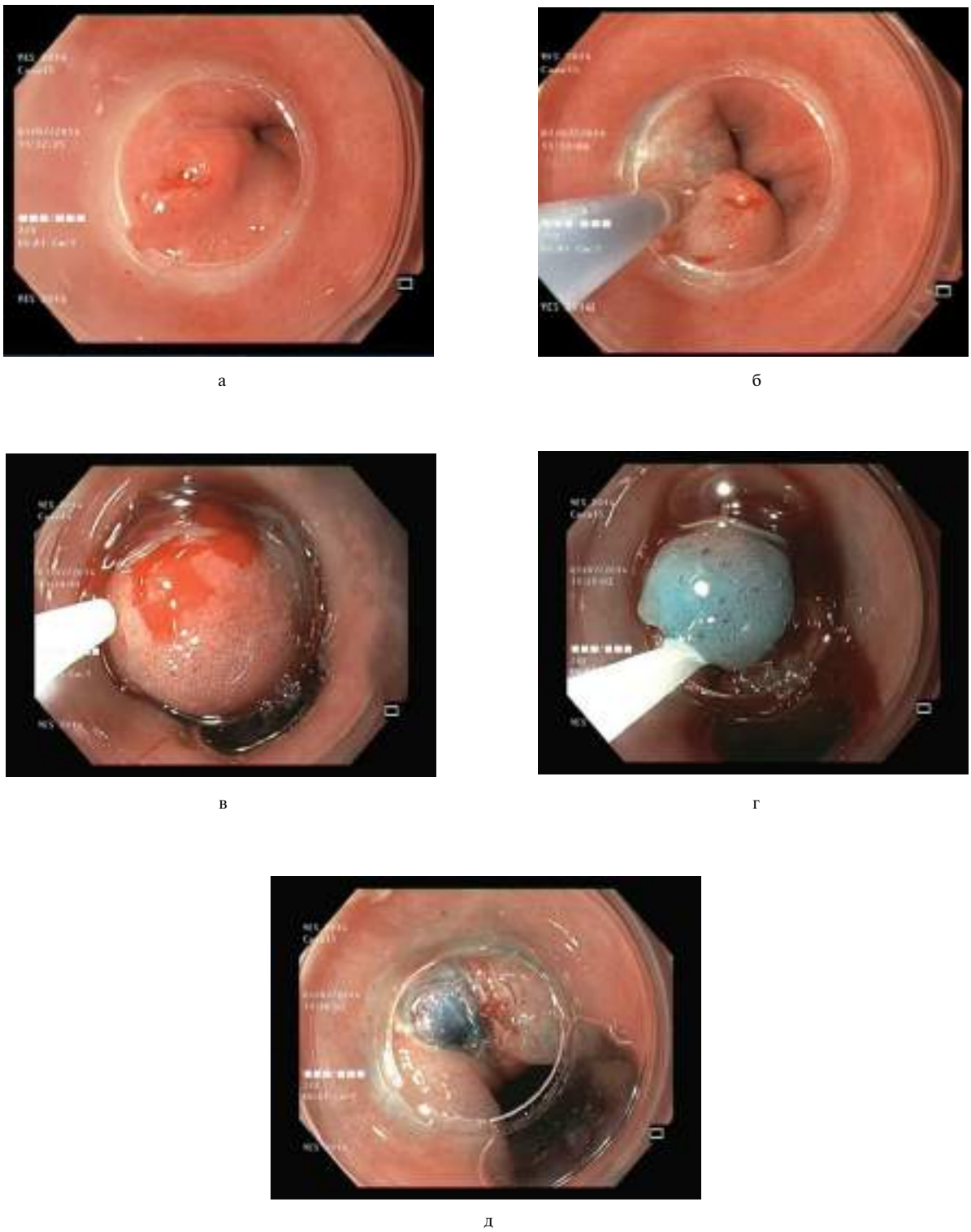

Рис. 3. **Эндоскопическая резекция патологического участка методикой колпачковой резекции.**

а — плоскоприподнятый участок слизистой оболочки (типа IIa) размером около 0,5 см в диаметре дистальной части сегмента метаплазии; б — инъекция физиологического раствора в подслизистый слой под основание патологического участка; в — аспирация патологического участка в полость колпачка; г — резекция патологического участка с помощью электрохирургической петли; д — посткоагуляционный язвенный дефект.

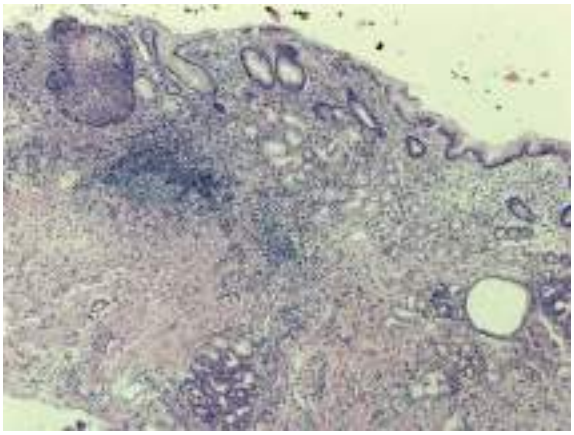

Рис. 4. **Гистологическое исследование пострезекционного препарата.**

Фрагмент слизистой оболочки пищевода, покрытый большей частью высоким цилиндрическим эпителием с единичным фокусом многослойного плоского неороговевающего эпителия без диспластических изменений с признаками хронического выраженного эзофагита. Окраска гематоксилином и эозином. ×60.

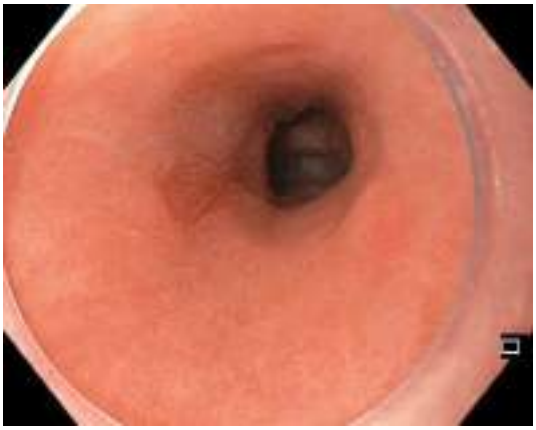

а

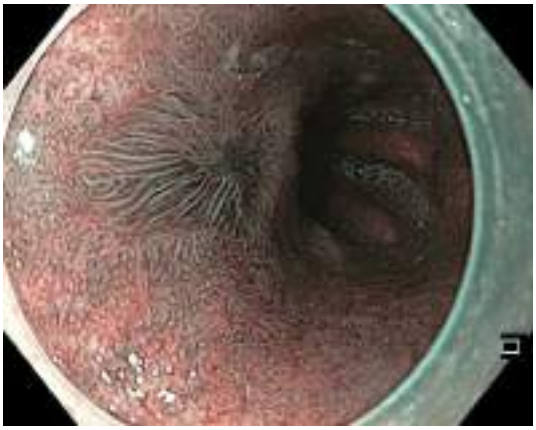

б

Рис. 5. **Эндоскопическое исследование через 1 мес (эндоскопическая система Olympus Exera III, видеогастроскоп GIF 180H): рубец посткоагуляционной язвы размером 1,0 см.**

а — осмотр в белом свете; б — осмотр в узком спектре света.

а

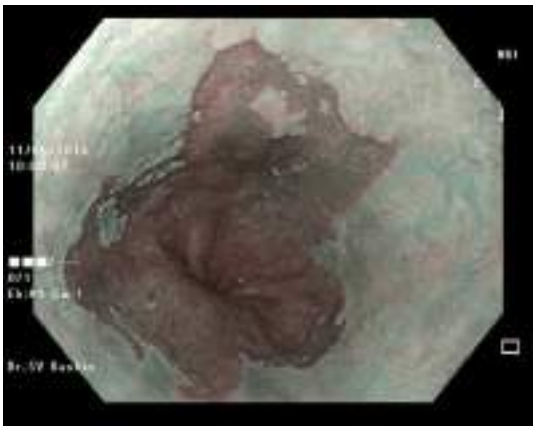

б

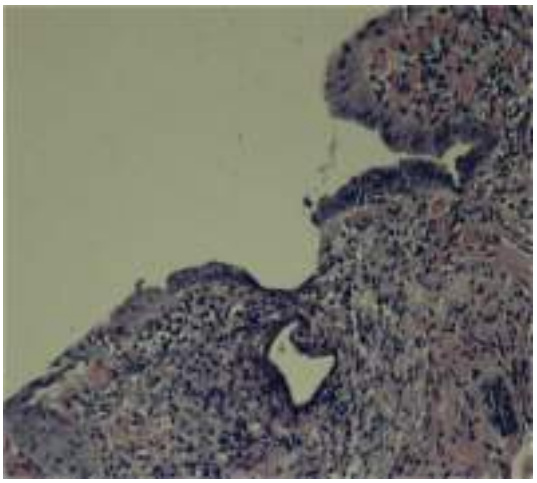

в

Рис. 6. **Пациент *Д*. Короткий сегмент пищевода Баррета.**

а — эндоскопическая картина пищевода Баррета (C0 M2) (эндоскопическая система Olympus Exera III, видеогастроскоп GIF 190H), осмотр в белом свете; б — осмотр в узком спектре света; в — гистологическое заключение: дисплазия низкой степени на фоне множественных фокусов кишечной метаплазии (окраска гематоксилином и эозином. ×60).

Рис. 7. **Операционная бригада в составе: Т. Бейна (Дюссельдорф, Германия), Р.О. Куваев.**

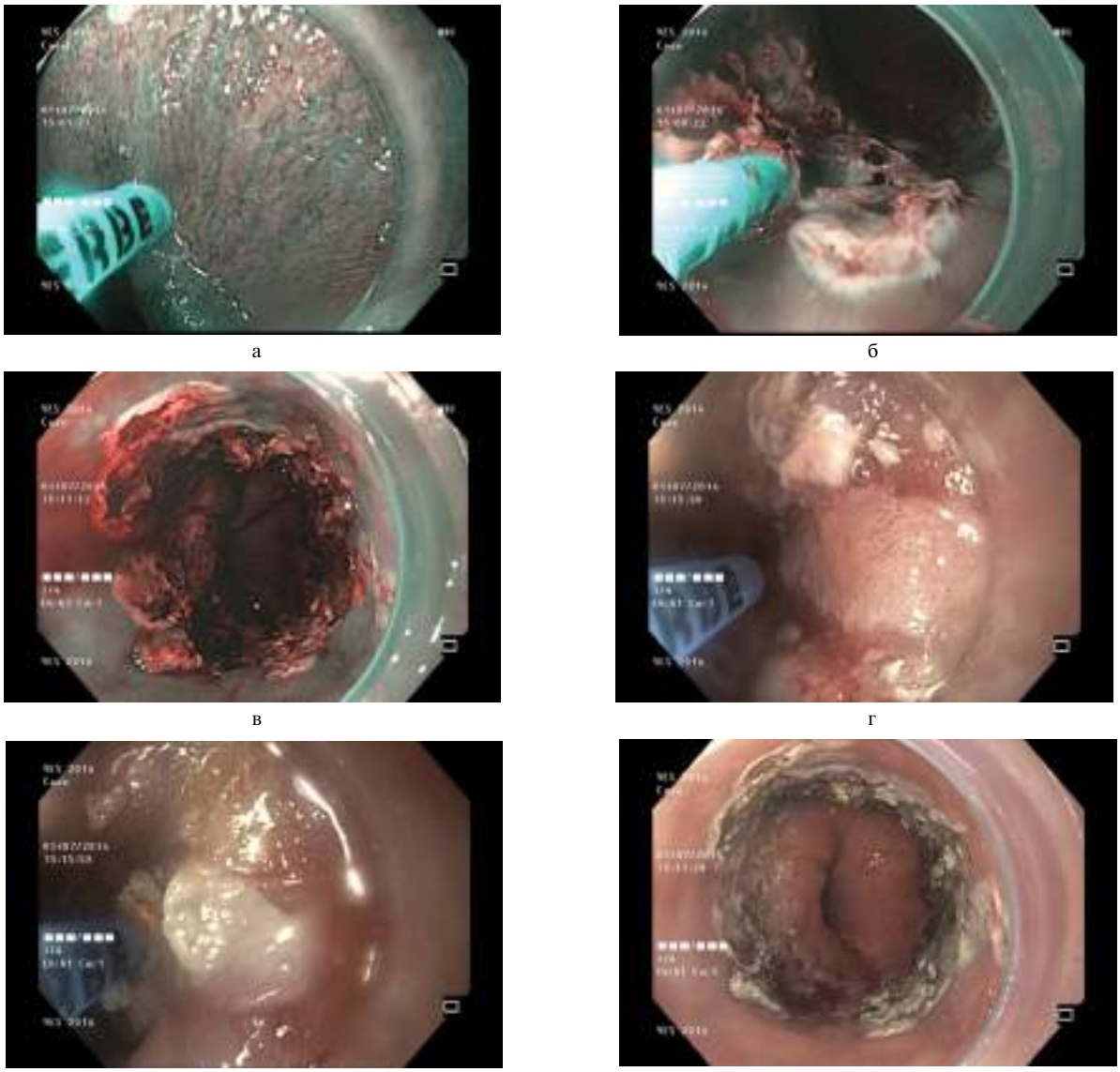

Рис. 8. **Эндоскопическая абляция пищевода Баррета с помощью гибридной технологии аргоноплазменной коагуляции (гибридный водоструйный зонд HybridAPC, «ERBE»).**

а — инъекция физиологического раствора в подслизистый слой; б — абляция метаплазированного эпителия сегмента пищевода Баррета с помощью аргоноплазменной коагуляции под контролем осмотра в узком спектре света (мощность 60 Вт); в — эндоскопическая картина после первого этапа абляции (осмотр в узком спектре света); г — очищение поверхности зоны коагуляции от коагулированного струпа с помощью дистального колпачка с детальной инспекцией этой области: выявлен участок метаплазированного эпителия; д — дополнительная аргоноплазменная коагуляция оставшихся после абляции участков метаплазии (мощность 40 Вт); е — циркулярная зона коагуляции протяженностью около 2,0 см.

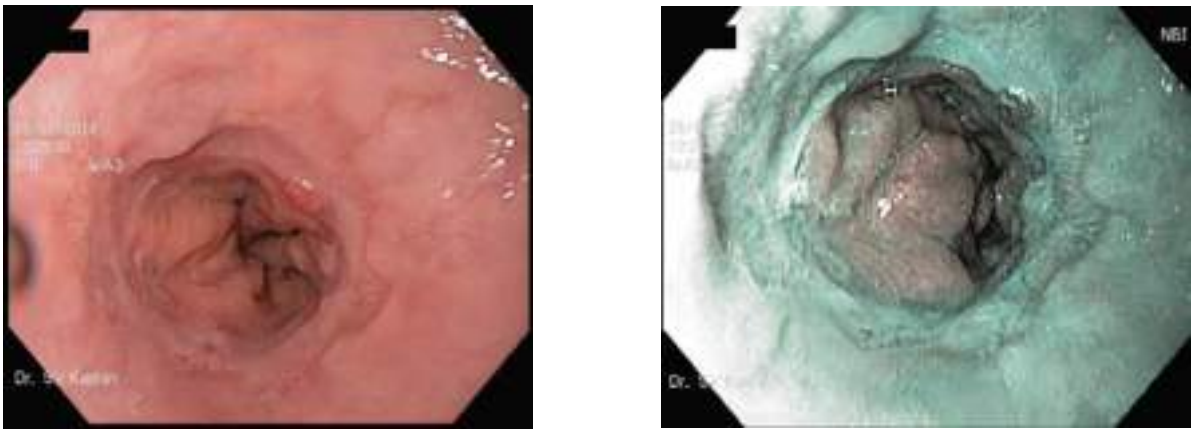

а б

Рис. 9. **Эндоскопическое исследование через 1 мес (эндоскопическая система Olympus Exera III, видеогастроскоп GIF 180H).**

В области ранее выполненной абляции сформирован новый плоский эпителий, очагов цилиндроклеточной метаплазии не выявлено; а — осмотр в белом свете; б — осмотр в узком спектре света.

проведения абляции возникла циркулярная зона коагуляции протяженностью около 2,0 см. В ранний постоперационный период проводилась активная антисекреторная терапия и ограничения в диетическом рационе. В первые сутки разрешено принимать полужидкую пищу с постепенным переходом на щадящий рацион к третьему дню. Ввиду максимально быстрого действия пациенту назначен рабепразол 40 мг в сутки *per os* длительно. При контрольном эндоскопическом осмотре через месяц в области ранее выполненной абляции сформирован новый плоский эпителий, очагов цилиндроклеточной метаплазии не выявлено **(рис. 9)**. Пациенту продолжена длительная поддерживающая терапия ИПП (рабепразол 20 мг в сут).

Пищевод Баррета: современные возможности медикаментозного лечения и новые методики эндоскопической терапии

Д.м.н., проф. Е.Л. НИКОНОВ[1], Р.О. КУВАЕВ[2]*, к.м.н., доц. С.В. КАШИН[2]

[1]ФГБУ «Поликлиника №1» Управления делами Президента Российской Федерации, Москва; [2]отделение диагностической и терапевтической эндоскопии ГБУЗ Ярославской области «Клиническая онкологическая больница», Ярославль

Barrett's oesophagus: the currently available possibilities for the medication therapy management and the new method for endoscopic therapy

E.L. NIKONOV[1], R.O. KUVAEV[2], S.V. KASHIN[2]

[1]Federal state budgetary facility «Polyclinic №1», General Management Department of Presidential Administration; [2]Department of Diagnostic and Therapeutic Endoscopy, state budgetary healthcare facility «Oncological Clinical Hospital», Yaroslavl

В настоящее время происходит эволюция представлений о пищеводе Баррета с появлением новой информации в области генетики, биохимии, клинической медицины и эпидемиологии. С учетом современных данных клинических исследований Британским обществом гастроэнтерологии в 2014 г. предложено определение пищевода Баррета, основанное только на описании метапластических изменений пищевода без учета их предракового потенциала. В зависимости от гистологических и эндоскопических характеристик метаплазированного эпителия и учитывая различный предраковый потенциал сегмента метаплазии предлагаются несколько стратегий ведения пациентов. Как известно, в основе медикаментозной терапии лежит применение эффективных ингибиторов протонной помпы, однако при появлении предраковых изменений слизистой оболочки сегмента метаплазии (дисплазия низкой и высокой степени), определяющих высокий потенциал развития аденокарциномы пищевода, требуется эндоскопическое лечение, к которому относятся методики эндоскопической резекции и абляции слизистой оболочки пищевода Баррета. На сегодняшний день разработаны новые методики эндоскопического лечения, которые с одной стороны являются высокоэффективными и безопасными, с другой стороны имеют относительно невысокую стоимость, обеспечивая экономическую эффективность.

Ключевые слова: пищевод Баррета, гастроэзофагеальная рефлюксная болезнь, аденокарцинома пищевода, ингибиторы протонной помпы, эндоскопическая абляция, эндоскопическая резекция слизистой оболочки.

The new genetic, biochemical, clinical, and epidemiological data that have recently become available account for the evolution of the generally accepted concept of Barrett's oesophagus. The definition of this condition proposed in 2014 by the British Society of Gastroenterology taking into consideration the results of the ongoing clinical studies is based only on the description of metaplastic alterations in the oesophagus without regard for their pre-cancer implications. A few strategies for the treatment of the patients presenting with Barrett's oesophagus have been developed depending on the histological and endoscopic characteristics of metaplastic epithelium taking into account the different pre-cancer potential of the metaplastic segment. As is known, the medication therapy management of Barrett's oesophagus is based on the application of efficacious proton pump inhibitors (PPI). However, the appearance of pre-cancer changes in oesophageal mucosa of the metaplastic segment (low- and high-degree dysplasia) responsible for the high probability of the formation of oesophageal adenocarcinoma dictates the necessity of the endoscopic treatment including the endoscopic resection and ablation of Barrett's oesophagus mucosa. To-day, the new methods for the endoscopic intervention are available that are on the one hand highly effective and safe but on the other hand are relatively inexpensive and ensure the high cost/benefit ratio.

Key words: Barrett's oesophagus, gastroesophageal reflux disease, oesophageal adenocarcinoma, proton pump inhibitors, endoscopic ablation, endoscopic mcosal resection.

С момента первого описания пищевода Баррета, сделанного в 1950 г. английским хирургом N. Barrett, подходы к определению этого понятия и ведению пациентов с этим заболеванием неоднократно менялись [1]. В настоящее время также происходит эволюция представлений о пищеводе Баррета с появлением новой информации в области генетики, биохимии, клинической медицины и эпидемиологии. С учетом современных представлений и накопленных данных клинических исследований Британским обществом гастроэнтерологии в 2014 г. предложено определение пищевода Баррета, основанное только на описании метапластических изменений пищевода без учета их предракового потенциала [2]. По мнению специалистов, такой описательный подход позволяет не вводить в дефиницию традиционный вопрос о риске развития рака при различных типах метаплазии. Однако после установления диагноза пищевода Баррета риск развития рака должен быть определен индивидуально в соответствии с эндоскопическими, гистологическими и молекулярными данными. В соответствии с рекомендациями Британского общества гастроэнтерологии под пищеводом Баррета подразумевают патологическое состояние, при котором часть нормального плоского эпителия слизистой оболочки дистального отдела пищевода замещена метапластическим цилиндрическим эпителием, который

*e-mail: kuvaev_roman@mail.ru

Рис. 1. **Пражские критерии диагностики пищевода Баррета.**

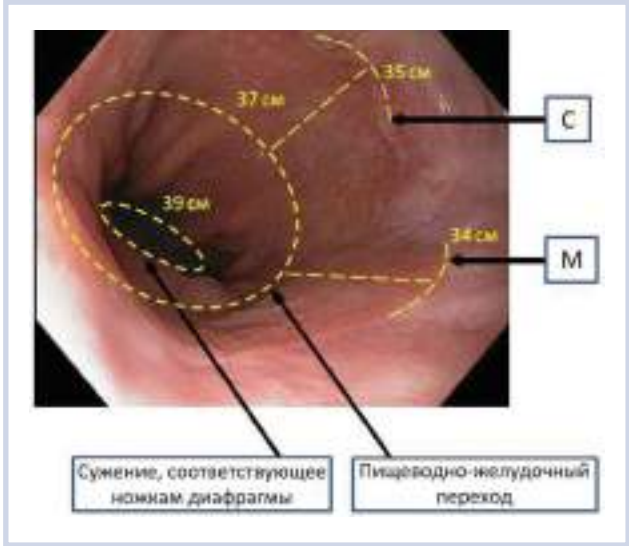

Рис. 2. **Пример использования Пражских критериев в диагностике пищевода Баррета (C2 M3).**

достоверно определяется при эндоскопическом исследовании (то есть размером более 1 см) выше пищеводно-желудочного перехода и гистологически подтвержден. Из этого определения следует, что эндоскопическое и морфологическое исследования лежат в основе правильной диагностики этого патологического состояния, а последующее сопоставление эндоскопических и гистологических данных позволяет определить риск развития аденокарциномы пищевода и, как следствие, стратегию лечения и наблюдения пациентов.

Эндоскопическая картина должна быть описана в соответствии со стандартным протоколом с применением Пражских критериев, разработанных Международной рабочей группой экспертов по классификации эзофагитов (The International Working Group for the Classification of Oesophagitis) на 12-й Европейской гастроэнтерологической неделе (Прага, 2004 г.). Эти критерии предполагают определение проксимальной границы циркулярного сегмента метаплазии, а также максимальной протяженности и самой верхней границы наиболее длинного «языка» метаплазии (сегмент «M»). Измерение протяженности циркулярного сегмента цилиндроклеточной метаплазии происходит от края желудочных складок до его проксимального уровня (сегмент «C») **(рис. 1 и 2)**. Гистологическая оценка осуществляется благодаря проведению Сиетлского протокола биопсии, предполагающего выполнение слепых биопсий в четырех точках по окружности пищевода и на протяжении каждого сантиметра по длине сегмента и всех видимых патологически измененных участков слизистой оболочки. В зависимости от гистологических и эндоскопических характеристик метаплазированного эпителия и учитывая различный предраковый потенциал сегмента метаплазии, предлагаются несколько стратегий ведения пациентов.

Несмотря на появляющиеся новые данные о наличии молекулярных и генетических изменений в желудочной метаплазии сегмента пищевода Баррета, свидетельствующих о риске развития аденокарциномы [3, 4], только эпителий кишечного типа имеет доказанный предраковый потенциал и требует диагностики [5]. Поэтому при отсутствии верификации кишечной метаплазии требуется проведение повторного исследования с выполнением четырехквадрантной биопсии. При подтверждении диагноза пищевода Баррета без кишечной метаплазии, что может встречаться у пациентов с коротким сегментом, эндоскопическое наблюдение не показано, поскольку риск развития рака не доказан, а терапия сводится к контролю симптомов гастроэзофагеального рефлюкса. В случае диагностики метаплазии кишечного типа риск развития аденокарциномы по данным метаанализа 57 исследований составляет 0,33% [6], что в 4,7 раза выше по сравнению с риском развития рака толстой кишки у пациентов с язвенным колитом [7]. Поэтому в этих случаях требуется адекватная фармакологическая терапия и эндоскопическое наблюдение с целью своевременного выявления дисплазии и раннего рака. При выявлении дисплазии низкой степени в сегменте метаплазии риск развития аденокарциномы/дисплазии высокой степени увеличивается в пять раз по сравнению с пищеводом Баррета без дисплазии [8]. Более того, по данным исследования Curvers и соавт., включающего только подтвержденную двумя морфологами дисплазию низкой степени, этот показатель может достигать 13,4% случаев в год [9]. Поэтому при таких изменениях наряду с базисной антисекреторной терапией применяется эндоскопическое лечение, включающее в себя методики эндоскопической резекции слизистой оболочки и эндоскопической абляции сегмента метаплазии с последующим эндоскопическим наблюдением. Таким образом, ведение пациентов с пищеводом Баррета зависит от многих факторов и, прежде всего, от индивидуального риска развития аденокарциномы.

Стратегия лечения больных с пищеводом Баррета включает в себя устранение гастроэзофагеального рефлюкса и связанных с ним симптомов (изжога, боли и другие жалобы), эпителизацию эрозивных изменений, а также предотвращение возникновения и прогрессии дисплазии и, в конечном итоге, предупреждение аденокарциномы [10]. В основе медикаментозной терапии лежит применение эффективных ингибиторов протонной помпы (ИПП), которые, с одной стороны, позволяют контроли-

ровать симптомы гастроэзофагеального рефлюкса, с другой стороны, являются потенциальными препаратами для проведения фармакологической профилактики рака пищевода. Как показывают результаты нескольких метаанализов клинических исследований, в целом все ИПП демонстрируют одинаковую эффективность в лечении различных кислотозависимых заболеваний при их применении в эквивалентных дозах [11—13]. Однако известно, что между ИПП существуют различия в фармакокинетике и фармакодинамике [14, 15], что может быть использовано в индивидуальном планировании терапии. Рабепразол (Париет) отличается от других ингибиторов протонного насоса более быстрым наступлением стойкого суточного антисекреторного эффекта и как следствие — купированием кислотозависимых симптомов с первого дня приема [16]. Это связано с тем, что рабепразол конвертируется в свою активную (сульфенамидную) форму быстрее, чем омепразол, лансопразол и пантопразол. Более того, как показывают исследования, назначение 20 мг рабепразола более эффективно снижало кислотообразование, чем 20 мг эзомепразола, как после приема однократной дозы, так и при повторных назначениях [17]. В терапии ГЭРБ применение лекарственного препарата считается эффективным в том случае, если оно позволяет уменьшить рефлюксное время в течение суток (время, при котором pH в пищеводе становится <4) до 6% и ниже. Результаты исследования Robinson и соавт. показали, что применение рабепразола (в суточной дозе 20 и 40 мг) приводит на 7-й день лечения к уменьшению продолжительности рефлюксного времени с исходных 24 до 5,1% (при приеме препарата в дозе 20 мг) и до 2% в сутки (при приеме в дозе 40 мг в день) [18]. Таким образом, важным преимуществом рабепразола в лечении ГЭРБ является максимально быстрое наступление эффекта при применении препарата в обычных терапевтических дозах, а не в удвоенных [19].

Однако, при появлении предраковых изменений слизистой оболочки сегмента метаплазии (дисплазия низкой и высокой степени), определяющих высокий потенциал развития аденокарциномы пищевода, требуется эндоскопическое лечение, к которому относятся методики эндоскопической резекции и абляции слизистой оболочки пищевода Баррета. Эндоскопическое лечение обязательно должно сопровождаться адекватной антисекреторной терапией с помощью ИПП для обеспечения эффективного и быстрого заживления дефектов слизистой оболочки после эндоскопической резекции слизистой оболочки или абляции пищевода Баррета и создания условий для появления в этих зонах многослойного плоского эпителия пищевода. В случае диагностики дисплазии принципиально важным является определение ее локализации: в патологическом участке, выявляемом при эндоскопическом исследовании, или в сегменте метаплазии без видимых изменений. Для решения этой важной диагностической задачи требуется применение современных эндоскопических методик осмотра, поскольку только тщательная инспекция зоны метаплазии позволяет выявить минимальные патологические изменения слизистой оболочки. Согласно исследованиям, при использовании эндоскопии высокого разрешения среди направленных на пересмотр пациентов с дисплазией высокой степени без видимых патологических образований в 80% был выявлен как минимум один эндоскопически-позитивный очаг [20, 21]. Более того, согласно современным представлениям, любой видимый при эндоскопическом исследовании патологический участок должен трактоваться как потенциально злокачественный до тех пор, пока это не будет опровергнуто. Поэтому наряду с точной эндоскопической диагностикой требуется тщательная морфологическая верификация процесса, которая возможна только при исследовании всего патологического участка слизистой оболочки. Это может быть достигнуто путем проведения эндоскопической резекции слизистой оболочки (ЭРС) с патологическим участком, которая имеет ряд преимуществ перед выполнением щипцовой биопсии [22]. При ЭРС возможно получение большого фрагмента слизистой оболочки, благодаря чему подробно исследуется как слизистый, так и подслизистый слой, а также уменьшается число артефактов [23]. Таким образом, любой видимый патологический участок сегмента пищевода Баррета должен быть подвергнут эндоскопической резекции с последующим гистопатологическим исследованием. Наиболее распространенными методиками ЭРС в сегменте пищевода Баррета являются методики «аспирации и резекции» («suck-and-cut» techniques): с использованием дистального колпачка и лигатора. В первом случае производится аспирация патологического участка в полость пластикового колпачка, который предварительно монтируется на дистальный конец эндоскопа, и резекция с помощью заранее открытой внутри колпачка электрохирургической петли **(рис. 3)**. Перед резекцией в подслизистый слой под основание патологического участка вводится физиологический раствор для предотвращения перфорации. Во втором случае патологический участок также аспирируется в лигатор, после чего на основание накладывается и фиксируется лигатура, образуя псевдополип, который впоследствии подвергается резекции с помощью петли **(рис. 4)**. Обе методики одинаково эффективны и безопасны для удаления нодулярных участков пищевода Баррета [24].

Однако для полного удаления, то есть эрадикации, всего метаплазированного эпителия пищевода Баррета в настоящее время широко применяются различные методики эндоскопической абляции. Эрадикация всего метаплазированного эпителия необходима в случаях высокого риска развития аденокарциномы пищевода. Это случаи с дисплазией высокой степени или внутрислизистым раком без эндоскопически видимых патологических участков, верифицированных по результатам рандомизированной четырехквадрантной биопсии. Выбор методики абляции для эндоскопического лечения возможен только после тщательного исследования зоны метаплазии в условиях специализированного экспертного центра с помощью современных эндоскопических методик, таких как увеличительная и узкоспектральная эндоскопия, и подтверждения отсутствия видимых патологических участков. К тому же, после проведения ЭРС с патологическим участком у 20% пациентов развиваются метахронные образования в сегменте метаплазии в последующие 2 года [25]. А как показывают исследования, при ЭРС по поводу раннего рака в 80% случаев у этих пациентов уже имеется дисплазия низкой или высокой степени в других участках метаплазированного эпителия [26]. Поэтому эндоскопическая абляция сегмента метаплазии показана пациентам после эндоскопической резекции раннего рака пищевода Баррета, поскольку это позволяет значительно снизить риск развития метахронного рака в других участках метаплазированного эпителия [27].

Подходы к ведению пациентов с дисплазией низкой степени в сегменте пищевода Баррета неоднозначны,

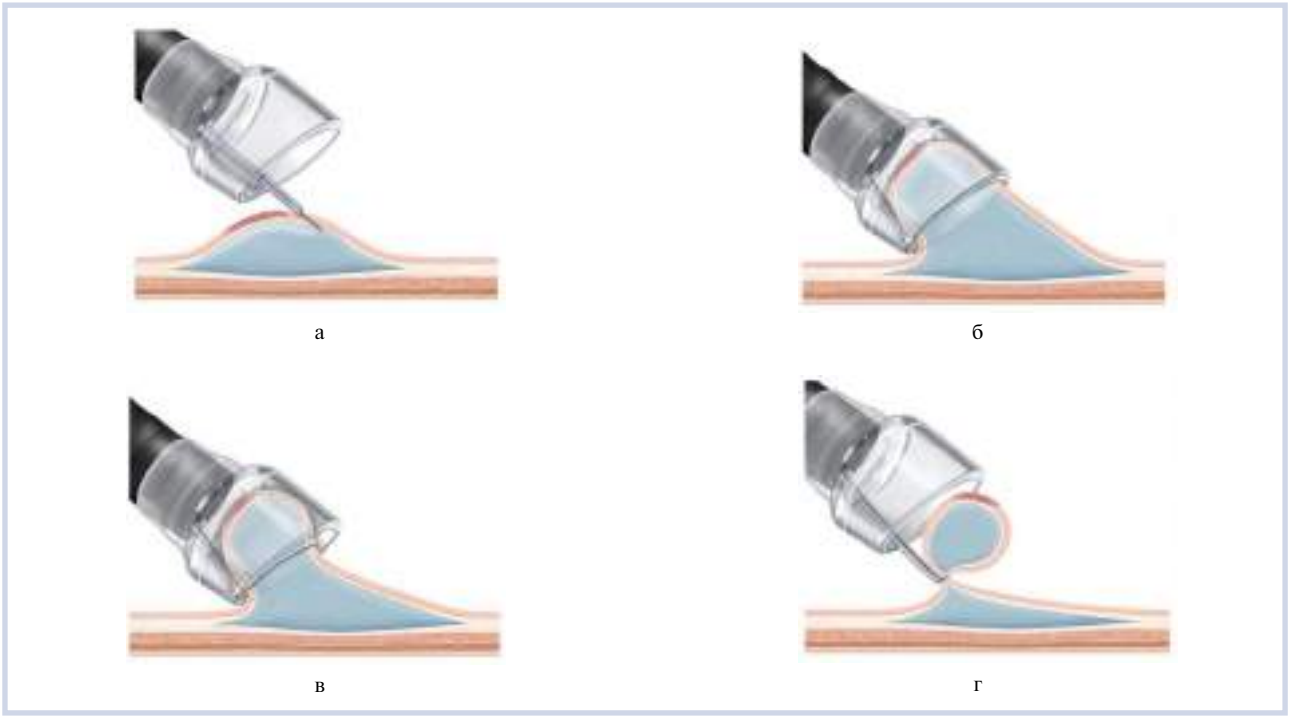

Рис. 3. **Основные этапы колпачковой резекции.**

а — инъекция в подслизистый слой физиологического раствора; б — аспирация патологического участка внутрь колпачка; в — затягивание петли у основания патологического участка; г — резекция патологического участка с помощью эндоскопической петли.

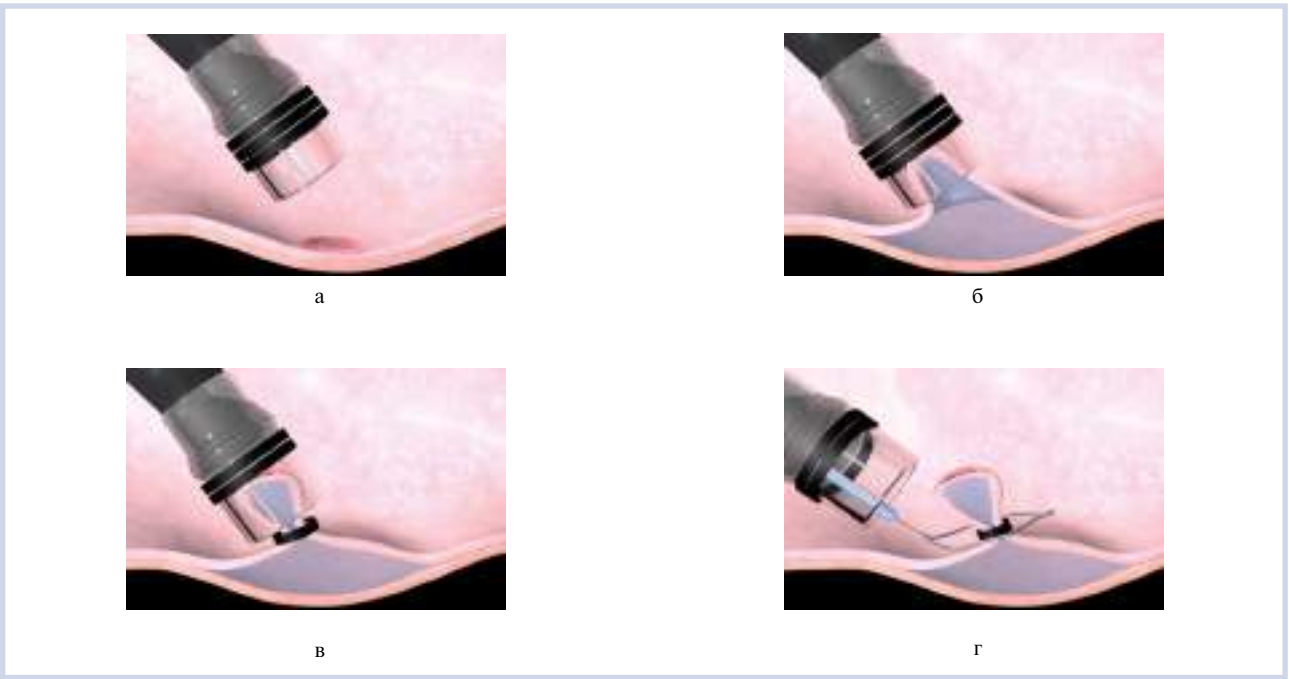

Рис. 4. **Основные этапы эндоскопической резекции с помощью лигатора.**

а — для эндоскопической резекции используется лигатор, фиксируемый на дистальной части эндоскопа; б — аспирация патологического участка в полость лигатора; в — наложение лигатуры под основание патологического участка с образованием псевдополипа; г — резекция патологического участка с помощью эндоскопической петли.

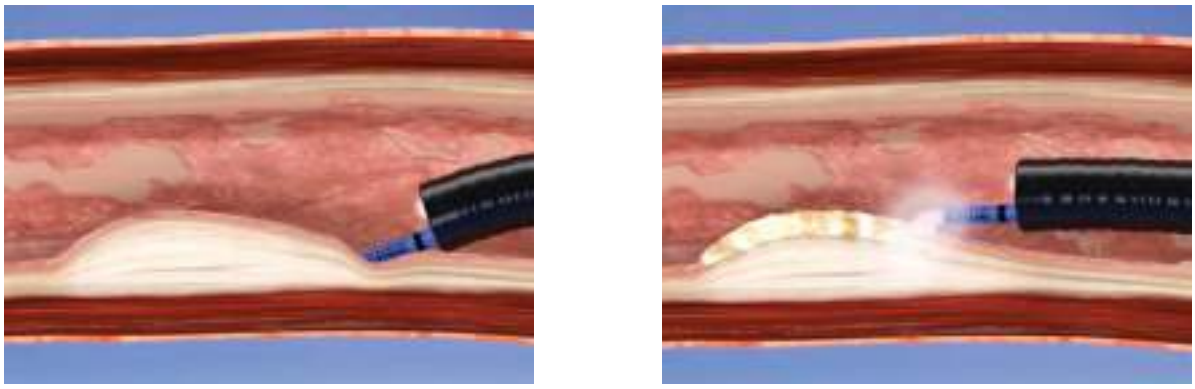

а б

Рис. 5. **Гибридная технология АПК.**

а — введение в подслизистый слой физиологического раствора; б — аргоноплазменная коагуляция метаплазированного эпителия.

прежде всего, из-за трудности гистологической диагностики этого состояния и низкой согласованности между экспертами. По данным Curvers и соавт., в 75% случаев дисплазии низкой степени этот диагноз был снят при пересмотре вторым врачом-патоморфологом в специализированном учреждении [9]. Учитывая такую гипердиагностику дисплазии низкой степени, истинный риск аденокарциномы пищевода представляется значительно более высоким по сравнению с ранее опубликованными цифрами, а прогрессия до дисплазии высокой степени и раннего рака пищевода, по данным этих же авторов, может наблюдаться в 42% случаев за период наблюдения 37,6 месяцев, что требует профилактического эндоскопического лечения. По данным мультицентрового рандомизированного исследования, эндоскопическая абляция пищевода Баррета с дисплазией низкой степени позволяет снизить риск развития дисплазии высокой степени и аденокарциномы пищевода на 25% по сравнению с эндоскопическим наблюдением за 3-летний период [28]. Поэтому активная тактика ведения, включающая применение эндоскопических методик абляции, является оправданной в случаях с подтвержденной дисплазией низкой степени. Ввиду низкого риска развития аденокарциномы пищевода у пациентов с пищеводом Баррета без дисплазии и высокой стоимости эндоскопической абляции проведение эрадикации метаплазированного эпителия без дисплазии в настоящее время не показано. Однако сегодня разрабатываются новые методики абляции, которые с одной стороны являются высокоэффективными и безопасными, с другой — имеют относительно невысокую стоимость, обеспечивая экономическую эффективность.

К методикам эндоскопической абляции пищевода Баррета относятся аргоноплазменная коагуляция, криотерапия, фотодинамическая терапия, а также радиочастотная абляция. Наиболее известной и давно применяемой методикой является аргоноплазменная коагуляция (АПК), при которой высокочастотная энергия бесконтактным способом переносится ионизированным аргоном (аргоновой плазмой) на ткань, что позволяет осуществить эффективную плоскую коагуляцию при контролируемой глубине проникновения (от 1 до 3 мм в зависимости от его длительности и мощности) [29]. При воздействии аргоновой плазмы на участок ткани в нем возникают три зоны, расположенные последовательно от поверхности в глубину: зона высушивания (десикации), зона коагуляции и зона девитализации [30]. Однако, как показывают исследования, стандартная АПК в некоторых случаях не позволяет произвести полную эрадикацию эпителия пищевода Баррета [31], более того, неполная и неравномерная абляция может приводить к тому, что под слоем нового плоского эпителия остаются фокусы кишечной метаплазии («захороненный» пищевод Баррета), сохраняющие определенный предраковый потенциал [32]. К тому же, при абляции больших сегментов метаплазированного эпителия частым осложнением стандартной АПК является рубцовый стеноз пищевода [33]. Совершенствование методики АПК для абляции пищевода Баррета привело к созданию гибридной технологии АПК, при которой термическое воздействие на эпителий проводится после инъекции физиологического раствора в подслизистый слой **(рис. 5)**. При этом применяется гибридный водоструйный зонд (Hybrid APC, «ERBE», Германия), имеющий в центральной части маленький канал для подачи физиологического раствора. Перед проведением абляции слизистая оболочка приподнимается при помощи водной струи, подаваемой с помощью гибридного зонда в подслизистый слой под высоким давлением, что обеспечивает с одной стороны безопасность использования АПК большой мощности (до 60 Вт), обеспечивая большую эффективность абляции, с другой — «гидроподушка» увеличивает расстояние до мышечной ткани и защищает ее от термического воздействия, сводя к минимуму риск развития стеноза.

Таким образом, существуют эффективные подходы к ведению пациентов с пищеводом Баррета, включающие применение современных ИПП для медикаментозного лечения, а также новых методик эндоскопической резекции и абляции. Более того, в настоящее время прослеживается четкая тенденция к повышению активности и радикальности тактики ведения и расширению показаний как к эндоскопической резекции, так и к полной эрадикации пищевода Баррета. Поэтому с накоплением новых данных клинических исследований следует ожидать изме-

нения парадигмы ведения пациентов с пищеводом Баррета от консервативной стратегии наблюдения к активной тактике канцерпревенции и полного удаления этого предракового состояния. По мнению H. El-Serag и D. Graham, ведение пациентов с любой предопухолевой патологией, будь то пищевод Баррета или колоректальные полипы, должно быть направлено на активную профилактику рака, поэтому полипэктомия в толстой кишке и абляция пищевода Баррета теоретически эквивалентны [34]. Авторы проводят параллели современного подхода клиницистов к пищеводу Баррета и отношения врачей к полипам толстой кишки в 1960—1970-е гг., когда показаниями для удаления также служили размер и гистологическое строение патологического образования. С другой стороны, яркий исторический пример радикального изменения тактики ведения в 1980-х гг. в пользу полипэктомии позволяет предположить вероятность такого сдвига и в отношении пищевода Баррета в ближайшем будущем. Однако самым важным и основополагающим принципом ведения пациентов с предопухолевой патологией были и остаются индивидуальная оценка риска развития рака, а также подбор методов лечения и наблюдения с учетом эндоскопических, патоморфологических, клинических и генетических данных.

ЛИТЕРАТУРА

1. *Давыдов М.И., Тер-Ованесов М.Д., Стилиди И.С.* Пищевод Баррета: от теоретических основ к практическим рекомендациям. Практич онкол 2003; 4 (2): 109—118.
2. *Fitzgerald R.C., di Pietro M., Ragunath K. et al.* British Society of Gastroenterology guidelines on the diagnosis and management of Barrett's oesophagus. Gut 2014; 63: 7—42.
3. *Liu W., Hahn H., Odze R.D. et al.* Metaplastic esophageal columnar epitheliumwithout goblet cells shows DNA content abnormalities similar to gobletcell-containing epithelium. Am J Gastroenterol 2009; 104: 816—824.
4. *Chaves P., Crespo M., Ribeiro C. et al.* Chromosomal analysis of Barrett's cells: demonstration of instability and detection of the metaplastic lineage involved. Mod Pathol 2007; 20: 788—796.
5. *Spechler S.H., Sharma P., Souza R. et al.* American Gastroenterological Association Medical Position Statement on the Management of Barrett's Esophagus. Gastroenterology 2011; 140 (3): 1084—1091.
6. *Desai T.K., Krishnan K., Samala N.* The incidence of oesophageal adenocarcinoma in non-dysplastic Barrett's oesophagus: a meta-analysis. Gut 2012; 61: 970—976.
7. *Jess T., Rungoe C., Peyrin-Biroulet L.* Risk of colorectal cancer in patients with ulcerative colitis: a meta-analysis of population-based cohort studies. Clin Gastroenterol Hepatol 2012; 10: 639—645.
8. *Hvid-Jensen F., Pedersen L., Drewes A.M.* Incidence of adenocarcinoma among patients with Barrett's esophagus. N Engl J Med 2011; 365: 1375—1383.
9. *Curvers W.L., ten Kate F.J., Krishnadath K.K.* Low-grade dysplasia in Barrett's esophagus: overdiagnosed and underestimated. Am J Gastroenterol 2010; 105: 1523—1530.
10. *В.Т. Ивашкин, И.В. Маев, А.С. Трухманов.* Пищевод Баррета. М 2011, т. 2, с. 69—71.
11. *Thomson A.B.R.* Are the orally administered proton pump inhibitors equivalent& A comparison of lansoprazole, omeprazole, pantoprazole, and rabeprazole. Curr Gastroenterol Rep 2000; 2: 482—493.
12. *Langman M.J.S.* Which PPI? Gut 2001; 49: 309—310.
13. *Cromer W., Horbach S., Luhmann R.* Relative efficacies of gastric proton pump inhibitors: their clinical and pharmacological basis. Pharmacology 1999; 59: 57—77.
14. *Stedman C.A.M., Barclay M.L.* Comparison of the pharmacokinetics, acid suppression and efficacy of proton pump inhibitors. Aliment Pharmacol Ther 2000; 14: 963—978.
15. *McColl K.E.L., Kennerley P.* Proton pump inhibitors — differences emerge in the hepatic metabolism. Digest Liver Dis 2002; 34: 461—467.
16. *Баранская Е.К.* Париет в современных схемах эрадикации инфекции Helicobacter pylori. Военно-мед журн 2001; 4: 54—58.
17. *Warrington S., Baisley K., Boyce M.* Effects of rabeprazole, 20 mg, or esomeprazole, 20 mg, on 24-h intragastric pH and serum gastrin in healthy subjects. Aliment Pharmacol Ther 2002; 16: 1301—1307.
18. *Robinson M., Maton P.N., Rodriguez S.* Effects of oral rabeprazole on oesophageal and gastric pH in patients with gastro-oesophageal reflux disease. Aliment Pharmacol Ther 1997; 11: 973—980.
19. *Шептулин А.А.* Париет — новый блокатор протонного насоса. Рос журн гастроэнтерол, гепатол, колопроктол 2000; 3: 12—16.
20. *Curvers W.L., Singh R., Song L.M.* Endoscopic tri-modal imaging for detection of early neoplasia in Barrett's oesophagus: a multi-centre feasibility study using high-resolution endoscopy, autofluorescence imaging and narrow band imaging incorporated in one endoscopy system. Gut 2008; 57: 167—172.
21. *Curvers W.L., Herrero L.A., Wallace M.B.* Endoscopic tri-modal imaging is more effective than standard endoscopy in identifying early-stage neoplasia in Barrett's esophagus. Gastroenterology 2010; 139: 1106—1114.
22. *Peters F.P., Brakenhoff K.P.M., Curvers W.L.* Histologic evaluation of resection specimens obtained at 293 endoscopic resections in Barrett's esophagus. Gastrointest Endosc 2008; 67: 604—609.
23. *Bergman J., Fockens P.* Management of HGIN in Barrett's Esophagus in book Barrett's Esophagus and Esophageal Adenocarcinoma, Second Edition Edited By Prateek Sharma, Richard Sampliner 2006 Blackwell Publishing Ltd.
24. *Conio M., Repici A., Cestari R.* Endoscopic mucosal resection for high-grade dysplasia and intramucosal carcinoma in Barrett's esophagus: an Italian experience. World J Gastroenterol 2005; 11: 6650—6655.
25. *Pech O., Behrens A., May A.* Long-term results and risk factor analysis for recurrence after curative endoscopic therapy in 349 patients with high-grade intraepithelial neoplasia and mucosal adenocarcinoma in Barrett's oesophagus. Gut 2008; 57: 1200—1206.
26. *Pouw R.E., Wirths K., Eisendrath P.* Efficacy of radiofrequency ablation combined with endoscopic resection for barrett's esophagus with early neoplasia. Clin Gastroenterol Hepatol 2010; 8: 23—29.
27. *Manner H., Rabenstein T., Pech O.* Ablation of remaining Barrett's epithelium after endoscopic resection: a randomized long-term follow-up study on argon plasma coagulation versus surveillance (APE study). Endoscopy 2014; 46: 6—12.
28. *Phoa K.N.* Radiofrequency Ablation vs Endoscopic Surveillance for Patients With Barrett Esophagus and Low-Grade Dysplasia: A Randomized Clinical Trial. JAMA 2014; 311 (12): 1209—1217.
29. *Williamson J.M.L., Almond L.M., Shepherd N.A., Barr H.* Current management of Barrett's oesophagus. Br J Hosp Med (Lond) 2012; 73: 271—277.
30. *Машкин А.А., Хойрыш А.А., Ефанов А.В., Федосеева Н.Н.* Применение эндоскопической аргонно-плазменной коагуляции в лечении больных с острыми желудочно-кишечными и пищеводными кровотечениями различной этиологии: Пособие для врачей. Тюмень 2007; 7—11.
31. *Van Laethem J.L., Jagodzinski R., Peny M.O.* Argon plasma coagulation in the treatment of Barrett's high-grade dysplasia and in situ adenocarcinoma. Endoscopy 2001; 33: 257—261.
32. *Van Laethem J.L., Peny M.O., Salmon I.* Intramucosal adenocarcinoma arising under squamous reepithelialisation of Barrett's oesophagus. Gut 2000; 46: 574—577.
33. *Van Laethem J.L., Jagodzinski R., Peny M.O.* Argon plasma coagulation in the treatment of Barrett's high-grade dysplasia and in situ adenocarcinoma. Endoscopy 2001; 33: 257—261.
34. *El-Serag H., Graham D.* Routine polypectomy for colorectal polyps and ablation for Barrett's esophagus are intellectually the same. Gastroenterology 2011; 140 (2): 386—388.