ISSN 2305-2260 (Print)
ISSN 2309-1363 (Online)

ДОКАЗАТЕЛЬНАЯ ГАСТРОЭНТЕРОЛОГИЯ

Том 7 Выпуск 1 4. 2018

НАУЧНО-ПРАКТИЧЕСКИЙ ЖУРНАЛ

Издательство «Медиа Сфера»

Общество специалистов доказательной медицины

«Доказательная гастроэнтерология» — научно-практический рецензируемый медицинский журнал
Выходит 4 раза в год
Основан в 2011 году

Журнал представлен в следующих международных базах данных и информационно-справочных изданиях: РИНЦ (Российский индекс научного цитирования), EBSCOhost, Ulrich's Periodicals Directory, Google Scholar

Решением Высшей аттестационной комиссии (ВАК) Министерства образования и науки РФ журнал «Доказательная гастроэнтерология» включен в Перечень ведущих рецензируемых научных журналов и изданий, выпускаемых в Российской Федерации, в которых рекомендована публикация основных результатов диссертационных исследований на соискание ученых степеней доктора и кандидата наук по специальности клиническая медицина.

Издательство «Медиа Сфера»:
127238 Москва,
Дмитровское ш., д. 46, корп. 2, этаж 4
Тел.: (495) 482-4329
Факс: (495) 482-4312
E-mail: info@mediasphera.ru
www.mediasphera.ru
Адрес для корреспонденции:
127238 Москва, а/я 54, Медиа Сфера
Отдел рекламы:
Тел.: (495) 482-0604
E-mail: reklama@mediasphera.ru
Отдел подписки:
Тел.: (495) 482-5336
E-mail: zakaz@mediasphera.ru

Адрес редакции:
127238 Москва,
Дмитровское ш., д. 46, корп. 2, этаж 4
Зав. редакцией О.Д. Изотова
Тел.: (495) 482-4329
E-mail: gastro@mediasphera.ru

Оригинал-макет изготовлен
Издательством «Медиа Сфера»
Компьютерный набор и верстка:
Н.Ф. Куликова, В.В. Карасева
Корректоры: И.В. Корягина, В.Ю. Глазунова

Загрузите в App Store

ДОСТУПНО В Google Play

Индексы по каталогу агентства «Роспечать»
84557 — для индивидуальных подписчиков
84558 — для предприятий и организаций

Подписано в печать
Формат 60×90 1/8; тираж 1500 экз.
Усл. печ. л.
Заказ
Отпечатано в ООО «ПКФ СОЮЗ-ПРЕСС»

Главный редактор Е.Л. Никонов, д.м.н., проф.
Отв. секретарь К.В. Пюрвеева, к.м.н.

РЕДАКЦИОННАЯ КОЛЛЕГИЯ

А.Г. Автандилов, д.м.н., проф. (Москва)
С.А. Алексеенко, д.м.н., проф. (Хабаровск)
Б.Н. Башанкаев (Москва)
Д.С. Бордин, д.м.н., проф. (Москва)
А. Бреденурд, проф. (Нидерланды)
С.А. Булгаков, д.м.н., проф. (Москва)
В.В. Веселов, д.м.н., проф. (Москва)
В.В. Власов, д.м.н., проф. (Москва)
Е.С. Вьючнова, к.м.н., доц. (Москва)
К.Г. Гуревич, д.м.н., проф. РАН (Москва)
И.А. Егорова, к.м.н. (Москва)
О.В. Зайратьянц, д.м.н., проф. (Москва)
И.О. Иваников, д.м.н., проф. (Москва)
Т. Ито, проф. (Япония)
Х. Кашида, проф. (Япония)
С.В. Кашин, к.м.н. (Ярославль)
И.В. Киргизов, д.м.н., проф. (Москва)
И.Е. Колтунов, д.м.н., проф. (Москва)
Л.В. Кудрявцева, д.м.н., проф. (Москва)
М.А. Ливзан, д.м.н., проф. (Омск)
И.В. Маев, д.м.н., проф., акад. РАН (Москва)
И.А. Морозов, д.м.н., проф. (Москва)
А.М. Нечипай, д.м.н., проф. (Москва)
О.Ш. Ойноткинова, д.м.н., проф. (Москва)
М.Ф. Осипенко, д.м.н., проф. (Новосибирск)
А. Репичи, проф. (Италия)
Л.М. Рошаль, д.м.н., проф. (Москва)
В.Г. Румянцев, д.м.н., проф. (Москва)
Ю. Сайто, проф. (Япония)
Ч. Хасан, д.м.н., проф. (Италия)
А.В. Чжао, д.м.н., проф. (Москва)
В.Л. Эмануэль, д.м.н., проф. (Санкт-Петербург)
А.П. Эттингер, д.м.н., проф. (Москва)
Н.Д. Ющук, д.м.н., проф., акад. РАН (Москва)
Э.П. Яковенко, д.м.н., проф. (Москва)

Редакция не несет ответственности за содержание рекламных материалов. Точка зрения авторов может не совпадать с мнением редакции. К публикации принимаются только статьи, подготовленные в соответствии с правилами для авторов. Направляя статью в редакцию, авторы принимают условия договора публичной оферты. С правилами для авторов и договором публичной оферты можно ознакомиться на сайте: www.mediasphera.ru. Полное или частичное воспроизведение материалов, опубликованных в журнале, допускается только с письменного разрешения издателя — издательства «Медиа Сфера».

Издательство МЕДИА СФЕРА Москва • MEDIA SPHERA Publishing GROUP Moscow

ISSN 2305-2260 (Print)
ISSN 2309-1363 (Online)

«MEDIA SPHERA» Publishing GROUP Moscow

Society of specialists in evidence-based medicine

Russian Journal of Evidence-based Gastroenterology («Dokazatel'naya gastroenterologiya») is a quarterly peer-reviewed scientific and practical medical journal published **by MEDIA SPHERA Publishing Group**. Founded in 2011.

The authors and articles published in the journal are cited and indexed in the following international databases and information/reference systems: Russian Science Citation Index (RSCI), EBSCOhost, Ulrich's Periodicals Directory, Google Scholar.

The journal is included in the list of the leading peer-reviewed scientific journals and other editions issued in the Russian Federation and recommended by the Higher Attestation Commission (VAK) of the Russian Federation for the publication of the main results of the theses for doctoral and PhD degrees.

«MEDIA SPHERA Publishing GROUP»:
127238 Moscow
Dmitrovskoye shosse, 46/2, floor 4
Tel: +7(495)482-4329, Fax: (495)482-4312;
E-mail: info@mediasphera.ru www.mediasphera.ru

Correspondence:
127238 Moscow, mail box 54, MEDIA SPHERA
Advertizing department:
Tel.: +7(495)482-0604
E-mail: reklama@mediasphera.ru

Subscription Department:
Tel.: +7(495)482-5336
E-mail: zakaz@mediasphera.ru

Editorial office:
127238 Moscow,
Dmitrovskoye shosse, 46/2, floor 4
Managing editor: O.D. Izotova
Tel.: +7(495)482-4329
E-mail: gastro@mediasphera.ru

The editors will not be held liable for the content of advertising and promotional materials. The opinions expressed by the authors may not coincide with those of the editorial staff. Only manuscripts adhering to the instructions for authors will be accepted for publication. The authors submitting an article to the Editorial Board accept the terms of the public offer agreement. The instruction for authors and the public offer agreement can be consulted on the journal's website: www.mediasphera.ru. Reproduction of part or all of the contents of materials published in the Journal in any form without the written permission of the publisher (MEDIA SPHERA) is prohibited.

Download on the App Store

GET IT ON Google Play

RUSSIAN JOURNAL OF EVIDENCE-BASED GASTROENTEROLOGY

Vol. 7 1nd Edition 4. 2018

JOURNAL OF RESEARCH AND PRACTICE

EDITORIAL BOARD

Editor-in-chief: E.L. Nikonov, dr. med. sci., prof.
Executive secretary: K.V. Pyurveeva, cand. med. sci.
A.G. Avtandilov, dr. med. sci., prof. (Moscow)
S.A. Alekseenko, dr. med. sci., prof. (Khabarovsk)
B.N. Bashankaev (Moscow)
D.S. Bordin, dr. med. sci., prof. (Moscow)
A. Bredenoord, prof. (Netherlands)
S.A. Bulgakov, dr. med. sci., prof. (Moscow)
A.V. Chzhao A.P., dr. med. sci., prof. (Moscow)
I.A. Egorova, I.O., cand. med. sci. (Moscow)
V.L. Emanuel, dr. med. sci., prof. (St. Petersburg)
A.P. Ettinger, dr. med. sci., prof. (Moscow)
K.G. Gurevich, dr. med. sci., prof. (Moscow)
I.O. Ivanikov, dr. med. sci., prof. (Moscow)
T. Ito, prof. (Japan)
H. Kashida, prof. (Japan)
S.V. Kashin, cand. med. sci. (Yaroslavl)
I.V. Kirgizov, dr. med. sci., prof. (Moscow)
I.E. Koltunov, dr. med. sci., prof. (Moscow)
L.V. Kudryavtseva, dr. med. sci., prof. (Moscow)
M.A. Livzan, dr. med. sci., prof. (Omsk)
I.V. Maev I.A., dr. med. sci., prof.,
member of Russian Academy of Sciences (Moscow)
I.A. Morozov A.M., dr. med. sci., prof. (Moscow)
A.M. Nechipai, dr. med. sci., prof. (Moscow)
O.Sh. Oinotkinova, dr. med. sci., prof. (Moscow)
M.F. Osipenko, dr. med. sci., prof. (Novosibirsk)
A. Repicci, prof. (Italy)
L.M. Roshal, dr. med. sci., prof. (Moscow)
V.G. Rumyantsev, dr. med. sci., prof. (Moscow)
Yu. Saito, prof. (Japan)
V.V. Veselov, dr. med. sci., prof. (Moscow)
V.V. Vlasov, dr. med. sci., prof. (Moscow)
E.S. V'yuchnova, cand. med. sci., prof. (Moscow)
C. Hassan, dr. med. sci., prof. (Italy)
N.D. Yushchuk, E.P., dr. med. sci., prof.,
member of Russian Academy of Sciences (Moscow)
O.V. Zairat'yants, dr. med. sci., prof. (Moscow)
R.K. Yakovenko, dr. med. sci., prof. (Moscow)

СОДЕРЖАНИЕ

ОРИГИНАЛЬНЫЕ СТАТЬИ

Шаповалова Н.С., Новикова В.П., Ревнова М.О., Насыров Р.А., Лапин С.В., Холопова И.В., Кликунова К.А.
Предиктивная значимость генотипа HLA-DQ2.2 для детей с целиакией 6

Шулешова А.Г., Фомичева Н.В., Балалыкин А.С., Данилов Д.В.
Конфокальная лазерная эндомикроскопия в диагностике стриктур внепеченочных желчных протоков 12

МайбородинИ.В., Фигуренко Н.Ф., Морозов В.В., Маслов Р.В., Михеева Т.В., Майбородина В.И., Филипович О.Н., Кадырова А.И., Шевела А.И.
Повреждение сосудов при резекции печени может привести к атрофии и фиброзу всей доли органа в эксперименте 20

НАУЧНЫЕ ОБЗОРЫ

Булгаков С.А.
Пептидные лекарства в панкреатологии: состояние проблемы и перспективы 30

Коваленко Д.Д., Быстровская Е.В., Пронина Г.М., Орлова Ю.Н., Абдураимов А.Б.
Эндоскопическая ультрасонография с контрастным усилением в дифференциальной диагностике заболеваний поджелудочной железы 35

Никонов Е.Л., Солодовников А.Г., Кайбышева В.О., Сидоров А.В., Булгаков С.А., Иваников И.О., Власов В.В.
Критический анализ публикации «Метаанализ: эзомепразол или рабепразол в сравнении с ингибиторами протонной помпы первого поколения в лечении инфекции *Helicobacter pylori*» 44

Ойноткинова О.Ш., Баранов А.П., Крюков Е.В., Дорошко М.А.
Дефицит лизосомальной кислой липазы — недооцененная причина дислипидемии. Что нового? 65

ОБМЕН ОПЫТОМ

Завьялов Д.В., Кашин С.В., Сорогин С.А., Чаморовская А.Б.
Пути реализации системы контроля качества эндоскопических исследований 81

КЛИНИЧЕСКИЙ СЛУЧАЙ

Баранцевич Е.Р., Ковальчук Ю.П., Мельник Е.В., Шулешова Н.В., Эмануэль В.С., Эмануэль Ю.В.
Неврологические проявления целиакии 87

МЕТОДИЧЕСКИЕ РЕКОМЕНДАЦИИ

Пилипенко В.И., Морозов С.В., Исаков В.А.
Диетотерапия синдрома раздраженного кишечника с проблемами запоров с использованием специализированного пищевого продукта диетического лечебного питания «концентрат киселя с витаминами и инулином "Интенорм"». 92

ПРАВИЛА ДЛЯ АВТОРОВ. 107

CONTENTS

ORIGINAL ARTICLES

Shapovalova N.S., Novikova V.P., Revnova M.O., Nasyrov R.A., Lapin S.V., Kholopova I.V., Klikunova K.A.
Predictive significance of HLA-DQ2.2 genotype for children with celiac disease 6

Shuleshova A.G., Fomicheva N.V., Balalykin A.S., Danilov D.V.
Confocal laser endomicroscopy in diagnosis of extrahepatic biliary strictures 12

Maiborodin I.V., Figurenko N.F., Morozov V.V., Maslov R.V., Mikheeva T.V., Maiborodina V.I., Filipovich O.N., Kadyrova A.I., Shevela A.I.
Damage of the vessels in the time of liver resection may result in atrophy and fibrose of the whole organ's lobe in experiment 20

REVIEW

Bulgakov S.A.
Peptide therapeutics in pancreatology 30

Kovalenko D.D., Bystrovskaya E.V., Pronina G.M., Orlova Yu.N., Abduraimov A.B.
Contrast-enhanced endoscopic ultrasonography in differential diagnosis of pancreatic diseases. 35

Nikonov E.L., Solodovnikov A.G., Kaibysheva V.O., Sidorov A.V., Bulgakov S.A., Ivannikov I.O., Vlasov V.V.
Critical analysis of the publication «Metaanalysis: esomeprazole or rabeprazole vs. first-generation pump inhibitors in the treatment of *Helicobacter pylori* infection» 44

Oynotkinova O.SH., Baranov A.P., Krukov E.V., Doroshko M.A.
Lysosomal acid lipase deficiency — underestimated cause of dislipidemia. What's new? 65

EXPERIENCE EXCHANGE

Zavyalov D.V., Kashin S.V., Sorogin S.A., Chamorovskaya A.B.
Implementation of a quality control system for endoscopic examination 81

CASE REPORT

Barantsevich E.R., Kovalchuk Yu.P., Melnik E.V., Shuleshova N.V., Emanuel V.S., Emanuel Yu.V.
Neurological manifestations of celiac disease 87

GUIDELINES

Pilipenko V.I., Morozov S.V., Isakov V.A.
Diet therapy for irritable bowel syndrome followed by constipation with the use of specialized food product of dietary therapeutic nutrition «jelly concentrate with vitamins and inulin "Intenorm"» 92

INSTRUCTIONS TO THE AUTHORS 107

Chil—2019

Бартер

Доказательная гастроэнтерология
2018, Т. 7, № 4, с. 6-10
https://doi.org/10.17116/dokgastro201870416

Russian journal of evidence-based Gastroenterology
2018, vol. 7, №4, pp.6-10
https://doi.org/10.17116/dokgastro201870416

Предиктивная значимость генотипа HLA-DQ2.2 для детей с целиакией

© Н.С. ШАПОВАЛОВА[1]*, В.П. НОВИКОВА[1], д.м.н., проф. М.О. РЕВНОВА[1], д.м.н., проф. Р.А. НАСЫРОВ[1], д.м.н., проф. С.В. ЛАПИН[2], к.м.н. И.В. ХОЛОПОВА[2], к.ф.-м.н. К.А. КЛИКУНОВА[1]

[1]ГБОУ ВПО «Санкт-Петербургский государственный педиатрический медицинский университет, Санкт-Петербург, Россия;
[2]ГБОУ ВПО «Первый Санкт-Петербургский государственный медицинский университет им. акад. И.П. Павлова», Санкт-Петербург, Россия

РЕЗЮМЕ

В настоящее время предпринимают попытки выявить взаимосвязь между генотипом пациентов с целиакией и тяжестью и течением заболевания.

Цель исследования — изучить серологические и морфологические особенности слизистой оболочки двенадцатиперстной кишки (СОДПК) у детей с целиакией, имеющих генотип DQ2.2.

Материал и методы. Обследованы 47 детей, которым диагноз целиакия верифицирован согласно критериям ESPHGAN. У всех детей определены антитела к тканевой трансглутаминазе-2 (ТТГ) и деамидированным пептидам глиадина, выполнены морфометрическое исследование биоптатов СОДПК и генотипирование. По результатам генотипирования дети были разделены на две группы: 1-ю группу составили 18 детей с генотипом DQ2.2; 2-ю группу — 29 детей с другими генотипами.

Результаты. Повышение антител к ТТГ наблюдалось у всех больных в 1-й группе. Причем умеренное повышение в 1-й группе составило 55,6%, а во 2-й — 27,6% (p=0,07). Наблюдался значительно повышенный уровень антитела к ТТГ в 1-й группе — 44,4% (во 2-й — 3,4%; p=0,001). Кроме того, морфологические изменения СОДПК, соответствующие степени атрофии Marsh 3b, чаще наблюдались в 1-й группе — 27,8%, чем во 2-й — 0% (p=0,006). Морфометрические показатели СОДПК в 1-й группе демонстрировали более выраженные атрофические изменения.

Заключение. Предполагается, что выявление генотипа DQ2.2 может служить прогностическим фактором более выраженных серологических (значительное повышение уровня антител к ТТГ-2) и морфологических изменений при целиакии у детей.

Ключевые слова: целиакия, HLA-DQ2.2, тканевая трансглутаминаза.

ИНФОРМАЦИЯ ОБ АВТОРАХ:

**Шаповалова Н.С.* ГБОУ ВПО «Санкт-Петербургский государственный педиатрический медицинский университет, Санкт-Петербург, Россия; e-mail: natasunday@mail.ru; https://orcid.org/0000-0002-0364-6785

КАК ЦИТИРОВАТЬ:

Шаповалова Н.С., Новикова В.П., Ревнова М.О., Насыров Р.А., Лапин С.В., Холопова И.В., Кликунова К.А. Предиктивная значимость генотипа HLA-DQ2.2 для детей с целиакией. *Доказательная гастроэнтерология*. 2018;7(4):6-10.
https://doi.org/10.17116/dokgastro201870416

Predictive significance of HLA-DQ2.2 genotype for children with celiac disease

© N.S. SHAPOVALOVA[1]*, V.P. NOVIKOVA[1], M.O. REVNOVA[1], R.A. NASYROV[1], S.V. LAPIN[2], I.V. KHOLOPOVA[2], K.A. KLIKUNOVA[1]

[1]St. Petersburg State Pediatric Medical, Russia, 194044, St. Petersburg, St. Litovskaya 2;
[2]Pavlov First St. Petersburg State Medical University, Russia, 197022, St. Petersburg, St. Leo Tolstoy 6/8

ABSTRACT

Currently, there are attempts to reveal the correlation between genotype of patients with celiac disease (CD) and severity/course of disease.

Aim — to analyze serological and morphological features of duodenal mucous membrane in CD children with DQ2.2 genotype.

Material and methods. There were 47 children with CD diagnosed according to ESPHGAN criteria. In all children, antibodies to tissue transglutaminase-2 (TTG) and deamidated gliadin peptide were determined, morphometric study of duodenal mucous membrane specimens and genotyping were carried out. Children were divided into two groups depending on genotype: group I consisted of 18 children with DQ2.2 genotype, group II — 29 children with other genotypes.

Results. Increased level of TTG antibodies was observed in all patients in group I. Moderate increase was noted in 55.6% of group I and in 27.6% of group II (p=0.07); significant elevation occurred in 44.4% of group I and in 3.4% of group II (p=0.001). In addition, duodenal mucous membrane atrophy Marsh 3b was more common in group I (27.8%) compared with group II (0%, p=0.006). Group I was characterized by more severe atrophic changes of duodenal mucous membrane.

Conclusion. It is assumed that DQ2.2 genotype may be considered as a predictor of more severe serological (significant increase of TTG-2 antibodies) and morphological changes in children with CD.

Keywords: celiac disease, HLA-DQ2.2, tissue transglutaminase.

INFORMATION ABOUT THE AUTHORS:

**Shapovalova N.S.* St. Petersburg State Pediatric Medical, Russia; e-mail: natasunday@mail.ru; https://orcid.org/0000-0002-0364-6785

TO CITE THIS ARTICLE:

Shapovalova NS, Novikova VP, Revnova MO, Nasyrov RA, Lapin SV, Kholopova IV, Klikunova KA. Predictive significance of HLA-DQ2.2 genotype for children with celiac disease. *Russian Journal of Evidence-based Gastroenterology*. 2018;7(4):6-10. (In Russ.). https://doi.org/10.17116/dokgastro201870416

Целиакия является системным аутоиммунным заболеванием, индуцированным нарушением толерантности к глютену, развивающимся у генетически предрасположенных лиц [1, 2]. Встречаясь с частотой приблизительно 1:100—1:50 среди населения западного мира, целиакия входит в число самых распространенных генетических заболеваний [3]. Она ассоциируется с обширным наследственным гаплотипом HLA II класса, который наблюдается у 96—99% больных. Главными являются HLA-DQ2.5 (DQA1*05/DQB1*02) примерно у 88% пациентов, HLA-DQ2.2 (DQA1*02/DQB1*02) приблизительно у 4% и/или HLA-DQ8 (DQA1*03/DQB1*03: 02) у 6% [4]. Немногие пациенты с целиакией, которые не являются носителями DQ2.5, DQ2.2 или DQ8, чаще всего имеют DQ7.5 (DQA1*05, DQB1*03: 01) [1]. В некоторых исследованиях отмечают, что больные целиакией могут иметь лишь половину гена DQ2, часто DQB1*02 [5]. Известно также, что все эти гены связаны с различным риском развития заболевания; наибольший риск целиакии (1:10) связан с сочетанием DQ2.5/DQ2.2 [6]. Влияние генов на течение и тяжесть заболевания полностью не изучено; результаты исследований неоднозначны. Изучается клиническая значимость генов DQ2.5 и DQ2.2, так называемый доза-эффект генов (*gene dosage effect*). Отмечено 5-кратное повышение риска целиакии у лиц со второй аллелью DQB1*02 [7]. В ряде исследований показано, что CD4+ хелперный ответ Т-клеток у DQB1*02 гомозиготных пациентов сильнее, чем реакция у гетерозиготных [8]. Более того, гомозиготность DQB1*02 может быть ассоциирована с более молодым возрастом дебюта целиакии и более тяжелой клинической картиной, включая рефрактерную форму [9, 10]. Эпитопы деамидированных пептидов глиадина связываются с участками молекул DQ и способствуют прочному соединению HLA-молекулы с рецепторами Т-лимфоцитов, запуская аутоиммунную реакцию. Авторы недавних исследований показали, что глютен-реактивные CD4+ Т-клетки кишки больных целиакией с генотипом DQ2.2 распознают эпитопы, отличные от таковых у пациентов с генотипом DQ2.5, эти DQ молекулы выбирают разные пептиды для антиген-презентации [1].

Цель исследования — изучить серологические и морфологические особенности целиакии у детей с HLA-DQ2.2 генотипом.

Материал и методы

Нами были обследованы 47 детей с целиакией в возрасте от 3 до 17 лет с различными формами заболевания. Диагноз был поставлен на основании критериев ESPHGAN [2]. 1-ю группу составили пациенты с генотипом DQ2.2 (n=18), 2-ю (группу сравнения) — пациенты с другими генотипами (n=29). Всем больным проведено серологическое исследование. Антитела к тканевой трансглутаминазе-2 (ТТГ) *IgA, IgG* определяли в плазме крови методом иммуноферментного анализа (ИФА) при помощи наборов реактивов Anti-Tissue Transglutaminase ELISA («EUROIMMUN Medizinische Labordiagnostica AG», Германия). Уровень антител обозначали условными единицами RU (relative units)/ml (Ед/мл), с нормальными показателями менее 20 Ед/мл при возможности определения в диапазоне 2—200 Ед/мл. Антитела к деамидированным пептидам глиадина *IgG* определялись в плазме крови методом ИФА (ELISA) при помощи наборов реактивов GAF-3X («EUROIMMUN Medizinische Labordiagnostica AG», Германия). Уровень антител обозначали условными единицами RU (relative units)/ml (Ед/мл), с нормальными показателями менее 25 Ед/мл при возможности определения в диапазоне 2—200 Ед/мл. Показатели более 200 Ед/мл не имели точного цифрового определения. Такое повышение условно мы называли «значительным».

Анализ серологической активности у пациентов, обследованных повторно, учитывал данные до назначения безглютеновой диеты (БГД).

HLA-генотипирование локусов DQA1 и DQB1 проводили методом мультипраймерной полимеразной цепной реакции (ПЦР) в режиме реального времени при помощи наборов комплектов реагентов: HLA-ДНК-ТЕХ (HLA-DQA) и ДНК-ТЕХ (HLA-DQB) («ДНК-Технология», Россия). Исследование было выполнено в Лаборатории аутоиммунных заболеваний (ГБОУ ВПО «ПСПбГМУ им. акад. И.П. Павлова») врачом-лаборантом И.В. Холоповой.

Таблица 1. **Данные морфометрического исследования СОДК**
Table 1. Morphometric data of duodenal mucous membrane

Показатель	1-я группа (95% ДИ; в мкм)	2-я группа (95% ДИ; в мкм)	Критерий Стьюдента, *p*
Толщина слизистой оболочки средняя	587,14 (554,53—619,76	622,22 (593,90—650,54	0,009
Высота ворсин средняя	359,43 (314,96—403,89)	416,81 (389,74—443,89)	0,005
Глубина крипт средняя	212,57 (183,53—241,61)	189,00 (180,22—197,78)	0,016
Отношение ворсина/крипта	1,7932 (1,4457—2,1407)	2,2264 (2,0654—2,3873)	0,010
Толщина ворсин средняя	135,14 (123,53—146,76)	120,67 (114,87—126,47)	0,012
МЭЛ среднее	22,557 (15,023—30,091)	15,496 (12,236—18,757)	0,012

Таблица 2. **Классификация по Marsh**
***Table 2.* Marsh classification**

Категория	1-я группа (*n*=18), абс. (%)	2-я группа (*n*=29), абс. (%)	Точный критерий Фишера, *p*
Marsh 1	2 (11,1)	4 (13,8)	0,74
Marsh 2	5 (27,8)	13 (44,8)	0,16
Marsh 3a	5 (27,8)	12 (41,4)	0,26
Marsh 3b	5 (27,8)	0	0,006
Marsh 3c	1 (5,6)	0	0,391

Морфометрическое исследование биоптатов слизистой тонкой кишки было проведено на кафедре патологической анатомии ГБОУ ВПО СПбГПМУ к.м.н. О.Л. Красногорской. Определялись следующие показатели слизистой оболочки двенадцатиперстной кишки (СОДПК): толщина СОДПК от собственной мышечной пластинки СО до верхушек ворсинок всасывающего эпителия (в мкм); высота ворсин от основания до верхушки (в мкм); глубина крипт от наружного края устья до дна по базальной мембране (в мкм); отношение высота ворсин/глубина крипт (в мкм); ширина ворсин по их поперечнику от краев стенок в области верхушки (в мкм); количество межэпителиальных лимфоцитов (МЭЛ) на 100 эпителиоцитов. Гистологическая оценка степени повреждения слизистой тонкой кишки проведена по классификации Марш (Marsh) в модификации Oberhuber.

В статистическом анализе использована программа IBM SPSS Statistics 23. Среднее рассчитывалось с 95% доверительным интервалом (ДИ), с указанием верхней и нижней границ, медианы, среднеквадратичного отклонения. Для анализа серологического исследования использовался точный критерий Фишера (значимость $p<0,05$). Для описания морфометрии применялся критерий для независимых выборок: равенства дисперсий Ливиня, рассчитывался *t*-критерий для равенства средних Стьюдента (значимость двусторонняя, $p<0,05$).

Результаты

Средний возраст детей в 1-й группе составил 6,83 года (95% ДИ 4,92—8,75; М 5,50), во 2-й — 9,17 года (95% ДИ 7,11—11,23; М 7,00; $p=0,091$).

Целиакия была представлена типичной формой у 76,6% обследованных пациентов и атипичной — у 23,4% больных. Статистически значимых различий между группами не обнаружено: типичная форма (83,3 и 72,4%; $p=0,492$) и атипичная (16,7 и 27,6%; $p=0,492$) выявлялись одинаково часто. Впервые выявленных больных количественно было больше в 1-й группе (66,7% против 33,3%; $p=0,01$), а соблюдающих БГД — во 2-й (34,5% против 65,5%; $p=0,01$).

Серологическое исследование

Повышенный уровень антител к деамидированным пептидам глиадина (ДПГ) одинаково часто выявляли в обеих группах (63,2 и 79,3%; $p=0,16$). Повышение антител ТТГ наблюдалось у всех больных в 1-й группе. Умеренное повышение отмечено у 55,6% больных 1-й группы и у 27,6% — 2-й ($p=0,07$). Значительное повышение антител к ТТГ в 1-й группе отмечено в 44,4% случаев, во 2-й — в 3,4% ($p=0,001$).

Морфометрическое исследование

В 1-й группе отмечалось более выраженное повреждение СОДПК, что проявлялось различиями по основным показателям морфометрии: высота ворсин была ниже, глубина крипт больше, отношение ворсина/крипта меньше, количество МЭЛ больше; статистические различия между группами достоверны **(табл. 1)**.

Степень атрофии по классификации Marsh в 1-й группе также была более выраженной **(табл. 2)**.

В каждой из групп были выделены по две подгруппы: пациенты с впервые выявленным заболеванием (подгруппы 1.1 и 2.1) и соблюдавшие БГД (подгруппы 2.1 и 2.2).

В подгруппе пациентов с впервые выявленной целиакией для данных морфометрии сохраняется

Таблица 3. **Данные морфометрического исследования СОДПК**
Table 3. **Morphometric data of duodenal mucous membrane**

Показатель	Подгруппа 1.1 (95% ДИ; в мкм)	Подгруппа 2.1 (95% ДИ; в мкм)	Критерий Стьюдента, *p*
Толщина слизистой оболочки средняя	536,66 (486,68—586,64)	593,75 (540,32—647,17)	0,105
Высота ворсин средняя	292,92 (225,69—360,13)	374,22 (333,36—415,8)	0,049
Глубина крипт средняя	241,70 (211,05—272,36)	196,77 (180,98—212,56)	0,017
Отношение ворсина/крипта	1,28 (0,94—1,61)	1,90 (1,73—2,07)	0,004
Толщина ворсин средняя	144,87 (126,96—162,78)	124,75 (105,21—144,28)	0,094
МЭЛ среднее	33,08 (25,11—41,05)	22,02 (14,5029,54)—	0,041

представленная ранее тенденция: более выраженные атрофические изменения в подгруппе 1.1 с генотипом DQ2.2 в сравнении с подгруппой 2.1 Данные приведены в **табл. 3**.

Среди детей, соблюдающих БГД (подгруппы 1.2 и 2.2), статистически значимой разницы по показателям морфометрии СОДПК не получено. Толщина слизистой оболочки средняя: в подгруппе 1.2 — 610 мкм (нижняя граница 560 мкм, верхняя 659 мкм, среднеквадратичное отклонение 46,9), в подгруппе 2.2 — 634 мкм (нижняя граница 599 мкм, верхняя 659 мкм, среднеквадратичное отклонение — 72,8; *p*=0,455). Высота ворсин средняя — 423 мкм (нижняя граница 382 мкм, верхняя граница 464 мкм, среднеквадратичное отклонение 38,8), в подгруппе 1.2 — 432 мкм (границы 398—465 мкм, среднеквадратичное отклонение 69,2; *p*=0,767). Глубина крипт средняя: в подгруппе 1.2 — 180 мкм (границы 166—193 мкм, среднеквадратичное отклонение 12,6), в подгруппе 2.2 — 184 мкм (границы 174—195 мкм, среднеквадратичное отклонение 21,9; *p*=0,623). Толщина ворсин средняя: в подгруппе 1.2 — 122 мкм (границы 114—130 мкм, среднеквадратичное отклонение 7,5), в подгруппе 2.2 — 118 мкм (границы 114—123 мкм, среднеквадратичное отклонение 9,4; *p*=0,452). МЭЛ среднее: в подгруппе 1.2 — 11,8 (нижняя граница 7,3, верхняя граница 16,3, среднеквадратичное отклонение 4,3), в подгруппе 2.2 — 12,6 (нижняя граница 10,15, верхняя граница 15,14, среднеквадратичное отклонение — 5,18; *p*=0,722).

Степень повреждения СОДПК по классификации Marsh представлена в группах без статистически значимой разницы: Marsh 1 в подгруппе 1.2 — 33,3%, в подгруппе 2.2 — 21,1% (*p*=0,606), Marsh 2 в подгруппе 2.1 — 66,7%, в подгруппе 2.2 — 63,2% (*p*=1), Marsh 3a только в подгруппе 2.2 — 15,8% (*p*=0,55).

Заключение

В группе детей с генотипом DQ2.2 чаще выявляли значительное повышение уровня антител к ТТГ. На современном этапе серологическое исследование при целиакии выполняет, помимо диагностической задачи, и прогностическую. Антитела к ТТГ признаны маркером кишечной атрофии [11]. Тяжелая кишечная атрофия (Marsh 3b,3c) наблюдалась исключительно в 1-й группе. Таким образом, генотип DQ2.2 имеет не только диагностическое, но и клиническое значение. У детей, соблюдающих БГД, восстанавливались морфометрические показатели СОДПК без статистической разницы между группами.

Участие авторов:
Концепция и дизайн исследования — В.Н., М.Р.
Сбор и обработка материала — Н.Ш., С.Л., И.Х.
Статистическая обработка данных — К.К.
Написание текста — Н.Ш., В.Н.
Редактирование — Р.Н.
Авторы заявляют об отсутствии конфликта интересов.
The authors declare no conflicts of interest.

ЛИТЕРАТУРА/REFERENCES

1. Bergseng E, Dorum S, Magnus O, Nielsen A, Nielsen M, Nygard S, Buus S, de Souza GA, Sollid LM. Different binding motifs of the celiac disease-associated HLA molecules DQ2.5, DQ2.2, and DQ7.5 revealed by relative quantitative proteomics of endogenous peptide repertoires. *Immunogenetics*. 2015;67:73-84.
2. Husby S, Koletzko S, Korponay-Szabj IR, Mearin ML, Phillips A, Shamir R,Troncone R, Giersiepen K, Branski D, Catassi C, Lelgeman M, Maki M, Ribes-Koninckx C, Ventura A, Zimmer KP. European Society for Pediatric Gastroenterology,Hepatology, and Nutrition Guidelines for the Diagnosis of Coeliac Disease. *JPGN*. 2012;54(1):136-160.
3. Parzanese I, Qehajaj D, Patrinicola F, Aralica M, Chiriva-Internati M, Stifter S, Elli L, Grizzi F. Celiac disease: From pathophysiology to treatment. *WJGP*. 2017;8(2):27-38.
4. Abraham G, Rohmer A, Tye-Din JA, Inouye M. Genomic prediction of celiac disease targeting HLA-positive individuals.*Genome Medicine*. 2015 Jul 16;7(1):72.
5. Karell K1, Louka AS, Moodie SJ, Ascher H, Clot F, Greco L, Ciclitira PJ, Sollid LM, Partanen J. HLA types in celiac disease patients not carrying the DQA1*05-DQB1*02 (DQ2) heterodimer: results from the European Genetics Cluster on Celiac Disease. *Hum Immunol*. 2003 Apr;64(4):469-477.

6. Almeida LM, Gandolfi L, Pratesi R, Uenishi RH, de Almeida FC, Selleski N, de Medeiros Nóbrega YK. Presence of DQ2.2 Associated with DQ2.5 Increases the Risk for Celiac Disease. *Autoimmune Diseases*. 2016 Oct;6.
7. Murray JA, Moore SB, Van Dyke CT, Lahr BD, Dierkhising RA, Zinsmeister AR, L. Melton J III, Kroning CM, El-Yousseff M, Czaja AJ. HLA DQ Gene Dosage and Risk and Severity of Celiac Disease. *Clin Gastroenterol Hepatol*. 2007 December; 5(12):1406-1412.
8. Vader W, Stepniak D, Kooy Y, Mearin L, Thompson A, van Rood JJ, Spaenij L, Koning F. The HLA-DQ2 gene dose effect in celiac disease is directly related to the magnitude and breadth of gluten-specific T-cell responses. *Proc Natl Acad Sci USA*. 2003;100: 12390-12395.
9. Zubillaga P, Vidales MC, Zubillaga I, Ormaechea V, Garcia-Urkia N, Vitoria JC. HLA-DQA1 and HLA-DQB1 genetic markers and clinical presentation in celiac disease. *J Pediatr Gastroenterol Nutr*. 2002;34:548-554.
10. Al-Toma A, Goerres MS, Meijer JW, Pena AS, Crusius JB, Mulder CJ. Human leukocyte antigen-DQ2 homozygosity and the development of refractory celiac disease and enteropathy-associated T-cell lymphoma. *Clin Gastroenterol Hepatol*. 2006;4:315-319.
11. Ревнова М.О., Новикова В.П., Шаповалова Н.С., Калинина Е.Ю., Лапин С.В., Холопова И.В. Генетические варианты HLA II класса DQ локуса при высоких и низких уровнях антител к тканевой трансглутаминазе у детей с целиакией. *Медицинская иммунология*. 2015;17(SS):140.
Revnova MO, Novikova VP, Shapovalova NS, Kalinina EYu, Lapin SV, Kholopova IV. Genotypes of HLA II-DQ in children with celiac disease with high and low levels of tissue transglutaminase antibodies. *Med immunol*. 2015;17(SS):140. (In Russ).

Поступила 04.05.18
Received 04.05.18

Видаль

Доказательная гастроэнтерология
2018, Т. 7, № 4, с. 12-19
https://doi.org/10.17116/dokgastro2018704112

Russian journal of evidence-based Gastroenterology
2018, vol. 7, №4, pp. 12-19
https://doi.org/10.17116/dokgastro2018704112

Конфокальная лазерная эндомикроскопия в диагностике стриктур внепеченочных желчных протоков

© Д.м.н. А.Г. ШУЛЕШОВА[1]*, Н.В. ФОМИЧЕВА[2], д.м.н., проф. А.С. БАЛАЛЫКИН[1], к.м.н. Д.В. ДАНИЛОВ[1,2]

[1]ФГБУ ДПО «Центральная государственная медицинская академия» Управления делами Президента РФ, Москва, Россия;
[2]ФГБУ «Центральная клиническая больница с поликлиникой» Управления делами Президента РФ, Москва, Россия

РЕЗЮМЕ

Цель исследования — оценить информативность современной методики конфокальной лазерной эндомикроскопии (КЛЭМ) в верификации стриктур внепеченочных желчных протоков.

Материал и методы. Обследованы 102 пациента со стриктурами общего желчного протока (ОЖП). Пациенты распределены в две группы: основную группу (ОГ) составили 28 пациентов (мужчин 57,1%, женщин 42,9%; средний возраст — 67±7,8 года); контрольную (КГ) — 74 пациента. Пациентам ОГ выполнена эндоскопическая ретроградная холангиопанкреатография (ЭРХПГ), холангиоскопия (ХС), КЛЭМ, биопсия с последующим сравнением результатов с данными морфологического исследования послеоперационного или секционного материалов. Пациентам КГ выполнено ЭРХПГ с биопсией из зоны стриктуры под рентгенологическим контролем.

Результаты. В ходе обследования у 15,7% пациентов ОГ и у 34,3% в КГ выявлены доброкачественные стриктуры внепеченочных желчных протоков (ВЖП); стриктуры злокачественного генеза установлены у 11,8% пациентов ОГ и у 38,2% в КГ. Чувствительность, специфичность и точность ЭРХПГ и биопсии в диагностике стриктур ОЖП злокачественного генеза составили 17,9, 71,4 и 43,2% соответственно. Дополнив рутинное эндоскопическое исследование ХС и КЛЭМ, у пациентов ОГ удалось выявить характерные конфокальные признаки доброкачественной стриктуры, представленные воспалительными изменениями стенки ОЖП, и признаки злокачественной стриктуры, представленные утолщением коллагеновой сети и увеличением сосудов. При этом чувствительность, специфичность и точность комплекса ЭРХПГ, ХС, КЛЭМ и биопсии составили 91,7, 93,7 и 92,8% соответственно.

Выводы. ХС и КЛЭМ показаны при наличии стенозов ОЖП неясного генеза для визуальной оценки стриктуры и прицельной биопсии. В случае сомнительных визуальных данных показано проведение КЛЭМ.

Диагностическая чувствительность, специфичность и общая точность биопсии под рентгенологическим контролем для злокачественных стриктур низки, а прицельная биопсия во время холедохоскопии с применением КЛЭМ позволяет повысить их до 91,7, 93,7 и 92,8% соответственно.

Ключевые слова: КЛЭМ, холангиоскопия, холангиокарцинома, эндоскопия.

ИНФОРМАЦИЯ ОБ АВТОРАХ:

Шулешова Алла Григорьевна — д.м.н., проф. кафедры хирургии с курсом эндоскопии ФГБУ ДПО «Центральная государственная медицинская академия» Управления делами Президента РФ; e-mail: shuleshova@yandex.ru; https://orcid.org/0000-0003-1201-5931
Фомичева Наталья Владимировна — врач-эндоскопист эндоскопического отделения ФГБУ «ЦКБ с поликлиникой» Управления делами Президента РФ
Балалыкин Алексей Степанович — д.м.н., проф. кафедры хирургии с курсом эндоскопии ФГБУ ДПО «Центральная государственная медицинская академия» Управления делами Президента РФ
Данилов Дмитрий Вячеславович — к.м.н., асс. кафедры хирургии с курсом эндоскопии ФГБУ ДПО «Центральная государственная медицинская академия» Управления делами Президента РФ, https://orcid.org/0000-0002-5767-1257
Автор, ответственный за переписку: Шулешова Алла Григорьевна ФГБУ ДПО «Центральная государственная медицинская академия» Управления делами Президента РФ; e-mail: shuleshova@yandex.ru

КАК ЦИТИРОВАТЬ:

Шулешова А.Г., Фомичева Н.В., Балалыкин А.С., Данилов Д.В. Конфокальная лазерная эндомикроскопия в диагностике стриктур внепеченочных желчных протоков. *Доказательная гастроэнтерология*. 2018;7(4):12-19.
https://doi.org/10.17116/dokgastro2018704112

Confocal laser endomicroscopy in diagnosis of extrahepatic biliary strictures

© A.G. SHULESHOVA[1]*, N.V. FOMICHEVA[2], A.S. BALALYKIN[1], D.V. DANILOV[1,2]

[1]Central State Medical Academy of the Presidential Administration of the Russia, Moscow, Russia;
[2]Central Clinical Hospital with a polyclinic of the Presidential Administration of the Russia, Moscow, Russia

ABSTRACT

Aim — to evaluate the role of confocal laser endomicroscopy (CLE) in diagnosis of extrahepatic biliary strictures.

Material and methods. There were 102 patients with common bile duct strictures. Patients were divided into 2 groups: the main group consisted of 28 patients (men 57.1%, women 42.9%; mean age — 67±7.8 years); control group — 74 patients. In the main group data of endoscopic retrograde cholangiopancreatography (ERCP), cholangioscopy (CS), CLE and biopsy were compared with results of postoperative biopsy or autopsy. In the control group patients underwent ERCP with biopsy of stricture zone under x-ray control.

Results. Benign extrahepatic biliary strictures were revealed in 15.7 and 34.3% in the main and control groups, respectively, malignant strictures — in 11.8 and 38.2%, respectively. Sensitivity, specificity and accuracy of ERCP and biopsy in diagnosis of malignant strictures of common bile duct were 17.9, 71.4 and 43.2%, respectively. CS and CLE in addition to routine endoscopic examination were useful to identify characteristic confocal signs of benign (inflammation of common bile duct wall) and malignant stricture (thickening of collagen network and vascular enlargement). Sensitivity, specificity and accuracy of the whole complex of ERCP, CS, CLE and biopsy were 91.7, 93.7 and 92.8%, respectively.

Conclusion. CS and CLE are indicated for unclear obstructive stenosis of common bile duct for visual assessment of stricture and biopsy. CLE is advisable if visual data are also unclear.

Diagnostic sensitivity, specificity and overall accuracy of X-ray-assisted biopsy for malignant strictures are low while biopsy during choledochoscopy and CLE makes it possible to increase these values up to 91.7, 93.7 and 92.8%, respectively.

Keywords: CLE, cholangioscopy, cholangiocarcinoma, endoscopy.

INFORMATION ABOUT THE AUTHORS:

Shuleshova Alla Grigoriyevna, e-mail: shuleshova@yandex.ru; https://orcid.org/0000-0003-1201-5931
Danilov Dmitry Vyacheslavovich, e-mail: ddanilov@emcmos.ru; https://orcid.org/0000-0002-5767-1257

TO CITE THIS ARTICLE:

Shuleshova AG, Fomicheva NV, Balalykin AS, Danilov DV. Confocal laser endomicroscopy in diagnosis of extrahepatic biliary strictures. *Russian Journal of Evidence-based Gastroenterology*. 2018;7(4):12-19. (In Russ.).
https://doi.org/10.17116/dokgastro2018704112

Несмотря на постоянное совершенствование методов диагностики и лечения заболеваний органов панкреатобилиарной зоны (ПБЗ), сопровождающихся нарушением желчеоотока, эта проблема остается актуальной и сложной в современной хирургии.

Заболевания органов ПБЗ разнообразны, их несвоевременная диагностика обусловливает большое число неудовлетворительных результатов лечения. Причиной нарушения желчеоттока может стать как желчнокаменная болезнь, осложненная холедохолитиазом, так и стенозы различного генеза.

Эндоскопическая ретроградная холангиопанкреатография (ЭРХПГ) является малотравматичным методом в диагностике стриктур внепеченочных желчных протоков (ВЖП), а эффективность его, по данным литературы, колеблется в пределах 83,6—97,6% [1—4]. Однако в настоящее время сохраняются существенные разногласия в оценке рентгеноэндоскопических симптомов доброкачественных и злокачественных стенозов ВЖП, что является причиной неудовлетворительных результатов диагностики стриктур ВЖП. Кроме того, не снижается частота повторных операций на желчных протоках, обусловленных нераспознанной при первичных вмешательствах патологией органов ПБЗ. Повторные вмешательства на органах ПБЗ связаны с техническими трудностями, а на фоне механической желтухи и холангита сопровождаются большим числом осложнений и высокой летальностью.

В настоящее время все чаще ЭРХПГ дополняют холангиоскопией (ХС). Наибольшее распространение этот метод получил за рубежом. Например, по данным Y. Fukuda и соавт. [5], чувствительность ЭРХПГ с совместным выполнением пероральной ХС с целью диагностики заболеваний ВЖП позволяет повысить диагностическую эффективность с 58 до 93%.

В последнее время в мире применяют внутрипротоковую конфокальную лазерную эндомикроскопию (КЛЭМ), выполняемую во время ЭРХПГ и ХС. КЛЭМ позволяет получить прижизненную гистопатологическую картину при различной патологии желчных и панкреатических протоков. К настоящему времени имеются лишь единичные зарубежные работы, посвященные ХС и КЛЭМ при патологии органов ПБЗ. Это трудоемкие и дорогостоящие методики, но порой только при их сочетании можно верифицировать диагноз, что особенно актуально в ранней диагностике злокачественных новообразований ВЖП.

Для лечения больных с заболеваниями органов ПБЗ применяют ряд эндоскопических манипуляций: эндоскопическая папиллотомия (ЭПТ), механическая экстракция камней, эндоскопическая литотрипсия, назобилиарное дренирование, баллонная дилатация стриктур, эндопротезирование желчных протоков [1—3, 6, 7].

Преимуществом транспапиллярных вмешательств является меньшая по сравнению с хирургическими операциями травматичность, а также возможность перехода от диагностики к лечению. В ряде случаев эндоскопические манипуляции являются альтернативой «больших» хирургических вмешательств, что особенно важно у пациентов пожилого и старческого возраста. Кроме того, у пациентов с доброкачественными заболеваниями эндоскопическое лечение чаще всего является радикальным и позволяет избежать хирургической операции.

Все это диктует необходимость дальнейшего поиска и внедрения новых методов диагностики и ле-

Таблица 1. **Распределение пациентов ОГ по полу и возрасту (*n*=28)**
Table 1. **Patients' gender and age in the main group (*n*=28)**

Возраст, годы	Мужчины		Женщины		Всего	
	абс.	%	абс.	%	абс.	%
16—30	0	0	0	0	0	0
31—60	1	3,6	0	0	1	3,6
61—74	10	35,7	6	21,4	16	57,1
75—90	5	17,9	6	21,4	11	39,3
Итого	16	57,2	12	42,8	28	100

Таблица 2. **Распределение пациентов КГ по полу и возрасту (*n*=74)**
Table 2. **Patients' gender and age in the control group (*n*=74)**

Возраст, годы	Мужчины		Женщины		Всего	
	абс.	%	абс.	%	абс.	%
16—30	—	—	1	1,4	1	1,4
31—60	9	12,2	8	10,8	17	23
61—74	10	13,5	14	18,9	24	32,4
75—93	15	20,3	17	23	32	43,2
Итого	34	45,9	40	54,1	74	100

чения заболеваний желчных протоков, сопровождающихся развитием стриктур и стенозов.

Цель исследования — оценить информативность современной методики КЛЭМ в верификации стриктур ВЖП.

Материал и методы

Обследованы 102 пациента со стриктурами общего желчного протока (ОЖП). Пациенты были распределены в две группы: основную группу (ОГ) составили 28 пациентов (из них мужчин 57,1%, женщин 42,9%; средний возраст 67±7,8 года); контрольную — 74 человека. Участникам ОГ выполнены ЭРХПГ, ХС, КЛЭМ и биопсия с последующим сравнением результатов с данными морфологического исследования послеоперационного или секционного материалов. Пациентам КГ выполнено ЭРХПГ с биопсией из зоны стриктуры под рентгенологическим контролем. Распределение пациентов ОГ по полу и возрасту показано в **табл. 1**.

Из данных **табл. 1** следует, что в ОГ преобладали пациенты в возрасте от 61 года до 74 лет (57,1%). Женщины преобладали в возрастной группе от 75 до 90 лет (21,4%).

Распределение пациентов КГ по полу и возрасту показано в **табл. 2**.

Из данных **табл. 2** следует, что в группе преобладали пациенты возрастной категории от 75 до 93 лет (43,2%). Женщины составили большинство (54,1%). Мужчины преобладали в возрастной группе от 31 года до 60 лет (12,2%). Сравнение пациентов ОГ и КГ групп представлено на **рис. 1**.

После статистической обработки данных не обнаружено достоверной разницы в распределении пациентов обеих групп по полу и возрасту (p>0,05), отсюда следует, что пациенты ОГ и КГ групп сопоставимы.

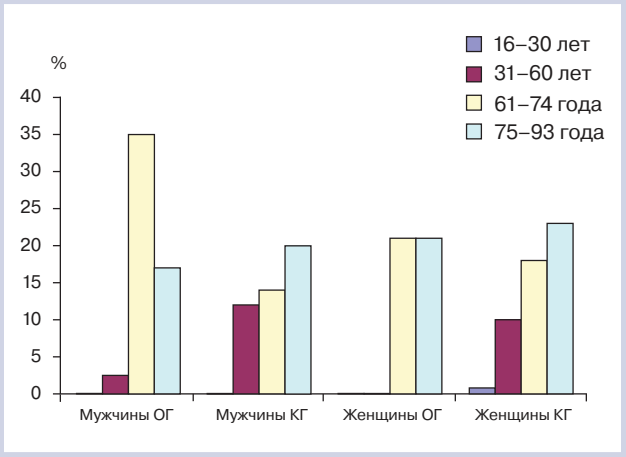

Рис. 1. **Сравнение пациентов основной и контрольной групп по полу и возрасту (*n*=102).**
Fig. 1. **Comparison of patients' gender and age in both groups (*n*=102).**

Для проведения внутрипротоковой КЛЭМ использовали систему Cellvizio (фирмы «Mauna Kea Technologies», Франция). Система Cellvizio включает следующие компоненты: конфокальный лазерный сканирующий блок F-400 (лазер 488 нм); компьютер со специальным программным обеспечением для получения изображений; зонды различных типов; дисплей; педаль дистанционного управления.

Зонды, состоящие из тысяч оптических волокон, передают сканирующий лазерный луч в зону наблюдения и фиксируют флуоресцентный свет, отражаемый тканью. Зонд проводится через инструментальный канал к патологически измененному участку слизистой оболочки. Получаемые изображения ска-

Таблица 3. **Распределение пациентов ОГ и КГ в зависимости от генеза стриктуры (*n*=102)**
Table 3. **Causes of stricture in both groups (*n*=102)**

Группа	Доброкачественные стриктуры		Злокачественные стриктуры		Всего	
	абс.	%	абс.	%	абс.	%
ОГ	16	15,7	12	11,8	28	27,4
КГ	35	34,3	39	38,2	74	72,6
Итого	51	50	51	50	102	100

Таблица 4. **Диагностическая значимость ЭРХПГ и биопсии в диагностике злокачественных стриктур ОЖП (*n*=74)**
Table 4. **Diagnostic significance of ERCP and biopsy in diagnosis of malignant strictures of common bile duct (*n*=74)**

Параметр	Результат, %
Истинно положительный результат	7 (9,4±3,4)
Ложноположительный результат	10 (13,5±4)
Ложноотрицательный результат	32 (43,2±5,7)
Истинно отрицательный результат	25 (33,8±5,5)
Диагностическая ценность теста, %	
диагностическая чувствительность	17,9
диагностическая специфичность	71,4
прогностическая ценность положительного результата	41,2
прогностическая ценность отрицательного результата	43,9
Общая точность теста	43,2

нируются со скоростью 12 изображений в 1 с, что создает эффект видеофильма. Для получения изображений необходимо использовать контрастные препараты. Мы использовали системное контрастное вещество — 10% раствор флуоресцеина натрия (флуоресцеин не окрашивает клеточные ядра и цитоплазму, накапливаясь в собственной пластинке слизистой оболочки), вводимый внутривенно через катетер, установленный в периферическую вену. Для дистанционного управления записью изображений служит ножной педальный переключатель, управляющий функциями включения и выключения. При сканировании получали изображения морфологических структур и проводили их оценку *in vivo*, соответственно имеющимся в руководствах по КЛЭМ эталонным изображениям. При анализе конфокальной эндомикроскопической картины учитывали, что ориентация конфокальных оптических срезов имеет горизонтальное направление. При традиционном гистологическом срезе оценивается вертикальная дифференцировка слоев. При исследовании участков в желчных протоках акцент исследования КЛЭМ делается на поиске и оценке размеров капилляров и микроструктуры капиллярной сети. При опухолях в результате ангионеогенеза нормальная сетчатая микроструктура нарушается, замещаясь утолщенными малоизвитыми сосудами, в которых иногда даже можно проследить кровоток. Поскольку КЛЭМ пока не заменяет традиционной гистологической верификации посредством биопсии, последняя производится в самом конце процедуры, так как даже незначительное поступление крови может сделать невозможным адекватную визуализацию при проведении КЛЭМ.

Результаты

Больным основной группы выполнено ЭРХПГ для оценки протяженности стриктуры, затем ЭПТ и ХС, дополненные КЛЭМ, прицельной биопсией из подозрительных участков и последующим сравнением с результатами морфологического материала, в том числе послеоперационного или секционного. Пациентам КГ для дифференциальной диагностики стриктур выполнена ЭРХПГ, ЭПТ с последующей «слепой» биопсией для гистологического исследования полученного материала.

Из **табл. 3** следует, что среди обследованных пациентов доброкачественные и злокачественные стриктуры находились в равном соотношении (50%).

Злокачественный характер стриктуры, по данным холангиограммы с выполнением биопсии под рентгенологическим контролем, заподозрен у 17 пациентов, при этом у 7 больных это подтверждено данными морфологического исследования (истинно положительный результат). У 10 пациентов ошибочно предположен злокачественный генез стриктуры (ложноположительный результат).

Результаты, полученные при выполнении холангиограммы с последующей биопсией, представлены в **табл. 4**. Диагностическая чувствительность, специфичность и общая точность данного метода диагностики доброкачественных стриктур составили 71,4, 17,9 и 43,2% соответственно.

Целью выполнения КЛЭМ в нашем исследовании было получение конфокальных изображений эпителия ВЖП и дальнейшей их оценки при стриктурах ВЖП.

В норме ОЖП покрыт однослойным эпителием, под которым располагается подслизистый слой, соз-

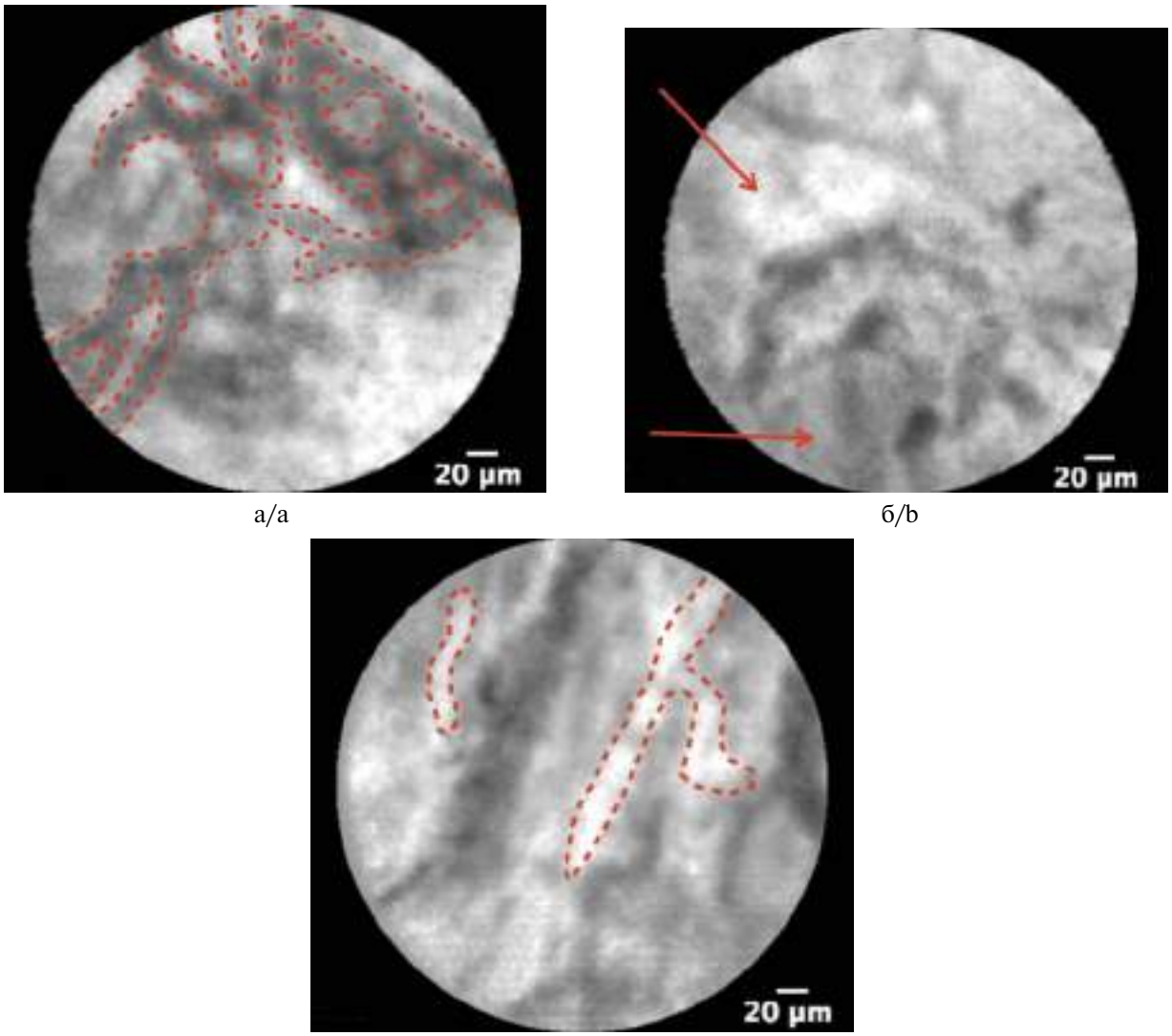

а/a б/b в/c

Рис. 2. **Конфокальное изображение общего желчного протока в норме.**
а — сеть коллагеновых волокон в виде тонких темных полосок толщиной менее 20 мк; б — светло-серый, гомогенный фон (обозначен стрелками); в — кровеносные сосуды толщиной менее 20 мк.

Fig. 2. **Normal confocal image of common bile duct.**
a — collagen fibers network as thin dark strips with thickness of less than 20 microns; b — light gray, homogeneous background; c — vessels thickness less 20 microns.

дающий эндомикроскопическую картину, представленную выраженной и сложной сетью коллагеновых волокон и лимфатических синусов. Кровеносные капилляры определяются на разной глубине подслизистого слоя **(рис. 2)**.

При помощи комбинированного метода диагностики (сочетание ЭРХПГ, ХС, КЛЭМ и биопсии) злокачественный характер стриктуры ОЖП заподозрен у 12 пациентов, у 11 из них подтвержден гистологически (истинно положительный результат). При исследовании послеоперационного материала у 1 больного заподозренный диагноз холангиокарцинома снят (ложноположительный результат) **(табл. 5)**.

Диагностическая чувствительность, диагностическая специфичность и общая точность метода в диагностике стриктур злокачественного генеза ОЖП составили 91,7, 93,7 и 92,8% соответственно.

Конфокальное изображение холангиокарциномы представлено утолщенной коллагеновой сетью и крупными сосудами **(рис. 3)**.

Конфокальная картина доброкачественных стриктур в основном представлена воспалительными изменениями ОЖП **(рис. 4)**.

Диагностическая чувствительность, специфичность и общая точность данного метода для диагностики доброкачественных стриктур составили 93,7, 91,7 и 92,8% соответственно.

Таблица 5. **Диагностическая значимость комбинированной методики (ЭРХПГ, ХС, КЛЭМ и биопсия) в диагностике злокачественных стриктур ОЖП (*n*=28)**

Table 5. **Diagnostic significance of combined diagnostic method (ERCP, CS, CLE and biopsy) for malignant strictures of common bile duct (*n*=28)**

Параметр	Результат, %
Истинно положительный результат	11 (39,3±9,3)
Ложноположительный результат	1 (3,6±3,5)
Ложноотрицательный результат	1 (3,6±3,5)
Истинно отрицательный результат	15 (53,6±9,4)
Диагностическая ценность теста, %	
диагностическая чувствительность	91,7
диагностическая специфичность	93,7
прогностическая ценность положительного результата	91,7
прогностическая ценность отрицательного результата	93,7
Общая точность теста	92,8

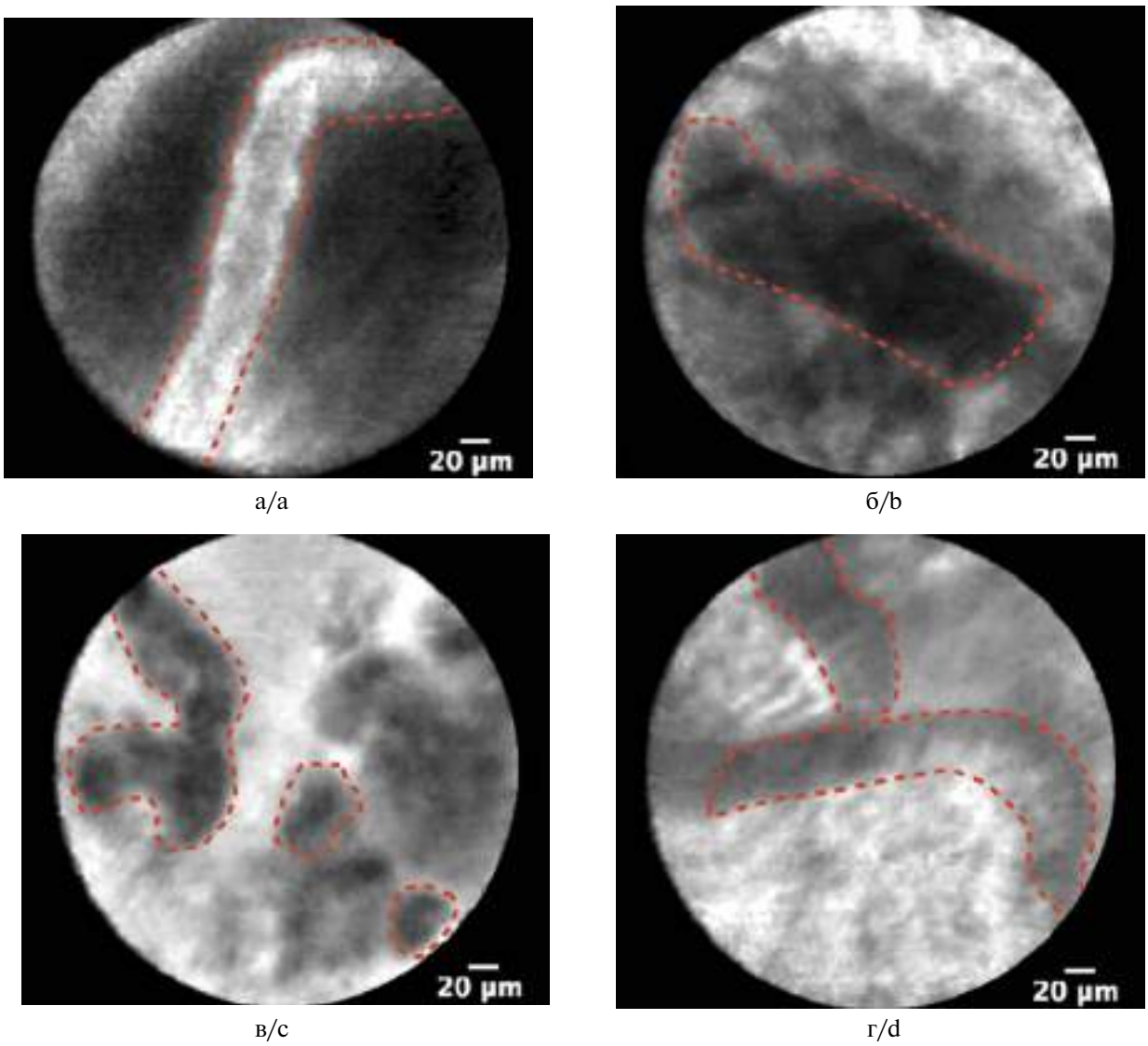

а/a б/b

в/c г/d

Рис. 3. **Конфокальное изображение холангиокарциномы ОЖП.**

а — белые полосы шириной более 20 мк; б — темные полосы шириной более 40 мк; в — темные комочки; г — эпителий.

Fig. 3. **Confocal image of cholangiocarcinoma of common bile duct.**

a — white stripes with width over 20 microns; b — dark stripes with width over 40 microns; c — dark lumps; d — epithelium.

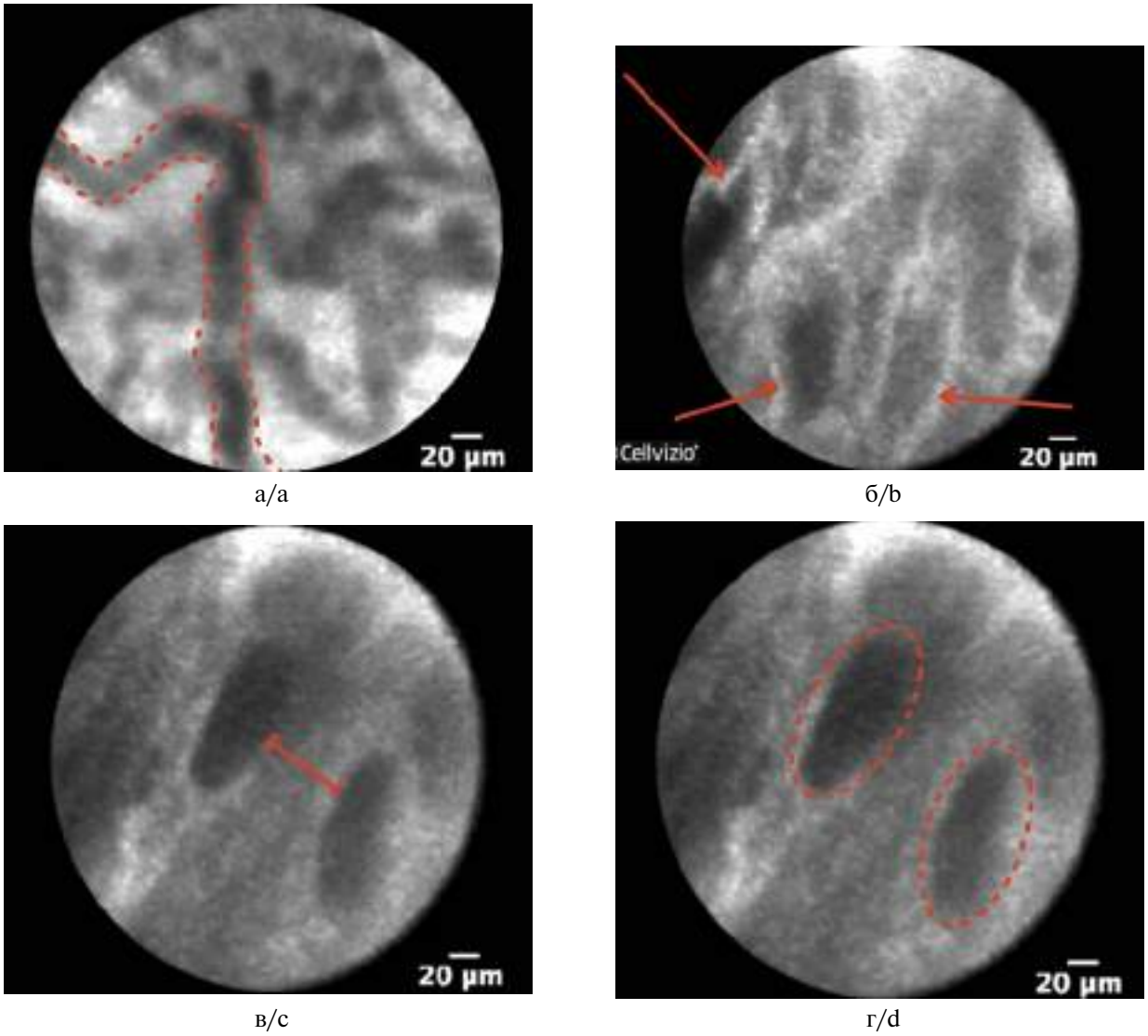

а/a б/b

в/c г/d

Рис. 4. **Конфокальное изображение воспалительных изменений ОЖП.**
а — утолщенная сеть; б — большое количество белых полос; в — увеличенное расстояние между чешуйками; г — темный зернистый узор чешуек.
Fig. 4. **Confocal image of common bile duct inflammation.**
a — thickened network; b — large number of white stripes; c — increased distance between flakes; d — dark granular pattern of flakes.

Обсуждение

Дифференциальная диагностика стриктур ОЖП остается одной из наиболее актуальных проблем эндоскопии, а раннее обнаружение холангиокарциномы трудновыполнимо. По данным литературы, чувствительность ЭРХПГ с выполнением браш-цитологии для диагностики холангиокарциномы колеблется в пределах 20—70% [6, 8, 9]. Полученная нами диагностическая чувствительность 17,9% несколько ниже, чем у зарубежных коллег. Полученные при выполнении холангиоскопии данные чувствительности (79,2%), специфичности (82,3%) и общей точности (80,5%) в дифференциальной диагностике стриктур в целом сопоставимы с данными зарубежных исследований [10—12]. Комбинация ХС и КЛЭМ повышает диагностическую чувствительность и специфичность до 91,7 и 93,7% соответственно [13, 14]. Полученные нами чувствительность (91,7%), специфичность (93,8%) и общая точность метода (92,8%) сопоставимы с опубликованными данными. Очевидно, что с наработкой опыта применения этого метода показатели диагностической ценности в верификации стриктур ВЖП возрастут. Неудобством исследования является то, что зонд для КЛЭМ должен находиться максимально перпендикулярно к поверхности слизистой

оболочки, что сложно обеспечить в условиях сужения просвета. Несмотря на вышеописанное неудобство, примененная в нашем исследовании комбинированная методика позволила значительно повысить чувствительность и специфичность метода.

Выводы

ХС и КЛЭМ показаны при наличии стенозов ОЖП неясного генеза для визуальной оценки стриктуры и прицельной биопсии. В случае сомнительных визуальных данных показано проведение КЛЭМ.

Диагностическая чувствительность, специфичность и общая точность биопсии под рентгенологическим контролем для злокачественных стриктур низки (17,9, 71,4 и 43,2% соответственно), а прицельная биопсия во время холедохоскопии с применением КЛЭМ позволяет повысить их до 91,7, 93,7 и 92,8% соответственно.

Участие авторов:
Концепция и дизайн исследования — А.Г.
Сбор и обработка материала — Н.В., А.Г.
Статистическая обработка — Н.В., Д.В.
Написание текста — Н.В., А.Г., Д.В.
Редактирование — А.Г., А.С.
Авторы заявляют об отсутствии конфликта интересов.
The authors declare no conflicts of interest.

ЛИТЕРАТУРА/REFERENCES

1. Шулешова А.Г., Брехов Е.И., Калинников В.В., Старостенко А.В., Бордан Н.С., Минушкин О.Н. Диагностика и эндоскопические методы лечения заболеваний большого дуоденального сосочка. *Кремлевская медицина*. 2011;3:25-31.
Shuleshova AG, Brekhov EI, Kalinnikov VV, Starostenko AV, Bordan NS, Minushkin ON. Diagnosis and endoscopic treatment of diseases of the major duodenal papilla. *Kremlin medicine journal*. 2011;3:25-31. (In Russ.).
2. Балалыкин А.С., Гвоздик Вл.В., Амеличкин М.А., Муцуров Х.С., Балалыкин В.Д., Ульянов Д.Н., Ярцев С.Е. Актуальные вопросы транспапиллярной эндоскопической хирургии. *Московский журнал хирургии*. 2008;3:3-11.
Balalykin AS, Gvozdik VlV, Amelichkin MA, Mutsurov KhS, Balalykin VD, Ul'yanov DN, Yartsev SE. Topical issues of transpapillary endoscopic surgery. *Moscow Surgical Journal*. 2008;3:3-11. (In Russ.).
3. Фомичева Н.В., Ульянов Д.Н. Диагностика стриктур внепеченочных желчных протоков: оптимальные варианты решения. *Экспериментальная и клиническая гастроэнтерология*. 2014;106(6):66-72.
Fomicheva NV, Ul'yanov DN. Diagnosis strictures extrahepatic bile ducts: the optimal solution. *Eksperimental'naya i Klinicheskaya Gastroenterologiya* 2014;106(6):66-72. (In Russ.).
4. Шулешова А.Г., Балалыкин А.С., Данилов Д.В., Фомичева Н.В. Результаты рентгено-эндоскопической диагностики заболеваний внепеченочных желчных протоков. *Медицинский алфавит*. 2018;2:20(357):42-47.
Shuleshova AG, Balalykin AS, Danilov DV, Fomichyova NV. Results of X-ray endoscopic diagnostics of extrahepatic bile duct diseases. *Medical Alphabet*. 2018;2:20(357):42-47. (In Russ.).
5. Fukuda Y, Tsuyuguchi T, Sakai Y. Diagnostic utility of peroral cholangioscopy for various bile-duct lesions. *Gastrointestinal Endoscopy*. 2005;62(3):374-382.
https://doi.org/10.1016/j.gie.2005.04.032
6. Caletti G, Patrizi F. Suprapapillary puncture of the common bile duct for selective biliary access: a revival of an old technique. *Gastrointestinal Endoscopy*. 2007;66:5:1067-1068.
https://doi.org/10.1016/j.gie.2007.04.016
7. Ульянов Д.Н., Балалыкин А.С., Гвоздик В.В., Шулешова А.Г., Фомичева Н.В. *Нетипичная эндоскопическая папиллотомия*. М.: ФГБУ ДПО «Центральная государственная медицинская академия» Управления делами Президента РФ. 2017.
Ul'yanov DN, Balalykin AS, Gvozdik VV, Shuleshova AG, Fomicheva NV. *Atypical endoscopic papillotomy*. Central state medical academy of department of Presidential affairs. 2017. (In Russ.).
8. Victor DW, Stuart Sh, Tarkan K. Current endoscopic approach to indeterminate biliary strictures. *World J Gastroenterology*. 2012; 18(43):6197-6205.
https://doi.org/10.3748/wjg.v18.i43.6197
9. Chini P, Draganov PV. Diagnosis and management of ampullary adenoma: the expanding role of endoscopy. *World Journal of Gastroinestinal Endoscopy*. 2011;3(12):241-247.
https://doi.org/10.4253/wjge.v3.i12.241
10. Govil H, Reddy V, Kluskens L, Treaba D, Massarani-Wafai R, Selvaggi S, Gattuso P. Brush cytology of the biliary tract: Retrospective study of 278 cases with histopatologic correlation. *Diagnostic of Cytopathology*. 2002;26(5):273-277.
https://doi.org/10.1002/dc.10098
11. Mansfield JC, Griffin SM, Wadehra V, Matthewson K. A prospective evaluation of cytology from biliary stricture. *Gut*. 1997;40: 671-677.
https://doi.org/10.1136/gut.40.5.671
12. Ufuk Baris Kuzu, Bülent Ödemis, Nesrin Turhan, Parlak E, Dişibeyaz S, Suna N, Öztaş E, Akpinar M, Aksoy A, Torun S, Yildiz H, Kayaçetin E. The diagnostic value of brush cytology alone and in combination with tumor markers in pancreatobiliary strictures. *Gastroenterology research and practice*. 2015:1-8.
https://doi.org/10.1155/2015/580254
13. Nguyen NQ. Application of peroral cholangiopancreatoscopy in pancreatobiliary disease. *J Gastroenterol Hepatol*. 2009;24(6): 962-969.
https://doi.org/10.1111/j.1440-1746.2009.05808.x
14. Schmidt SC, Langrehr JM, Hintze RE, Neuhaus P. Long-term results and risk factors influencing outcome of major bile duct injuries following cholecystectomy. *British Journal of Surgery*. 2004 Nov 1; 92:1:76-82.
https://doi.org/10.1002/bjs.4775

Поступила 04.10.18
Received 04.10,18

Доказательная гастроэнтерология
2018, Т. 7, № 4, с. 20-29
https://doi.org/10.17116/dokgastro2018704120

Russian journal of evidence-based Gastroenterology
2018, vol. 7, №4, pp. 20-29
https://doi.org/10.17116/dokgastro2018704120

Повреждение сосудов при резекции печени может привести к атрофии и фиброзу всей доли органа в эксперименте

© Д.м.н., проф. И.В. МАЙБОРОДИН[1*], к.м.н. Н.Ф. ФИГУРЕНКО[1], д.м.н., проф. В.В. МОРОЗОВ[1], к.м.н. Р.В. МАСЛОВ[1], к.м.н. Т.В. МИХЕЕВА[1], д.м.н. В.И. МАЙБОРОДИНА[2], к.м.н. О.Н. ФИЛИПОВИЧ[1], к.м.н. А.И. КАДЫРОВА[1], д.м.н., проф. А.И. ШЕВЕЛА[1]

[1]Центр новых медицинских технологий Института химической биологии и фундаментальной медицины СО РАН, Новосибирск, Россия,
[2]Лаборатория ультраструктурных основ патологии, Институт молекулярной патологии и патоморфологии Федерального исследовательского центра фундаментальной и трансляционной медицины Министерства науки и высшего образования Российской Федерации», Новосибирск, Россия

РЕЗЮМЕ

Цель исследования — изучить возможные связанные с сосудами осложнения регенерации печени после резекции края ее доли в эксперименте.

Материал и методы. Методом световой микроскопии изучали особенности, обусловленные повреждением сосудов, регенерации печени после резекции части ее доли у крыс.

Результаты. Через 1 нед после резекции на краю печени по месту повреждения была расположена рыхлая волокнистая соединительная ткань. В паренхиме, рядом с формирующимся рубцом, иногда содержался детрит, отграниченный лейкоцитами и фибробластами. Вглубь органа от участков с детритом отходили длинные и толстые соединительнотканные прослойки, образованные на месте пересеченных и нефункционирующих сосудов и желчных протоков. Спустя 2 нед на поверхности печени присутствовал соединительнотканный рубец с высоким содержанием макрофагов, среди которых было много клеток с интенсивным коричневым окрашиванием цитоплазмы, по-видимому, сидерофагов или содержащих компоненты желчи. В некоторых случаях печень была деформирована соединительнотканными перетяжками до 200 мкм шириной, скорее всего сформированными из сосудов. В последующие сроки структура органа практически восстановилась у большинства крыс. Однако примерно у $^1/_3$ животных от места резекции в паренхиму уходили грубые толстые тяжи плотной волокнистой соединительной ткани, в структуре которой было много лейкоцитов и групп крупных клеточных элементов с коричневой цитоплазмой.

Заключение. Даже спустя 5 нед после резекции печени у некоторых крыс продолжаются вследствие сосудистых расстройств активные процессы повреждения и склероза оперированной доли органа, которые в итоге могут завершиться ее атрофией или фиброзом. При проведении резекции печени по любым показаниям по возможности следует избегать пересечения крупных сосудов и желчных протоков. Также является целесообразным проведение мероприятий, направленных на поддержание и сохранение функций оставшейся печеночной паренхимы до полной ее компенсационной гипертрофии.

Ключевые слова: резекция печени, регенерация печени, повреждение сосудов, склероз, макрофаги.

ИНФОРМАЦИЯ ОБ АВТОРАХ:

Майбородин Игорь Валентинович — д.м.н., проф., главный научный сотрудник лаборатории стволовой клетки Института химической биологии и фундаментальной медицины СО РАН, Центр новых медицинских технологий; E-mail: imai@mail.ru, https://orcid.org/0000-0002-8182-5084
Фигуренко Николай Федорович — к.м.н., докторант лаборатории стволовой клетки ИХБФМ СО РАН; https://orcid.org/0000-0002-0430-8673
Морозов Виталий Валерьевич — д.м.н., проф., заведующий лабораторией инвазивных медицинских технологий ИХБФМ СО РАН, https://orcid.org/0000-0002-9810-5593
Маслов Роман Владимирович — к.м.н., докторант лаборатории стволовой клетки ИХБФМ СО РАН; https://orcid.org/0000-0003-4472-859x
Михеева Татьяна Владимировна — к.м.н., докторант лаборатории стволовой клетки ИХБФМ СО РАН; https://orcid.org/0000-0002-5763-1773
Майбородина Виталина Игоревна — д.м.н., ведущий научный сотрудник лаборатории ультраструктурных основ патологии ИМППМ, ул. акад. Тимакова, 2, 630117, Новосибирск, Россия, https://orcid.org/0000-0002-5169-6373
Филипович Ольга Николаевна — к.м.н., докторант лаборатории стволовой клетки ИХБФМ СО РАН;
Кадырова Алия Ишенбековна — к.м.н., докторант лаборатории стволовой клетки ИХБФМ СО РАН;
Шевела Андрей Иванович — д.м.н., проф., заведующий отделом «Центр новых медицинских технологий» ИХБФМ СО РАН: https://orcid.org/0000-0002-3164-9377
Автор, ответственный за переписку: Майбородин И.В. — д.м.н., проф., Центр новых медицинских технологий Института химической биологии и фундаментальной медицины СО РАН, Новосибирск, Россия, e-mail: imai@mail.ru, https://orcid.org/0000-0002-8182-5084

КАК ЦИТИРОВАТЬ:

Майбородин И.В., Фигуренко Н.Ф., Морозов В.В., Маслов Р.В., Михеева Т.В., Майбородина В.И., Филипович О.Н., Кадырова А.И., Шевела А.И. Повреждение сосудов при резекции печени может привести к атрофии и фиброзу всей доли органа в эксперименте. *Доказательная гастроэнтерология*. 2018;7(4):20-29.
https://doi.org/10.17166/dokgastro2018704120

Damage of the vessels in the time of liver resection may result in atrophy and fibrose of the whole organ's lobe in experiment

© I.V. MAIBORODIN[1], N.F. FIGURENKO[1], V.V. MOROZOV[1], R.V. MASLOV[1], T.V. MIKHEEVA[1], V.I. MAIBORODINA[2], O.N. FILIPOVICH[1], A.I. KADYROVA[1], A.I. SHEVELA[1]

[1]The Center of New Medical Technologies Institute of Chemical Biology and Fundamental Medicine, The Russian Academy of Sciences, Siberian Branch Novosibirsk, Russia,
[2]Laboratory of ultrastructural bases of pathology, Institute of Molecular Pathology and Pathomorphology, Federal State Budget Scientific Institution «Federal Research Center of Fundamental and Translational Medicine», Novosibirsk, Russia

ABSTRACT

Objective. To study possible vessel-related complications of liver regeneration after tangential liver resection in the experiment.

Methods. Features of post-resection liver regeneration caused by vascular damage were studied by using of light microscopy.

Results. Fibrous connective tissue at the site of vascular injury was observed in 1 week after surgery. Parenchyma near the scar sometimes contained the debris surrounded by leukocytes and fibroblasts. Long and thick layers of connective tissue formed at the site of cut and non-functioning vessels and bile ducts were directed from sites with debris into the depth of liver. Two weeks later connective tissue scar with high content of macrophages was located on the liver surface and there were many cells with intensive brown coloring of cytoplasm (apparently, siderophages or cells containing bile components). In certain cases the liver was deformed by connective tissue strangulations up to 200 microns which most likely was formed by vessels. In the subsequent terms the organ structure was practically restored in the majority of rats. However, in approximately 1/3 of animals thick layers of dense fibrous connective tissue containing many leukocytes and groups of large cells with brown cytoplasm were directed from the place of resection into parenchyma.

Conclusion. Active processes of damage and sclerosis of the organ due to vascular disorders continued even 5 weeks later after liver resection in some rats. This can result atrophy or fibrosis of entire lobe. Injury of large vessels and bile ducts should be prevented during liver surgery whenever it is possible. It is advisable to maintain and preserve remnant liver function up to its complete compensatory hypertrophy.

Keywords: liver resection, liver regeneration, vascular damage, sclerosis, macrophages. Information about the authors:

INFORMATION ABOUT THE AUTHORS:

Maiborodin I.V. — The Center of New Medical Technologies Institute of Chemical Biology and Fundamental Medicine, The Russian Academy of Sciences, Siberian Branch Novosibirsk, Russia, e-mail: imai@mail.ru; https://orcid.org/0000-0002-8182-5084
Figurenko N.F. — The Center of New Medical Technologies Institute of Chemical Biology and Fundamental Medicine, The Russian Academy of Sciences, Siberian Branch Novosibirsk, Russia,
Morozov V.V. — The Center of New Medical Technologies Institute of Chemical Biology and Fundamental Medicine, The Russian Academy of Sciences, Siberian Branch Novosibirsk, Russia,
Maslov R.V. — The Center of New Medical Technologies Institute of Chemical Biology and Fundamental Medicine, The Russian Academy of Sciences, Siberian Branch Novosibirsk, Russia,
Mikheeva T.V. — The Center of New Medical Technologies Institute of Chemical Biology and Fundamental Medicine, The Russian Academy of Sciences, Siberian Branch Novosibirsk, Russia,
Maiborodina V.I. — Laboratory of ultrastructural bases of pathology, Institute of Molecular Pathology and Pathomorphology, Federal State Budget Scientific Institution «Federal Research Center of Fundamental and Translational Medicine», Novosibirsk, Russia
Filipovich O.N. — The Center of New Medical Technologies Institute of Chemical Biology and Fundamental Medicine, The Russian Academy of Sciences, Siberian Branch Novosibirsk, Russia,
Kadyrova A.I. — The Center of New Medical Technologies Institute of Chemical Biology and Fundamental Medicine, The Russian Academy of Sciences, Siberian Branch Novosibirsk, Russia,
Shevela A.I. — he Center of New Medical Technologies Institute of Chemical Biology and Fundamental Medicine, The Russian Academy of Sciences, Siberian Branch Novosibirsk, Russia
For correspondence: Maiborodin I.V. — The Center of New Medical Technologies Institute of Chemical Biology and Fundamental Medicine, The Russian Academy of Sciences, Siberian Branch Novosibirsk, Russia, e-mail: imai@mail.ru; https://orcid.org/0000-0002-8182-5084

TO CITE THIS ARTICLE:

Maiborodin I.V., Figurenko N.F., Morozov V.V., Maslov R.V., Mikheeva T.V., Maiborodina V.I., Filipovich O.N., Kadyrova A.I., Shevela A.I. Damage of the vessels in the time of liver resection may result in atrophy and fibrose of the whole organ's lobe in experiment. *Russian Journal of Evidence-based Gastroenterology*. 2018;7(4):20-29. (In Russ.).
https://doiorg/10.17166/dokgastro2018704120

Безопасность и успешность восстановления печени донора является первоочередной задачей при трансплантации этого органа [1], в данных случаях у живого донора забирают долю или сегмент печени с учетом кровообращения и тока желчи. Кроме того, печень резецируют в пределах здоровых тканей при ее обширном травматическом повреждении [2, 3], при онкологических процессах [4, 5] и развитии метастазов [6], при обнаружении значительных доброкачественных опухолей [7, 8] и для элиминации некоторых паразитарных инвазий, таких как эхинококкоз [9] и альвеококкоз [10].

Считается, что по месту резекции в печени формируется соединительнотканный или фиброзный рубец, а восстановление объема органа происходит за счет гипертрофии оставшейся паренхимы, причем до 80—90% объема печени восстанавливаются в самые ближайшие сроки после резекции [1, 11]. В качестве осложнений резекции обычно рассматривают именно осложнения самого хирургического вмешательства [1, 4—6] и рецидив основного заболевания [5, 6]. О неблагоприятных реакциях оставшейся части органа сообщений очень мало. Особо отмечают, что очень редко встречающаяся послеоперационная утечка желчи не оказывает никакого значительного эффекта на регенерацию печени после удаления ее части с целью трансплантации [11]. Вместе с тем в качестве единичных случаев описаны постепенная атрофия сегмента печени, подвергшегося резекции [11], и случаи стеноза желчного протока [1].

Некоторые обнаруженные морфологические особенности формирования послеоперационного рубца печени крыс после удаления ее части в эксперименте, зависящие от повреждения сосудов, послужили основанием для этой работы.

Цель исследования — изучить возможные связанные с сосудами осложнения регенерации печени после резекции края ее доли в эксперименте.

Материал и методы

Работа основана на результатах морфологического исследования репарации печени крыс-самцов инбредной линии Wag в разные сроки после резекции края этого органа.

Эксперименты проводили на животных массой тела 180—200 г возрастом 6 мес. Все манипуляции с крысами осуществляли под общим ингаляционным эфирным наркозом в условиях чистой операционной с соблюдением «Правил проведения работ с использованием экспериментальных животных» (Приказ МЗ СССР №755 от 12.08.77; Приказ Министерства высшего и среднего специального образования СССР №742 от 13.11.84). На проведение исследования получено разрешение Локального комитета по медицинской этике отдела «Центр новых медицинских технологий» ФГБУН «Институт химической биологии и фундаментальной медицины» СО РАН (заседание Этического комитета протокол №18 от 24.10.14).

Под общим ингаляционным эфирным наркозом в условиях чистой операционной, при соблюдении правил асептики и антисептики, после обработки кожи спиртом скальпелем производили срединную лапаротомию длиной 1,5—2 см. Ножницами резецировали каудальный край левой доли печени (lobus hepatis sinistra), масса удаленной ткани составляла 0,7—1,0 г (около 10% от веса всего органа). Гемостаз не применяли, сразу после резекции послойно ушивали переднюю брюшную стенку викрилом и обрабатывали швы 5% спиртовым раствором йода. Гибели животных от операции не было, крысы с признаками гнойно-воспалительных осложнений из эксперимента выбраковывались и в дальнейших исследованиях не участвовали. В качестве контроля использовали ложнооперированных (только лапаротомия) и интактных животных. На каждую точку исследования было использовано не менее 10 крыс (от 10 до 12 особей, всего 140 крыс).

Спустя 1—5 нед после резекции поврежденную долю печени вместе с припаянными органами (сальник, поджелудочная железа, кишечник) фиксировали в 4% растворе параформальдегида на фосфатном буфере (pH 7,4) не менее 24 ч, обезвоживали в серии этанола возрастающей концентрации, просветляли в ксилоле и заключали в гистопласт. Срезы толщиной 5—7 мкм окрашивали гематоксилином и эозином, изучали на световом микроскопе Axioimager M1 («Zeiss», Германия) при увеличении до 1200 раз. Состояние печени было исследовано вблизи и вдали (не менее 5 полей зрения при использовании объектива X 10) от места хирургического вмешательства.

Результаты

После резекции масса печени статистически достоверно не различалась (p>0,05) между группами крыс в указанные сроки исследования и соответствовала интактному контролю (9,31±1,6 г).

Через 1 нед после резекции рядом с печенью были расположены свежие и старые геморрагии, содержащие сидерофаги и разделенные на разные по размерам фрагменты фибрином или тонкими соединительнотканными структурами **(рис. 1, а)**.

У 9 из 12 крыс на краю органа по месту повреждения присутствовала рыхлая волокнистая соединительная ткань (толщиной в некоторых случаях до 300 мкм) с очень большим количеством клеточных элементов, среди которых, кроме фибробластов, было много лимфоцитов и макрофагов. В этой соединительной ткани было найдено много сосудов: от мелких тонкостенных, видимо, являющихся грануляциями, до крупных, с широкими оболочками, состоящими из нескольких слоев клеток **(см. рис. 1, а, б)**.

У остальных 3 животных в паренхиме печени, рядом с формирующимся рубцом, были найдены фрагменты бесструктурного детрита размером до 9 мм^2, отграниченные по краям лейкоцитарным валом из макрофагов и фибробластов с небольшим объемом межклеточного волокнистого компонента. Вглубь органа от таких участков с детритом отходили длинные соединительнотканные прослойки, постепенно уменьшающиеся по толщине по мере удаления от

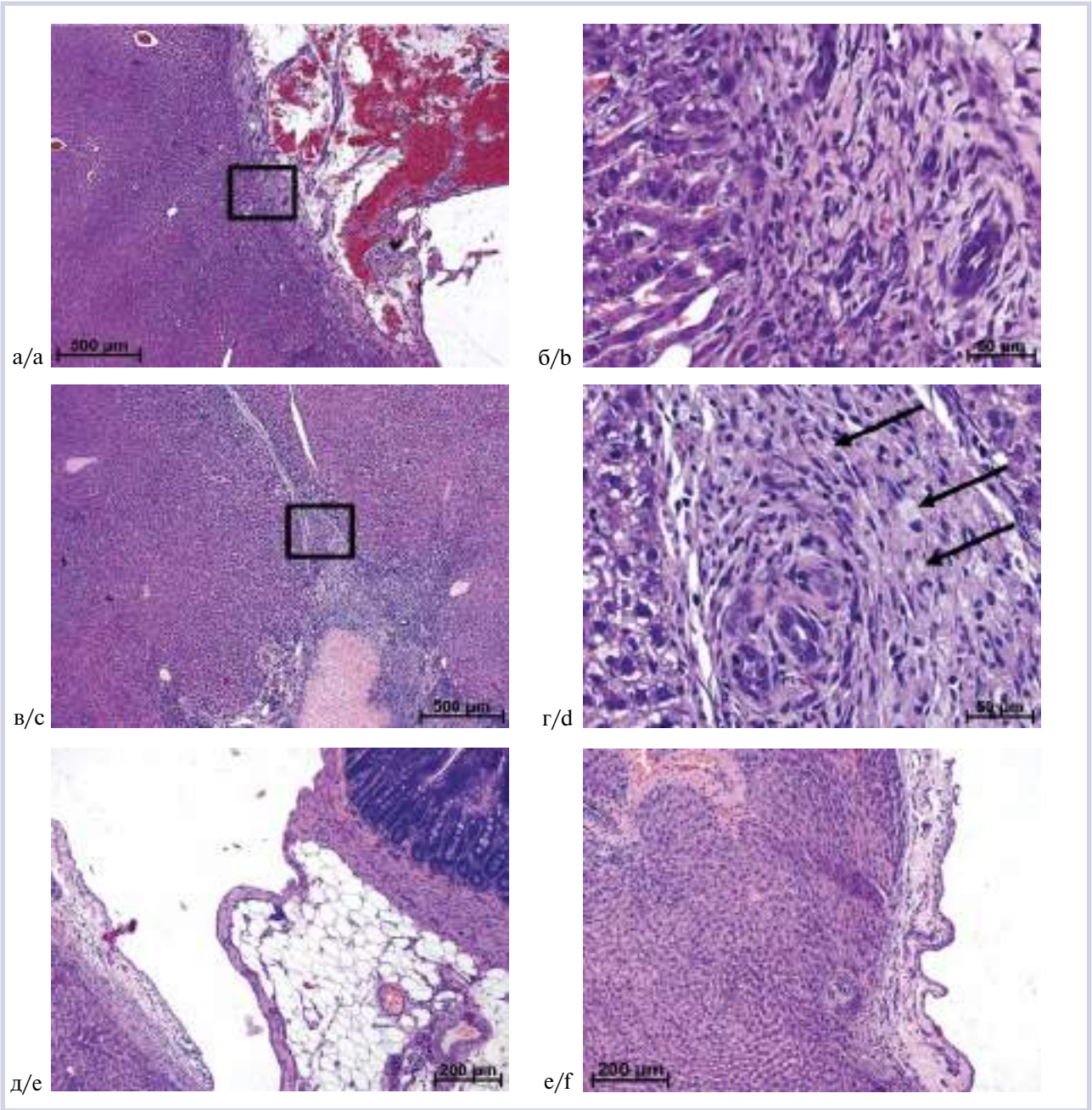

Рис. 1. **Сосудистые реакции в печени крыс в первые 2 нед после резекции.**

а — через 1 нед после резекции рядом с печенью присутствуют обширные свежие геморрагии, разделенные на фрагменты фибрином и тонкими полосками соединительной ткани. По краю поврежденного участка органа расположена соединительная ткань с большим числом клеточных элементов и сосудов; б — фрагмент **рис. 1, а**. В соединительной ткани, развивающейся на месте хирургического вмешательства на краю печени, волокна расположены хаотично, много сосудов и клеточных элементов. Расположенные рядом с формирующимся рубцом гепатоциты имеют дистрофические изменения, синусоиды значительно расширены; в — в паренхиме печени спустя 1 нед после операции расположен детрит с лейкоцитарной реакцией вокруг, от этого участка вглубь органа отходят также инфильтрированные лейкоцитами соединительнотканные прослойки; г — фрагмент **рис. 1, в**. В цитограмме лейкоцитов рядом с детритом преобладают лимфоциты и макрофаги, многие из которых очень крупные и с пенистой цитоплазмой (стрелки). Группа желчных капилляров, расположенная в соединительной ткани вокруг детрита, состоит из клеток с деструктивными изменениями (кариорексис, кариопикноз, кариолизис) и инкапсулирована отдельной тонкой полоской соединительной ткани; д — ко 2-й неделе после повреждения к печени подпаяны кишечник и сальник. На поверхности печени присутствует плотная волокнистая соединительная ткань с большим содержанием межклеточного вещества; е — в паренхиме печени на 2-й неделе после операции расположены крупные сосуды с толстыми склерозированными оболочками. Соединительная ткань на месте резекции содержит большой объем межклеточного матрикса. Окраска гематоксилином и эозином.

Fig. 1. **Vascular reactions in rats' livers in 2 weeks after resection. Hematoxylin and eosin stain.**

a — extensive fresh hemorrhages divided into the fragments by fibrin and connective tissue layers in 1 week after resection. Connective tissue with a large number of cellular elements and vessels is located along the edge of damaged lobe; b — fragment of **Fig. 1, a**. Chaotic arrangement of connective tissue fibers with numerous vessels and cellular elements in liver edge after resection. Hepatocytes located near the scar with dystrophic changes, sinusoids are significantly enlarged; c — debris with peripheral leukocyte reaction in liver parenchyma 1 week after surgery, connective tissue layers infiltrated by leukocytes are directed into the depth of the organ; d — fragment of **Fig. 1, c**. Lymphocytes and macrophages are predominant around the debris, many of them are very large with foamy cytoplasm (arrows). The group of bile capillaries located in the connective tissue around detritus consists of cells with destructive changes (karyorrhexis, karyopycnosis, karyolysis) and is encapsulated by separate thin strip of connective tissue; e — intestine and omentum are soldered with the liver after 2 weeks. There is a dense fibrous connective tissue with high content of intercellular substance on liver surface; f — large vessels with thick sclerotic walls in liver parenchyma 2 weeks postoperatively. Connective tissue at the site of resection contains a large volume of extracellular matrix;

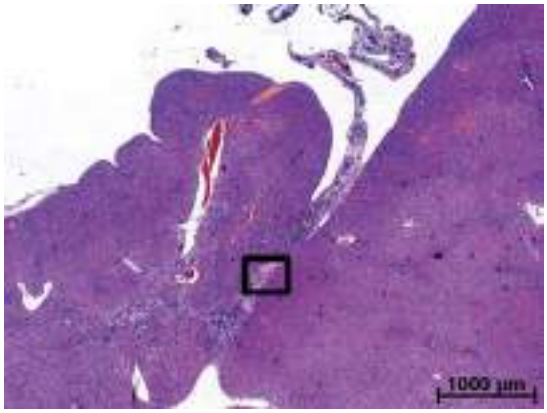

ж/g

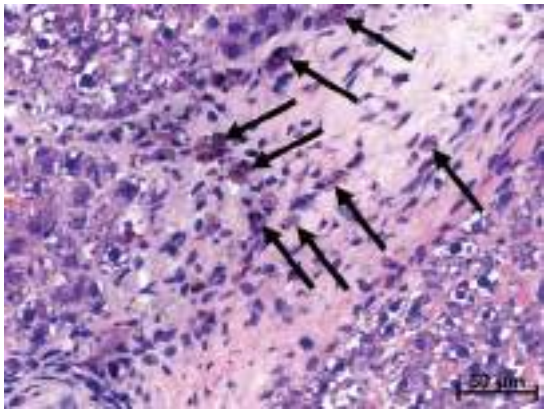

з/h

Рис. 1. **Сосудистые реакции в печени крыс в первые 2 нед после резекции.** (*Окончание*)

ж — через 2 нед после хирургического вмешательства печень деформирована толстыми прослойками соединительной ткани; з — фрагмент **рис. 1, ж**; в широких прослойках плотной волокнистой соединительной ткани низкое содержание клеточных элементов, многие крупные клетки содержат коричневый пигмент (стрелки).

Окраска гематоксилином и эозином.

Fig. 1. **Vascular reactions in rats' livers in 2 weeks after resection. Hematoxylin and eosin stain.**

g — liver is deformed by thick layers of connective tissue in 2 weeks after surgery; h — fragment of **Fig. 1, g**. Low content of cellular elements in wide layers of dense fibrous connective tissue, many large cells contain brown pigment (arrows).

основного очага **(см. рис. 1, в)**. В этих соединительнотканных структурах были обнаружены разрушающиеся остатки желчных протоков, состоящие из одного ряда крупных клеток с признаками деструкции клеточных ядер (кариопикноз, кариорексис, кариолизис). Макрофаги, инфильтрирующие в большом количестве ткани на границе с детритом и соединительнотканные прослойки в печени, были очень крупными, часто с пенящейся цитоплазмой (большое количество прозрачных лизосом) или содержащей коричневый пигмент, по-видимому, гемосидерин или компоненты желчи **(см. рис. 1, в, г)**.

Через 2 нед после операции в большинстве случаев (7 из 12) обширные геморрагии в области резекции найдены не были, но небольшие кровоизлияния были обнаружены несколько глубже, непосредственно в паренхиме. По месту резекции на поверхности печени присутствовал соединительнотканный рубец, на отдельных участках похожий по строению на глиссонову капсулу, но с несколько большим процентом межклеточного компонента и высоким содержанием макрофагов, среди которых было много клеток с интенсивным окрашиванием цитоплазмы коричневым цветом. Часто к рубцу печени были подпаяны органы брюшной полости: сальники, петли кишечника и поджелудочная железа. В самой паренхиме вблизи от места резекции было много соединительнотканных структур, также там были расположены крупные кровеносные сосуды с толстыми склерозированными стенками **(см. рис. 1, д, е)**.

В оставшихся наблюдениях поврежденная доля печени в значительной степени была деформирована соединительнотканными перетяжками до 200 мкм шириной, которые на значительном протяжении были представлены плотной волокнистой соединительной тканью **(см. рис. 1, ж)**. В этих структурах на отдельных участках было много сосудов со склерозированными оболочками, лимфоцитов и макрофагов, также в большом количестве содержались клеточные элементы с коричневой окраской цитоплазмы **(см. рис. 1, ж, з)**.

Через 3 нед макроскопически место операции только у некоторых животных можно было определить по подпаянным органам брюшной полости. Глиссонова капсула к этому времени практически восстановилась и на участке после хирургического вмешательства была только несколько толще, чем на остальной поверхности. От этой капсулы вглубь органа отходили соединительнотканные прослойки с сосудами. Вместе с тем в структурах капсулы все еще присутствовали крупные клеточные элементы с коричневой окраской цитоплазмы **(рис. 2, а)**.

Кроме того, недалеко от места хирургического вмешательства в паренхиме органа у 2 из 12 крыс были найдены достаточно крупные кровоизлияния (до 0,8 мм в поперечнике). Большое количество фибрина по краю геморрагий и наличие сидерофагов свидетельствовало, что эти кровоизлияния были образованы не в результате выделения и забора печени для гистологического изучения, а за какое-то время до этого **(см. рис. 2, б)**.

К 4-й неделе у 6 из 10 крыс и у 8 из 10 животных на 5-й неделе на участке повреждения печени были восстановлены структуры глиссоновой капсулы, которая на таких местах была несколько толще и состо-

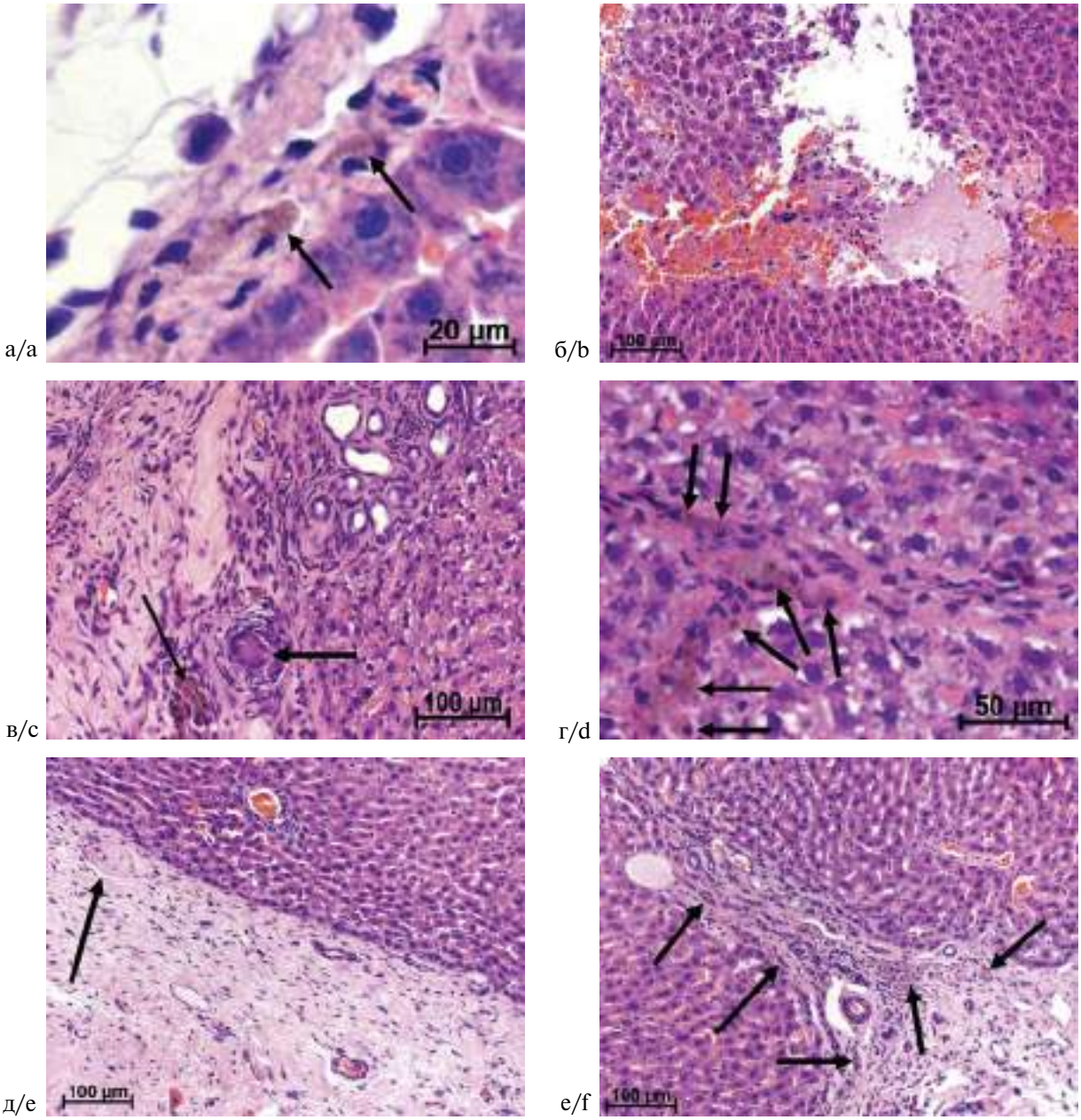

Рис. 2. **Изменения печени животных, обусловленные повреждением сосудов, в поздние сроки после резекции.**

а — в восстановленной тонкой фиброзной капсуле печени на 4-й неделе после повреждения расположены единичные крупные клеточные элементы коричневой окраски (стрелки); б — спустя 3 нед после резекции паренхима печени содержит обширное кровоизлияние с деструкцией гепатоцитов на периферии и внутри; в геморрагии много фибрина и присутствуют сидерофаги; в — к 4-й неделе после операции в паренхиме органа проходит широкая прослойка плотной волокнистой соединительной ткани с гигантскими клетками инородных тел (толстая стрелка) и группой клеток с коричневым пигментом (тонкая стрелка), рядом расположено несколько формирующихся пустых желчных протоков; г — тонкая прослойка соединительной ткани с коричневым пигментом (стрелки), расположенным в клетках и свободно, в глубине паренхимы печени через 4 нед после хирургического вмешательства; д — обширные разрастания плотной волокнистой соединительной ткани содержатся рядом с участком резекции спустя 5 нед, в этой соединительной ткани расположены структуры с очень плотной упаковкой волокон, малым количеством клеток и собственной тонкой капсулой из одного ряда клеточных элементов (стрелка); е — на 5-й неделе после операции печень содержит широкие прослойки плотной волокнистой соединительной ткани с параллельно ориентированными волокнами, большим числом склерозированных сосудов и клеточных элементов, группы которых содержат коричневый пигмент в цитоплазме (стрелки).

Окраска гематоксилином и эозином.

Fig. 2. **Vascular injury-related changes in the liver in long-term period after resection. hematoxylin and eosin stain.**

a — liver parenchyma contains extensive hemorrhage with destruction of hepatocytes in the periphery and inside in 3 weeks after resection. There is a lot of fibrin in hemorrhages and siderophages are present; b — single large brown cellular elements (arrows) in restored thin liver capsule in 4 weeks after injury; c — in 4 weeks after surgery, a wide layer of dense fibrous connective tissue with giant cells of foreign bodies (thick arrow) and a group of cells with brown pigment (thin arrow) passes through the liver parenchyma, several empty bile ducts are located nearby; d — thin layer of connective tissue with intracellular and extracellular brown pigment (arrows) deep in liver parenchyma in 4 weeks after surgery; e — extensive growths of dense fibrous connective tissue near resection site after 5 weeks, in this connective tissue there are structures with a very dense packing of fibers, small number of cells and its own thin capsule from one row of cellular elements (arrow); f — after 5 weeks liver contains wide layers of dense fibrous connective tissue with parallel fibers, great number of sclerotic vessels and cellular elements containing brown pigment in the cytoplasm (arrows).

яла и из фиброзной, и из плотной волокнистой соединительной ткани, часто с большим числом крупных макрофагов. В паренхиме органа была отмечена только диффузная лимфоцитарная и макрофагальная инфильтрация.

В оставшихся случаях от места резекции вглубь органа отходили грубые толстые прослойки плотной волокнистой соединительной ткани, в которых присутствовали гигантские клетки инородных тел и крупные клеточные элементы с коричневым пигментом в цитоплазме. Также там были найдены структуры практически без клеток, но с очень плотным межклеточным веществом, имеющие свою собственную тонкую капсулу, похожие на облитерированные сосуды или желчные протоки. Рядом с такими соединительнотканными образованиями были расположены группы тонкостенных сосудов и небольших желчных капилляров. От широких прослоек соединительной ткани в паренхиму отходили более мелкие, постепенно истончающиеся прослойки, также с большим объемом коричневого пигмента, расположенного внеклеточно и внутри крупных клеток с эксцентрично расположенным ядром **(см. рис. 2, в—е)**.

Обсуждение

Отсутствие статистически значимых отличий массы печени после резекции ее края может быть связано с разными причинами. Во-первых, дефект массы после удаления фрагмента органа был небольшим — около 10%. Во-вторых, на месте резекции присутствовали геморрагии, а резекция органа сопровождается изменениями микроциркуляции и ускорением кровотока как реакцией на повреждение. В ранние сроки это может нивелировать изменение массы органа. Масса паренхимы за счет гипертрофии оставшейся ткани при небольшом повреждении восстанавливается к 2—3-й неделе, далее идет реорганизация гипертрофированных участков, но на массу печени это в значительной мере уже не влияет. В тех случаях, когда в оперированной доле идут активные, но постепенные процессы склероза и фиброза, скорее всего, в других долях продолжаются параллельные гипертрофические компенсаторные изменения, что также приводит к отсутствию изменений массы всей печени.

Сразу после повреждения ткани печени место разреза сначала прикрывается кровью, излившейся из поврежденных сосудов и синусоидов органа. Этот кровяной сгусток постепенно уплотняется, эритроцитарные массы разделяются фибриновыми перетяжками, по ним мигрируют лейкоциты, которые, экскретируя протеолитические ферменты [12], лизируют фибрин и эритроциты. Кровяной сгусток становится похожим на сеть, по ее нитям мигрируют фибробласты и начинают синтез компонентов соединительной ткани [13, 14]. Постепенно образуется соединительнотканный рубец, который сначала содержит много клеточных элементов, и мало волокон. Не исключено, что такие соединительнотканные структуры, формирующиеся по краю разреза печени уже в течение 1-й недели, являются первыми этапами восстановления глиссоновой капсулы. В результате констрикции этой соединительной ткани припаянные к рубцу органы брюшной полости подтягиваются ближе к печени и начиная со 2—3-й недели наблюдения попадают в площадь гистологического среза.

По-видимому, не все сосуды к этому времени плотно тромбированы, из некоторых возможно кровотечение, например при движениях животного. Постепенно эритроциты фагоцитируются и лизируются макрофагами (сидерофагами), накапливающими соединения железа, которые окрашивают цитоплазму фагоцитов в бурый цвет. Но постоянно образуются свежие кровоизлияния, повторяющие этот путь, вследствие этого рядом с поврежденным краем печени одновременно расположены и свежие, и старые геморрагии и всегда много сидерофагов.

Постепенно тромбированные сосуды склерозируются, что проявляется в виде соединительнотканных перетяжек в органе, начинающихся в области резекции: т.е. уходящие в паренхиму прослойки из соединительной ткани представляют собой нефункционирующие в результате пересечения, тромбоза и склероза крупные сосуды. Также не исключены облитерация и склероз поврежденных желчных протоков. Начиная со 2-й недели эта соединительная ткань сокращается, и печень деформируется указанными перетяжками.

Скорее всего, коричневый пигмент в цитоплазме крупных фагоцитов является гемосидерином. Вместе с этим нельзя исключить, что коричневое окрашивание макрофаги приобретают вследствие фагоцитоза желчи. Желчь может оказаться в паренхиме печени в результате пересечения при резекции желчных протоков. Желчь также может попасть в ткани при невозможности ее транспорта от гепатоцитов, вследствие блокады или пережатия желчных протоков воспалительным инфильтратом, геморрагиями, тромбом по краю резекции при констрикции фибрина, формирующимся рубцом и тому подобными причинами. Поэтому являются возможными фагоцитоз желчи из паренхимы органа макрофагами и миграция в другие органы этих фагоцитов с желчью для ее утилизации или элиминации [15]. Желчь в тканях из-за постепенной абсорбции ее жидкой части может уплотняться, вследствие этого становится вероятным слияние макрофагов с образованием многоядерных форм для лизиса таких конкрементоподобных скоплений сгущенной желчи.

Сосуды при резекции печени повреждаются не только на краю органа, возможны геморрагии и непосредственно в паренхиму, разумеется, недалеко от края. Кроме того, пересечение сосудов при разрезе и последующее тромбирование может нарушить кровоснабжение отдельных участков печени с последующим их некротизированием и деструкцией. Не исключено, что найденные обширные фрагменты детрита с лейкоцитарной реакцией вокруг представляют собой или уже организованные геморрагии, или, что более вероятно, нежизнеспособные участки печеночной паренхимы.

Детрит сначала отграничивается лейкоцитами и формирующейся соединительной тканью, малое содержание нейтрофилов указывает на асептический характер воспалительного процесса, инициируемого антигенами из поврежденных тканей. Наличие крупных макрофагов с пенистой цитоплазмой вокруг детрита свидетельствует об активном участии этих клеточных элементов в фагоцитозе и лизисе, резорбции дебриса. Далее должны произойти или полная лейкоцитарная инфильтрация дебриса с его фрагментированием, рассасыванием и замещением рубцом, или постепенное осумковывание плотной волокнистой соединительной или фиброзной тканью. Возможно, что таких участков с детритом сразу после операции было больше, но в течение 1 нед большинство более мелких рассосалось и было замещено соединительной тканью, а остались только самые крупные, не до конца резорбированные фагоцитами к этому моменту.

К 3-й неделе толстый рубец из плотной волокнистой соединительной ткани на месте повреждения полностью сменился характерной для капсулы печени фиброзной тканью. Однако спайки брюшной полости не исчезли, а только сократились и склерозировались, на что указывают плотно подпаянные к печени органы брюшной полости и склерозированные структуры сальников непосредственно вблизи места операции.

Вместе с этим сохраняются, по крайней мере, частично сосудистые нарушения в печени, о чем свидетельствуют обнаруженные геморрагии в паренхиме и сидерофаги в структурах капсулы. Возможно, что восстановленные сосуды еще не имеют хорошо сформированных оболочек и повреждаются при резких изменениях кровотока, например при некоторых изменениях питания или резких движениях животных. Также существует вероятность, что толстые соединительнотканные перетяжки, сформировавшиеся в печени, пережимают отдельные сосуды и также являются причиной кровоизлияний.

У большинства крыс процессы регенерации печени после резекции части ее доли практически завершились к 4-й неделе.

Однако на основании обнаружения широких прослоек соединительной ткани, формирования гигантских клеток инородных тел, присутствия значительного количества макрофагов с коричневым пигментом можно сделать заключение, что у некоторых животных, примерно $^1/_3$ от общего числа, и на этот срок, и на 5 нед, и, видимо, позже продолжаются процессы повреждения и восстановления печени.

Не исключено, что пересечение при резекции крупного кровеносного сосуда или желчного протока влечет за собой его облитерацию и замещение соединительной тканью. При этом также склерозируются и паренхиматозные ветви таких сосудов и протоков. В результате гипоксии и нарушения оттока желчи погибают и разрушаются группы гепатоцитов, расположенные рядом с такими прослойками соединительной ткани. Процесс повторяется и постепенно приводит к формированию очень широких соединительнотканных структур.

Кроме того, такие широкие полоски плотной соединительной ткани препятствуют прорастанию через них новых кровеносных сосудов и желчных протоков. В пользу такого предположения свидетельствуют группы молодых желчных капилляров с пустым просветом, обнаруженные рядом с прослойками соединительной ткани **(см. рис. 2, в)**.

Возможно, что найденные многоядерные макрофаги со слившейся цитоплазмой **(см. рис. 2, в)** формируются для лизиса нежизнеспособных больших фрагментов печеночной паренхимы, сосудов, желчных протоков, а также, по-видимому, желчных конкрементов, образующихся в протоках и ткани при длительном нарушении оттока и даже движения желчи. В процессе всего этого гепатоциты продолжают секретировать компоненты желчи, которые в итоге также оказываются в паренхиме органа и между клетками соединительной ткани, откуда и фагоцитируются макрофагами, приобретающими коричневую окраску. Так как желчь является продуктом утилизации эритроцитов, существует вероятность, что макрофаги, фагоцитирующие желчь из тканей печени, сходны с сидерофагами, также имеющими коричневую окраску цитоплазмы.

Можно предположить, что такое прогрессирующее формирование соединительной ткани на месте поврежденных сосудов и желчных протоков постепенно приведет к значительному или даже полному замещению всей доли печени вследствие простой резекции ее части соединительной тканью, атрофии, склерозу и фиброзу [11]. Однако остальные доли органа повреждены не были и, следовательно, можно ожидать быстрой гипертрофии и компенсации ими функций утраченных структур [1, 11]. При проведении резекции печени по любым показаниям по возможности следует избегать пересечения крупных со-

судов и желчных протоков. Также целесообразным является проведение мероприятий, направленных на поддержание и сохранение функций оставшейся печеночной паренхимы до полной ее компенсационной гипертрофии.

Заключение

Таким образом, через 1 нед после резекции печени у крыс на краю органа по месту разреза была расположена рыхлая волокнистая соединительная ткань. В паренхиме печени, рядом с формирующимся рубцом, иногда были расположены фрагменты бесструктурного детрита, отграниченные лейкоцитарным валом из лимфоцитов, макрофагов и фибробластов. Вглубь органа от таких участков с детритом отходили длинные и толстые соединительнотканные прослойки, образованные на месте пересеченных и нефункционирующих сосудов и желчных протоков. Спустя 2 нед после операции на поверхности органа присутствовал соединительнотканный рубец с высоким содержанием макрофагов, среди которых было много клеток с интенсивным коричневым окрашиванием цитоплазмы, по-видимому, сидерофагов или содержащих компоненты желчи. В некоторых случаях печень была деформирована соединительнотканными перетяжками до 200 мкм шириной, скорее всего, сформированными из сосудов. В последующие сроки структура органа практически восстановилась у большинства крыс. Однако примерно у $^1/_3$ животных от места резекции в паренхиму уходили грубые толстые тяжи плотной волокнистой соединительной ткани, в структуре которой было много лейкоцитов, сосудов со склерозированными оболочками и групп крупных клеточных элементов с эксцентрично расположенным ядром и коричневой цитоплазмой, что может являться свидетельством продолжающихся вследствие сосудистых расстройств процессов повреждения оперированной доли печени, которые в итоге завершатся ее атрофией или фиброзом.

Работа выполнена при финансовой поддержке ПФНИ ГАН на 2017—2020 гг. (VI.62.2.1, 0309-2016-0006) «Разработка технологий получения материалов для регенеративной медицины и развитие методов восстановления репродуктивного здоровья».

Участие авторов:

Концепция и дизайн исследования — И.М., А.Ш., В.М.

Сбор и обработка материала — И.М., Н.Ф., В.М., Р.М., Т.М., В.М., О.Ф., А.К., А.Ш.

Написание текста — И.М., А.Ш., В.М.

Редактирование — И.М., А.Ш., В.М.

Авторы заявляют об отсутствии конфликта интересов.

The authors declare no potential conflicts of interest.

ЛИТЕРАТУРА/REFERENCE

1. Kwon KH, Kim YW, Kim SI, Kim KS, Lee WJ, Choi JS. Postoperative liver regeneration and complication in live liver donor after partial hepatectomy for living donor liver transplantation. *Yonsei Med J*. 2003;44(6):1069-1077. https://doi.org/10.3349/ymj.2003.44.6.1069
2. Гуманенко Е.К., Самохвалов И.М. *Военно-полевая хирургия локальных войн и вооруженных конфликтов*. М.: ГЭОТАР-Медиа, 2011;672. Gumanenko EK, Samohvalov IM. *Voenno-polevaja hirurgija lokal'nyh vojn i vooruzhennyh konfliktov*. M.: Gjeotar-Media, 2011;672. (In Russ.).
3. Klink T, Simon P, Knopp C, Ittrich H, Fischer L, Adam G, Koops A. Liver remnant regeneration in donors after living donor liver transplantation: long-term follow-up using CT and MR imaging. *Rofo*. 2014;186(6):598-605. https://doi.org/10.1055/s-0033-1355894
4. Noda T, Eguchi H, Iwagami Y, Yamada D, Asaoka T, Gotoh K, Kawamoto K, Kobayashi S, Hashimoto Y, Takeda Y, Tanemura M, Umeshita K, Doki Y, Mori M. Minimally invasive liver resection for hepatocellular carcinoma of patients with liver damage B: a propensity score-based analysis. *Hepatol Res*. 2018;48(7):539-548. https://doi.org/10.1111/hepr.13057
5. Shen J, Li C, Yan L, Li B, Xu M, Yang J, Wang W, Wen T. Short- and long-term outcomes between young and older HCC patients exceeding the Milan criteria after hepatectomy. *Ann Hepatol*. 2017;17(1):134-143. https://doi.org/10.5604/01.3001.0010.7545
6. Strandberg Holka P, Eriksson S, Eberhard J, Bergenfeldt M, Lindell G, Sturesson C. Significance of poor performance status after resection of colorectal liver metastases. *World J Surg Oncol*. 2018;16(1):3. https://doi.org/10.1186/s12957-017-1306-1
7. Jung K, Kim Y, Heo Y, Lee JC, Youn S, Moon J, Kim J, Kim TY, Kim B, Wang H. Management of severe blunt liver injuries by applying the damage control strategies with packing-oriented surgery: experiences at a single institution in Korea. *Hepatogastroenterology*. 2015;62(138):410-416.
8. Rosales A, Que FG. Spontaneous hepatic hemorrhage: A single institution's 16-year experience. *Am Surg*. 2016;82(11):1117-1120.
9. Patkowski W, Krasnodębski M, Grąt M, Masior Ł, Krawczyk M. Surgical treatment of hepatic Echinococcus granulosus. *Prz Gastroenterol*. 2017;12(3):199-202. https://doi.org/10.5114/pg.2017.70473
10. Patkowski W, Kotulski M, Remiszewski P, Grąt M, Zieniewicz K, Kobryń K, Najnigier B, Ziarkiewicz-Wróblewska B, Krawczyk M. Alveococcosis of the liver - strategy of surgical treatment with special focus on liver transplantation. *Transpl Infect Dis*. 2016;18(5):661-666. https://doi.org/10.1111/tid.12574
11. Ibis C, Asenov Y, Akin M, Azamat IF, Sivrikoz N, Gurtekin B. Factors affecting liver regeneration in living donors after hepatectomy. *Med Sci Monit*. 2017;23:5986-5993.
12. Fredriksson MI, Gustafsson AK, Bergstrom KG, Asman BE. Constitutionally hyperreactive neutrophils in periodontitis. *J Periodontol*. 2003;74:(2):219-224.

13. Майбородин И.В, Колесников И.С., Шевела А.И., Шеплев Б.В., Дровосеков М.Н., Тодер М.С. Влияние фибринового сгустка при повреждении кости нижней челюсти в эксперименте. *Стоматология*. 2011;90(4):9-12.
Maĭborodin IV, Kolesnikov IS, Shevela AI, Sheplev BV, Drovosekov MN, Toder MS. Results of fibrin clot application for acceleration of regeneration of the damaged mandible in experiment. *Stomatologiia (Mosk)*. 2011;90(4):9-12. (In Russ.).

14. Майбородин И.В., Матвеева В.А., Колесников И.С., Дровосеков М.Н., Тодер М.С., Шевела А.И. Регенерация поврежденной кости нижней челюсти крыс после использования аутологичных стромальных стволовых клеток костномозгового происхождения, адсорбированных на фибриновом сгустке. *Морфология*. 2011;140(6):79-85.
Maĭborodin IV, Matveeva VA, Kolesnikov IS, Drovosekov MN, Toder MS, Shevela AI. Regeneration of the damaged mandibular bone in rat after the injection of autologous mesenchymal stem cells of bone marrow origin adsorbed on the fibrin clot. *Morfologiia*. 2011;140(6):79-85. (In Russ.).

15. Гаврилин В.Н., Шкурупий В.А. Влияние накопления поливинилпирролидона в синусоидальных клетках печени на характер токсического повреждения органа. *Бюлл. СО РАМН*. 1995;(2):24-28.
Gavrilin VN, Shkurupij VA. Influence of accumulation of polyvinylpyrrolidone in sinusoidal cells of a liver on the nature of toxic damage of organ. *Byull SO RAMN*. 1995;(2):24-28. (In Russ.).

Поступила 26.11.18
Received 26.11.18

Доказательная гастроэнтерология
2018, Т. 7, № 4, с. 30-34
https://doi.org/10.17116/dokgastro2018704130

Russian journal of evidence-based Gastroenterology
2018, vol. 7, №4, pp. 30-34
https://doi.org/10.17116/dokgastro2018704130

Пептидные лекарства в панкреатологии: состояние проблемы и перспективы

© Д.м.н., проф. С.А. БУЛГАКОВ

ФГБОУ ВО «Российский национальный исследовательский медицинский университет им. Н.И. Пирогова» Минздрава России, Москва, Россия

РЕЗЮМЕ

Представлен обзор состояния проблемы лечения заболеваний поджелудочной железы при помощи пептидных лекарств. Основное внимание уделяется анализу применения соматостатина, октреотида и синтетического аналога лейцин-энкефалина-даларгина. Несмотря на многочисленные исследования терапевтического действия этих средств при острых панкреатитах и панкреонекрозах, получить однозначный ответ об их эффективности не удается из-за отсутствия работ, выполненных в соответствии с критериями доказательной медицины. Сообщается о разработке нового лекарства Далоктин П, представляющего собой комбинацию октреотида и даларгина.

Ключевые слова: поджелудочная железа, заболевания, лекарства, пептиды.

ИНФОРМАЦИЯ ОБ АВТОРАХ:

Булгаков Сергей Александрович — д.м.н., проф. ФГБОУ ВО «Российский национальный исследовательский медицинский университет им. Н.И. Пирогова» Минздрва России, Москва Россия; e-mail: av22956@akado.ru; https://orcid.org/0000-0002-9004-9400

КАК ЦИТИРОВАТЬ:

Булгаков С.А. Пептидные лекарства в панкреатологии: состояние проблемы и перспективы. *Доказательная гастроэнтерология*. 2018;7(4):30-34.
https://doi.org/10.17116/dokgastro2018704130.

Peptide therapeutics in pancreatology

© S.A. BULGAKOV

Pirogov Russian National Research Medical University, Moscow, Russia

ABSTRACT

Pancreatic disease management using peptide drugs is reviewed in the article. Somatostatin, octreotide and synthetic analogue of leucine — enkephalin dalargin are under precise attention. Despite various studies of therapeutic effect of these drugs in acute pancreatitis and pancreatic necrosis, their effectiveness is still unclear due to absent works performed according to criteria of evidence-based medicine. It is reported about new medicine «Daloctin P» that is a combination of octreotide and dalargin.

Keywords: pancreas, diseases, drugs, peptides.

INFORMATION ABOUT THE AUTHORS:

Bulgakov Sergey Aleksandrovich — Doc. of Med. Sci., professor, Pirogov Russian National Research Medical University of Healthcare Ministry of Russia, Moscow, Russia; e-mail: av22956@akado.ru; https://orcid.org/0000-0002-9004-9400

TO CITE THIS ARTICLE:

Bulgakov S.A. Peptide therapeutics in pancreatology. *Russian Journal of Evidence-based Gastroenterology*. 2018;7(4):30-34. (In Russ.).
https://doi.org/10.17116/dokgastro2018704130

В первом десятилетии нового века группой ученых из Цюрихского университета была опубликована статья под названием «Лечение острого панкреатита с позиции доказательной медицины. Взгляд на устоявшуюся парадигму» [1]. В ней анализировались данные, полученные различными научными группами в большом числе клинических испытаний, выполненных в соответствии с правилами, принятыми в доказательной медицине, о результатах лечения панкреатитов. Была представлена оценка эффективности наиболее часто применяемых средств для лечения острого панкреатита (ОП): габексилата мезилата, лексипафанта, апротинина (контрикал, трасилол), октреотида (аналог соматостатина). Выводы метаанализов оказались весьма неожиданными: ни одно из указанных средств не может расцениваться как эффективное лекарство для лечения панкреатитов в силу их недостаточно доказанной эффективности.

Выводы этой работы заставили ученых пересмотреть значимость антисекреторных и антипротеазных препаратов в лечении ОП. И если в странах Западной Европы и США практически отказались от использования указанных средств, то в России их до настоящего момента достаточно часто назначают врачи для купирования явлений ОП. Вероятно, наиболее часто из этих средств назначают сандостатин (октреотид). Октреотид (ОК) является синтетическим аналогом октапептида соматостатина (СС). СС был выделен из гипоталамуса овцы в 1973 г. Несколько позднее его определили в ЦНС и периферической нервной системе (НС), локализовали в Д-клетках автономной НС поджелудочной железы (ПЖ), в желудке и двенадцатиперстной кишке. Были установлены две молекулярные формы природного СС — S-14 и S-28. Первая форма трактуется как нейропептид, вторая — как циркулирующий гормон. СС тормозит выделение, но не синтез гормона роста. В желудочно-кишечном тракте (ЖКТ) он тормозит секрецию большинства интестинальных гормонов, наряду с этим выраженно угнетает желудочную секрецию, секрецию панкреатических ферментов и бикарбонатов, снижает кровоток в органах брюшной полости [2, 3].

В 1982 г. швейцарская фирма «Сандоз» создала длительно действующий синтетический аналог СС, который получил название сандостатин (ОК). Это лекарственное соединение сохранило многочисленные эффекты СС, в основном ингибирующего характера в отношении гормонов пищеварительной системы, желудочной и пищеварительной секреции. Механизм действия ОК основан на угнетении аденилатциклазы и последующем уменьшении цАМФ в клетке. Ингибирующий эффект ОК на G-клетки желудка приводил к торможению продукции гормона гастрина, что сказывалось на недостаточной выработке секреции пепсина и соляной кислоты. Уменьшение концентрации другого гормона (мотилин) приводило к снижению моторной активности ЖКТ.

В 80—90 годы XX века одним из ведущих факторов развития ОП считали активизацию панкреатических ферментов, приводящую в конечном итоге к «самопереваривaнию» железы. Ингибиция панкреатической секреции и ферментных систем путем назначения СС или ОК выглядела перспективно. Этому способствовали первые положительные результаты клинических наблюдений воздействия СС на ПЖ больных с ОП [4]. Позднее в многочисленных клинических работах подтвердить эффективность СС в лечении ОП не удавалось [5, 6].

Практически такая же ситуация возникла с использованием ОК в лечении больных ОП. Первоначально появились обнадеживающие статьи об эффективности ОК в купировании приступов панкреатитов, однако по мере накопления результатов исследований, проведенных по правилам доказательной медицины, число отрицательных отзывов об ОК как эффективном средстве нарастало. Примером может служить работа S. Heinrich и соавт. [1]. Этот метаанализ объединил четыре клинических исследования. Его результаты свидетельствовали, что ОК не уменьшает количество хирургических вмешательств у больных ОП (23,3% против 16,3%; p=0,09), не снижает частоту развития сепсиса, не уменьшает летальность, а также общее количество осложнений (70,6% против 63,2%; p=0,2). Помимо этого, не установили разницы для любого пути введения лекарства (подкожно или внутривенно). В итоге авторы не рекомендуют пациентам с тяжелым ОП назначать ОК. В других работах того же периода времени число негативных отзывов возможности применения пептидного препарата ОК при ОП постоянно нарастало, что привело к ситуации, когда медицинские стандарты Великобритании, Международной ассоциации панкреатологов не рекомендовали применение ОК и СС при ОП [7—9]. Таким образом, идея применения мощных антисекреторных и антиферментных средств (и в первую очередь СС и ОК) в лечении ОП не нашла подтверждения в клинической практике гастроэнтерологов и абдоминальных хирургов. Вместе с тем ОК и СС находят применение в современной хирургии, они эффективно останавливают кровотечения из варикозно-расширенных вен пищевода и желудка у больных циррозом печени, применяются для профилактики рецидивов, при секретирующих эндокринных опухолях поджелудочной железы (глюкагономы, ВИПомы, карциноидные опухоли, гастриномы, синдром Золлингера—Эллисона), могут использоваться при лечении акромегалии.

В этой ситуации в конце 80-х — в начале 90-х годов в нашей стране для лечения ОП начал широко применяться пептидный препарат даларгин. Даларгин является синтетическим аналогом лейцин-энкефалина (Tyr-D-Ala-Gly-Phe-Ley-Arg). Являясь синтетическим опиоидным нейропептидом, он практически не проникает через гематоэнцефалический барьер, не вызывает привыкания, физической зависимости и толерантности [3, 10]. Фармакологическое действие опиоида преимущественно обусловлено взаимодействием с дельта-рецепторами и в меньшей степени с мю-рецепторами. Даларгин в первую очередь является активным регулятором гомеостаза организма, обладает способностью влиять на различные биологические системы. В экспериментальных исследованиях на модели цистиаминовых дуоденальных язв у крыс было показано, что даларгин обладает мощным репаративным действием в отношении язвенных поражений [11]. Установленная активность была подтверждена стимуляцией в дуоденальной слизистой маркерного энзима процессов

регенерации — орнитиндекарбониксилазы (ОДК). Выраженная способность гексапептида активировать процессы регенерации и роста тканей, наряду с выявленными умеренными антисекреторными эффектами в отношении желудочной и панкреатической секреции, улучшение микроциркуляции крови в зоне повреждения определили возможности средства в лечении целого ряда гастроэнтерологических заболеваний [12]. В качестве лекарственного средства даларгин в настоящее время применяют для лечения язвенной болезни (ЯБ), панкреатитов, в том числе ОП, панкреонекрозов.

Уже в первых работах хирургов были получены убедительные данные о способности даларгина (5 мг/сут) ограничивать или приостанавливать прогрессирующее течение деструкции экзокринной паренхимы ПЖ (было подтверждено гистологическими и электронно-микроскопическими методами) у 56 больных различными формами ОП и развивающегося панкреонекроза [13, 14]. В исследовании Р.Х. Васильева и соавт. [15] отрабатывались различные дозы и пути введения пептида при сочетанных гастроэнтерологических заболеваниях (например, ЯБ и ОП). Даларгин был высоко эффективен в лечении сочетанных заболеваний панкреатодуоденальной зоны. По результатам исследований, проводимых в клинике хирургии, было предложено назначать терапию гексапептидом всем больным на до- и послеоперационном этапе лечения, что приводило к ускоренному заживлению осложненных гастродуоденальных язв, предупреждению перехода отека в панкреонекроз, угнетению ферментовыделительной функции ПЖ. При сравнении терапевтической активности даларгина и других средств, применяемых в лечении ЯБ, пептидное средство по своей активности превосходило все другие противоязвенные средства (ингибиторы протонной помпы в работе не применяли). В терапии заболеваний ПЖ гексапептид превосходил по активности цитостатики, ингибиторы протеаз, рибонуклеазу, пантриптин, СС, кальцитонин, глюкагон. Терапевтическая эффективность даларгина расценивалась авторами как результат системного воздействия пептида на органы пищеварения.

Даларгин успешно применялся в лечении хронического панкреатита (ХП), развивавшегося после резекции желудка у больных ЯБ, — постгастрорезекционного панкреатита (ПГРП) [15]. Гексапептид был применен у 25 больных с ПГРП в дозе 1 мг внутримышечно 2 раза/сут, и у 25 пациентов, получавших традиционную терапию. Результаты исследования свидетельствовали, что даларгин быстрее и в большем числе случаев (84%) снижал интенсивность болей в эпигастрии и улучшал общее самочувствие, чем в контрольной группе (купирование болей у 72% больных). Авторы отмечали у больных основной группы положительную динамику изменений со стороны функционального состояния ПЖ, которая сохранялась на протяжении года, и по данным отдаленных наблюдений превосходила по эффективности стандартную терапию. Помимо этого, в ходе исследований была зафиксирована выраженная антиоксидантная активность гексапептида, что расценивается как один из патогенетических механизмов действия пептидного лекарства [15]. Известны другие работы, в которых широко использовался даларгин в лечении и профилактике послеоперационного панкреатита (ПП) с позитивным результатом [16].

На анализе состояния 1164 больных, подвергшихся радикальной дуоденопластике в связи с гастродуоденальными язвенными поражениями, были разработаны меры профилактики ПП на всех этапах ведения больных [17, 18]. Поочередное применение даларгина и ОК на фоне стандартной терапии существенно (в 10—12 раз) снижало частоту послеоперационных осложнений. Приведенная профилактическая схема назначения пептидных средств в настоящее время достаточно часто с успехом применяется абдоминальными хирургами. Известно лишь одно клинико-экономическое наблюдение, в котором приводятся данные о недостаточной профилактической эффективности комбинации даларгина с 5-фторурацилом и контрикалом по отношению к ОК и ОК-депо у больных с ПП после хирургического вмешательства по поводу рака желудка [19].

Даларгин уже многие годы применяется в лечении ХП различного генеза. Примером может служить наше исследование, в котором даларгин применялся в дозах 2 и 3 мг внутривенно капельно (в 200 мл физиологического раствора) 2 раза в сутки в течение 5 дней на фоне стандартной терапии у 38 больных отечной стадией алкогольного ХП [20]. На фоне лечения интенсивность болей купировалась (к 5-му дню у 90% больных), снижались уровень ферментемии, показатели СОЭ и лейкоцитоз. Данные УЗИ ПЖ свидетельствовали о положительной динамике размеров железы за счет уменьшения ее отека, у 14 больных удалось добиться сокращения размеров железы до нормальных размеров. На целесообразность применения даларгина в терапии алкогольного ХП указывают О.Н. Минушкин и Л.В. Масловский [21]. По их мнению, даларгин должен применяться при легком и среднем течении (отечная форма) алкогольного ХП, а также при ХП с элементами дистрофии и эндокринной дисфункцией. При алкогольном ХП авторы рекомендуют наряду с даларгином назначать ОК. Имеются мнения других авторов [22], что комбинация даларгина и аналогов соматостатина (СС и ОК) является наиболее перспективной при использовании этих средств в терапии заболеваний ПЖ.

В 2007 г. была запатентована фармакологическая композиция, состоящая из даларгина и ОК в виде

раствора, предназначенная для лечения ОП [23]. Указанная композиция была протестирована при лечении экспериментального ОП средней и тяжелой степени, вызванного холодом, у крыс. В этой комбинации даларгин использовался в количестве 0,8 и 0,9 мг/кг, ОК — 0,1 мг/кг в качестве контроля были группы животных, получавшие только раствор NaCl, даларгина или ОК. Главным критерием оценки эффективности композиции была летальность животных, которая оценивалась на 1, 5, 10 и 15-е сутки. Помимо этого, оценивались морфологические изменения ПЖ, активность ферментов железы и продукция перекисного окисления липидов. Комбинация даларгина и ОК при тяжелой степени поражения ПЖ вызывала суммирование эффектов препаратов и оказывала отчетливый лечебный эффект, выражающийся в снижении летальности крыс до 4%. В ходе эксперимента отмечали более благоприятное воздействие на течение ОП уже к 5—10-м суткам использования комбинации пептидных средств и восстановление ацинарной паренхимы к 15-м суткам без остаточных явлений склероза и воспаления. Позитивное лечебное действие композиции и ее фармакологические свойства определяются входящими в ее состав двумя пептидными средствами, действующими синергично. Сохранение свойств биорегуляции, свойственное пептидной системе и самим пептидным компонентам, может способствовать компенсаторным возможностям нового соединения при поражении ПЖ [12, 14]. Менее значимые частные механизмы также могут приводить к позитивному общему действию, например выраженные репаративные способности гексапептида даларгина могут превалировать в этой комбинации средств и способствовать быстрой регенерации тканей животных [11].

Комбинация даларгина и ОК легла в основу разработки нового лекарственного препарата в форме раствора для внутривенного и инфузионного введения, получившего название Далоктин П. В настоящее время фармакологами при создании новых лекарственных средств стали использоваться принципы синергии действующих веществ. Синергизмом обозначается одновременное действие в одном направлении двух или нескольких соединений, что обеспечивает более высокую общую эффективность, чем у каждого из них в отдельности. В данном случае для оптимизации и удобства подбора схем лечения новый препарат представлен двумя дозировками с корреляцией по содержанию действующих веществ даларгина и ОК на 1 мл раствора, а именно 2 мг+0,05 мг соответственно. Предназначено новое средство с панкреотропной активностью для лечения ОП, обострения ХП, профилактики панкреонекроза. Новый препарат был всесторонне изучен в доклинических исследованиях на двух видах животных, включая изучение различных видов токсичности, фармакокинетики и путей введения, и был отнесен к 6-му классу «относительно безвредные вещества», что определяет возможность продолжения исследований в клинических условиях. Заметим, что как для ОК, так и особенно для даларгина характерным является практически полное отсутствие побочных эффектов при их использовании с лечебной целью. В настоящее время проводятся клинические испытания препарата Далоктин П в лечении заболеваний ПЖ.

Подводя итоги, можно сказать, что идея использовать пептидные лекарственные соединения в лечении заболеваний ПЖ не исчерпана. И если у специалистов в отношении ОК имеется определенный скепсис, то информация о позитивных терапевтических возможностях даларгина при различных панкреатитах заслуживает самого пристального внимания. В последнем случае необходимо проведение новых научных работ, выполненных на уровне доказательной медицины, перевод исследований в режим метаанализа. Что касается недавно созданного препарата Далоктин П, то можно полагать, что с учетом теоретических предпосылок и данных экспериментов, указывающих на его панкреатотропную активность, имеются все основания ожидать появления в арсенале гастроэнтерологов нового лекарственного средства для лечения заболеваний ПЖ, а результаты полного цикла клинических исследований дадут объективную оценку новому пептидному средству Далоктин П.

Автор заявляет об отсутствии конфликта интересов.
The author declare no conflicts of interest.

ЛИТЕРАТУРА/REFERENCES

1. Heinrich S, Schafer V, Rousson V, Clavien P.A. Evidence — based treatment of acute pancreatitis: a look at established paradigms. *Ann Surg*. 2006;243:154-168. https://doi.org/10.1097/01.sla.0000197334.58374.70
2. Гельфанд Б.Р., Бурневич С.З., Гройзик К.Л. Препараты соматостатина в неотложной панкреатологии: состояние и перспектива. *Вестник интенсивной терапии*. 1998;3:19-24.
Gel'fand BR, Burnevich SZ, Grojzik KL. Preparaty somatostatina v neotlozhnoj pankreatologii: sostojanie i perspektiva. *Vestnik intensivnoj terapii*. 1998;3:19-24. (In Russ.).
3. Смагин В.Г., Виноградов В.А., Булгаков С.А. *Лиганды опиатных рецепторов*. М.: Наука, 1983;270.
Smagin VG, Vinogradov VA, Bulgakov SA. *Ligandy opiatnyh receptorov*. M.: Nauka, 1983;270. (In Russ.).
4. Limberg K, Kommerell B. Treatment of acute pancreatitis with somatostatin. *New Eng J Med*. 1980;79:284.
5. Choi TK, Mok F, Zhan W, Fan ST, Wong J. Somatostatin in the treatment of acute pancreatitis: a prospective randomized controlled trial. *Gut*. 1989;30:223-227. https://doi.org/10.1136/gut.30.2.223

6. Usadel KH, Uberla KK, Leuschner U. Treatment of acute pancreatitis with somatostatin: results of the multicenter double-blind trial (APTS). *Dig Dis Sci*.1985;30 A 992.
7. McKay C, Baxter J, Imrie C. A randomized, controlled trial of octreotide in the management of patients with acute pancreatitis. *Int J Pancreatol*. 1997;21:13-19.
8. Uhl W, Buchler MW, Malfertheiner P, Beger HG, Adler G, Gaus W. A randomized, double blind, multicenter trial of octreotide in moderate to severe acute pancreatitis. *Gut*. 1999;45:97-104. https://doi.org/10.1136/gut.45.1.97
9. Uhl W, Warshaw A, Imrie C. IAP Guidelines for the surgical management of acute pancreatitis. *Pancreatology*. 2002;2:565-573. https://doi.org/10.1159/000067684
10. Виноградов В.А., Смагин В.Г., Титов М.И. Синтетические пептиды как лекарственные вещества. *Нейропептиды в экспериментальной и клинической практике*. М. 1986;3-7.
Vinogradov VA, Smagin VG, Titov MI. Sinteticheskie peptidy kak lekarstvennye veshhestva. *Nejropeptidy v jeksperimental. i klinich. praktike*. M. 1986;3-7. (In Russ.).
11. Булгаков С.А. Агонисты опиатных рецепторов в гастроэнтерологической практике. *Доказательная гастроэнтерология*. 2015;4(1):14-18.
Bulgakov SA. Agonisty opiatnyh receptorov v gastrojenterologicheskoj praktike. *Dokazatel'naja gastrojenterologiya*. 2015;4(1):14-18. (In Russ.).
https://doi.org/10.17116/dokgastro201541-214-18
12. Ильинский О.Б., Спевак С.Е., Шехтер А.Б. Новый пептидный активатор репаративной регенерации тканей. *Фармакология и токсикология*. 1987;4:64-66.
Il'inskij OB, Spevak SE, Shekhter AB. Novyj peptidnyj aktivator reparativnoj regeneracii tkanej. *Farmakol.i toksikol*. 1987;4:64-66. (In Russ.).
13. Булгаков С.А. *Даларгин в гастроэнтерологии*. М. 2008.
Bulgakov SA. *Dalargin v gastrojenterologii*. M. 2008. (In Russ.).
14. Георгадзе А.К., Пермяков Н.К., Пенин В.А., и др. Эффективность даларгина в комплексном лечении больных с различными формами острого панкреатита. *Нейропептиды: их роль в физиологии и патологии*. Томск. 1985;167-168.
Georgadze AK, Permjakov NK, Penin VA, et al. Jeffektivnost' dalargina v kompleksnom lechenii bol'nyh s razlichnymi formami ostrogo pankreatita. *Nejropeptidy: ih rol' v fiziologii i patologii*. Tomsk. 1985;167-168. (In Russ.).
15. Васильев Р.Х., Станулис А.И., Осадчая Л.В., Панфилов С.А., Каминский Н.В. Лазеры и нейропептиды в лечении сочетанных заболеваний желудка, двенадцатиперстной кишки и поджелудочной железы. *Актуальные вопросы лазерной медицины*. М. 1991;88-89.
Vasil'ev RKh, Stanulis AI, Osadchaya LV, Panphilov SA, Kaminskij NV. Lazery i nejropeptidy v lechenii sochetannyh zabolevanij zheludka, dvenadcatiperstnoj kishki i podzheludochnoj zhelezy. *Aktual'nye voprosy lazernoj meditsiny*. M. 1991;88-89. (In Russ.).
16. Григус Я.И., Михайлова О.Д., Булычев В.Ф., Горбунов А.Ю. Оценка эффективности даларгина в лечении постгастрорезекционного панкреатита. *Практическая медицина*. 2012;3:78-82.
Grigus YaI, Mikhajlova OD, Bulychyov VF, Gorbunov AYu. Otsenka jeffektivnosti dalargina v lechenii postgastrorezekcionnogo pankreatita. *Prakticheskaja meditsina*. 2012;3:78-82. (In Russ.).
17. Восканян С.Э., Корсаков И.Н., Найденов Е.В. Профилактика острого послеоперационного панкреатита в хирургии рака поджелудочной железы. *Гепатология*. 2013;2:95.
Voskanjan SJe, Korsakov IN, Najdyonov EV. Profilaktika ostrogo posleoperatsionnogo pankreatita v khirurgii raka podzheludochnoj zhelezy. *Gepatol*. 2013;2:95. (In Russ.).
18. Оноприев В.И., Восканян С.Э., Корсаков И.Н. Профилактика острого послеоперационного панкреатита после радикальной дуоденопластики. *Кубанский научный медицинский вестник*. 2006;7-8:107-115.
Onopriev VI, Voskanyan SJe, Korsakov IN. Prophilaktika ostrogo posleoperatsionnogo pankreatita posle radikal'noj duodenoplastiki. *Kubanskij nauch med vestnik*. 2006;7-8:107-115. (In Russ.).
19. Крылов Н.Н., Егоров А.В., Латифова Л.В., Вычужанин Д.В. Клинико-экономические аспекты медикаментозной профилактики острого послеоперационного панкреатита. *Вести хирургии и гастроэнтерологии*. 2011;1:10.
Krylov NN, Egorov AV, Latiphova LV, Vychuzhanin DV. Klinikojekonomicheskie aspekty medikamentoznoj profilaktiki ostrogo posleoperacionnogo pankreatita. *Vesti hirurg gastrojenterol*. 2011;1:10. (In Russ.).
20. Булгаков С.А. Даларгин в панкреатологии. *Российский журнал гастроэнтерологии, гепатологии, колопроктологии*. 2009;5:67.
Bulgakov SA. Dalargin v pankreatologii. *Ros zhurnal gastrojenterologii, gepatologii, koloproktologii*. 2009;5:67. (In Russ.).
21. Минушкин О.Н., Масловский Л.В. Этиологические аспекты терапии хронических панкреатитов. *Consilium medicum*. 2005;6:444-447.
Minushkin ON, Maslovskij LV. Jetiologicheskie aspekty terapii hronicheskih pankreatitov. *Consilium medicum*. 2005;6:444-447. (In Russ.).
22. Коробов Н.В. Отечественные инновационные лекарственные средства: место даларгина в лечении острого панкреатита. *Ведомости научного центра экспертизы средств медицинского применения*. 2007;4:93-98.
Korobov NV. Otechestvennye innovacionnye lekarstvennye sredstva: mesto dalargina v lechenii ostrogo pankreatita. *Vedomosti nauchnogo tsentra jekspertizy sredstv meditsinskogo primeneniya*. 2007;4:93-98. (In Russ.).
23. Беспалова Ж.Д., Овчиников М.В., Черторижский Е.А., Яснецов В.В., Иванов Ю.В. Патент РФ на изобретение №RU 2341282/24.0.2007. Фармацевтическая композиция, обладающая панкреатотропной активностью, и способ получения фармацевтической композиции.
Bespalova ZhD, Ovchinikov MV, Chertorizhskij EA, Yasnetsov VV, Ivanov YuV. Patent RF na izobretenie №RU 2341282/24.0.2007. Farmacevticheskaja kompozicija, obladajushhaja pankreatotropnoj aktivnost'ju, i sposob poluchenija farmacevticheskoj kompozicii. (In Russ.).

Поступила 03.05.18

Received 03.05.18

Доказательная гастроэнтерология
2018, Т. 7, № 4, с. 35-42
https://doi.org/10.17116/dokgastro2018704135

Russian journal of evidence-based Gastroenterology
2018, vol. 7, №4, pp. 35-42
https://doi.org/10.17116/dokgastro2018704135

Эндоскопическая ультрасонография с контрастным усилением в дифференциальной диагностике заболеваний поджелудочной железы

© Асп. Д.Д. КОВАЛЕНКО*, д.м.н. Е.В. БЫСТРОВСКАЯ, Г.М. ПРОНИНА, к.м.н. Ю.Н. ОРЛОВА, д.м.н. А.Б. АБДУРАИМОВ

ГБУЗ «Московский клинический научно-практический центр им. А.С. Логинова» Департамента здравоохранения Москвы, Москва, Россия

РЕЗЮМЕ

В настоящее время все более весомое значение в решении сложных задач дифференциальной диагностики заболеваний панкреатобилиарной системы отводится эндоскопической ультрасонографии (ЭУС, EUS). Развитие технологий УЗИ способствовало внедрению в клиническую практику методики контрастного усиления (СН). Эндосонография, дополняемая контрастированием изучаемого обьекта, значительно увеличивает информативность метода, расширяет возможности дифференциальной диагностики как солидных, так и кистозных образований поджелудочной железы. Актуальной задачей является оценка диагностической точности и определение места ЭУС-контрастного усиления (CH-EUS) в диагностическом алгоритме обследования пациентов с заболеваниями поджелудочной железы. В статье приведен обзор результатов использования CH-EUS европейскими и японскими исследователями.

Ключевые слова: эндоскопическая ультрасонография, контрастное усиление, поджелудочная железа, солидное образование, кистозные неоплазии.

ИНФОРМАЦИЯ ОБ АВТОРАХ:

Коваленко Дарья Дмитриевна — врач-эндоскопист, аспирант отделения диагностической эндоскопии ГБУЗ МКНЦ им. А.С. Логинова ДЗМ
Быстровская Елена Владимировна — д.м.н., заведующая отделением диагностической эндоскопии ГБУЗ МКНЦ им. А.С. Логинова ДЗМ; e-mail: e.bystrovskaya@mknc.ru
Пронина Галина Михайловна — младший научный сотрудник отделения диагностической эндоскопии ГБУЗ МКНЦ им. А.С. Логинова ДЗМ
Орлова Юлия Николаевна — к.м.н., старший научный сотрудник отделения диагностической эндоскопииГБУЗ МКНЦ им. А.С. Логинова ДЗМ, Москва, Россия; *e-mail: orlovadaria@gmail.com; https://orcid.org/0000-0003-1433-0070
Абдураимов Адхамжон Бахтиерович — д.м.н., заместитель директора по образовательной деятельности ГБУЗ МКНЦ им. А.С. Логинова ДЗМ
Автор ответственный за переписку: Коваленко Дарья Дмитриевна; e-mail: orlovadaria@gmail.com

КАК ЦИТИРОВАТЬ:

Коваленко Д.Д., Быстровская Е.В., Пронина Г.М., Орлова Ю.Н., Абдураимов А.Б. Эндоскопическая ультрасонография с контрастным усилением в дифференциальной диагностике заболеваний поджелудочной железы. *Доказательная гастроэнтерология*. 2018;7(4):35-42. https://doi.org/10.17166/dokgastro2018704135

Contrast-enhanced endoscopic ultrasonography in differential diagnosis of pancreatic diseases

© D.D. KOVALENKO*, E.V. BYSTROVSKAYA, G.M. PRONINA, YU.N. ORLOVA, A.B. ABDURAIMOV

Loginov Moscow Clinical Scientific and Practical Center of Moscow Healthcare Department, Moscow, Russian Federation

ABSTRACT

Currently, endoscopic ultrasonography (EUS) is being widely used to resolve complex problems of differential diagnosis of pancreatobiliary diseases. Development of ultrasonic technologies has allowed to introduce contrast-enhanced harmonic technique (CH) into clinical practice. Contrast-enhanced harmonic EUS (CH-EUS) significantly increases the value of the method, extends the possibilities of differential diagnosis of both solid and cystic pancreatic formations. Assessment of diagnostic accuracy and the role of CH-EUS in diagnostic algorithm for examining patients with pancreatic disease is still actual objective nowadays. Results of CH-EUS usage by European and Japanese researchers were analyzed in the article.

Keywords: endoscopic ultrasonography, contrast enhancement, pancreas, solid formation, cystic neoplasia.

INFORMATION ABOUT THE AUTHORS:

Kovalenko Daria Dmitrievna — endoscopist, graduate student of the department of diagnostic endoscopy of The Loginov Moscow Clinical Scientific Center
Bystrovskaya Elena Vladimirovna — doctor of medical sciences, head of the department of diagnostic endoscopy of The Loginov Moscow Clinical Scientific Center
Pronina Galina Mikhailovna — junior research assistant of the departmentof diagnostic endoscopy of The Loginov Moscow Clinical Scientific Center
Orlova Yulia Nikolaevna — candidate of medical sciences, senior researcherof the department of diagnostic endoscopy of The Loginov Moscow Clinical Scientific Center

Abduraimov Adhamzhon Bahtierovich — doctor of medical sciences, deputy director for educational activityof The Loginov Moscow Clinical Scientific Center
For correspondence: Kovalenko Daria Dmitrievna — Address: 111394, Moscow, ul. Perovskaya, house 66, building 2 /279; e-mail: orlovadaria@gmail.com; https://orcid.org/0000-0003-1433-0070

TO CITE THIS ARTICLE:

Kovalenko DD, Bystrovskaya EV, Pronina GM, Orlova YuN, Abduraimov AB. Contrast-enhanced endoscopic ultrasonography in differential diagnosis of pancreatic diseases. *Russian Journal of Evidence-based Gastroenterology*. 2018;7(4):35-42. (In Russ.).
https://doi.org/10.17166/dokgastro2018704135

В настоящее время все более весомое значение в диагностике заболеваний поджелудочной железы (ПЖ) отводится эндоскопической ультрасонографии (ЭУС, EUS). Несмотря на широкое внедрение метода, основной проблемой остается дифференциальная диагностика воспалительных и опухолевых изменений паренхимы ПЖ. С развитием медицинских технологий появилась перспектива внедрения в клиническую практику новых методик, выполняемых при эндоскопическом ультразвуковом исследовании, таких как контрастное усиление. Указанная методика значительно расширяет возможности дифференциальной диагностики как солидных, так и кистозных образований ПЖ[1—3].

По данным европейских и японских исследователей [4—7], ЭУС с контрастированием (CH-EUS) является принципиально новым методом эндосонографической диагностики, позволяющим провести качественный и количественный анализ степени васкуляризации исследуемого объекта, что способствует объективной диагностике непосредственно во время эндоскопического ультразвукового исследования.

История внедрения метода в клиническую практику

Впервые применение контрастного вещества при УЗИ было описано в 1969 г., когда кардиолог Claude Joyner (цит. по [8]) заметил необычное увеличение сигнала при исследовании аорты в М-режиме в ходе ангиографических процедур непосредственно в момент введения рентгеноконтрастного вещества. Усиление УЗ-сигнала было обусловлено присутствием свободных микропузырьков газа, образующихся в момент инъекции, а также содержащихся в растворе препарата. Но лишь в 1980 г. в клиническую практику стал внедряться метод контрастирования с помощью химических средств.

Практическое использование контрастов для усиления эхосигнала началось в 1982 г. при эхокардиографии [9]. В 1990 г. появилось первое поколение ультразвуковых аппаратов с контрастным усилением для исследования брюшной полости [10]. Первые положительные результаты использования контраста при УЗИ печени дали начало активного применения этой технологии для других паренхиматозных органов [11].

Газовые пузырьки контрастного вещества первого поколения не были достаточно устойчивыми для непрерывного ультразвукового сканирования. В 2001—2002 гг. было введено в использование новое поколение контрастных веществ на основе высокоплотных газов (SonoVue и др.), которые не выходят за пределы кровеносного русла, а их распределение в организме полностью совпадает с распределением эритроцитов [12]. В последующем на основе биополимеров (Sonovist) были разработаны препараты третьего поколения, состоящие из заполненных газом микросфер, средний диаметр которых составляет 1 мкм. Оболочка микропузырька представляет собой тончайший слой саморазрушающегося полимера. Препарат стабилен в течение нескольких часов и избирательно накапливается в печени и селезенке.

Поскольку при обычной частоте ультразвуковой волны разрушение микропузырьков происходило очень быстро, производители ультразвуковой аппаратуры предусмотрели специальный режим получения изображений при низком механическом индексе (МИ) для использования контрастного вещества [13]. Этот режим позволил поддерживать колебания микропузырьков и визуализировать их в паренхиматозной ткани в режиме реального времени. Благодаря возможности непрерывного ультразвуковое сканирования в период притока контрастного вещества и его распределения в тканях оценивается динамика контрастного усиления.

В 2005 г. C. Dietrich и соавт. [14] сообщили о первом использовании контрастного усиления при ЭУС с низким МИ у 6 пациентов. Первый опыт CH-EUS с использованием нового линейного прототипа эхоэндоскопа представили M. Kitano и соавт. [15]. Первоначально они проводили эксперименты на животных моделях, затем на 2 пациентах, один из которых имел рак ПЖ, а другой — гастроинтестинальную стромальную опухоль. Исследователи сделали вывод о возможной роли CH-EUS при исследовании некоторых заболеваний пищеварительного тракта. Далее те же авторы [16] продолжили исследование, чтобы оценить потенциал CH-EUS в клиническом применении. В общей сложности были проанализированы результаты обследования 104 пациентов, после чего

был сделан вывод, что CH-EUS является перспективным неинвазивным методом для оценки перфузии и микроциркуляции в паренхиме ПЖ и играет важную роль в дифференциальной диагностике.

Клиническое применение контрастного усиления в диагностике солидных образований поджелудочной железы

Основными задачами, стоящими перед исследователями, изучающими эффективность метода в диагностике патологических изменений ПЖ, являются:

— оценка эффективности CH-EUS в точности диагностики солидных и кистозных панкреатических образований;

— определение объективных параметров степени васкуляризации паренхиматозной ткани, динамики притока и оттока контрастного вещества (wash-in и wash-out);

— определение роли CH-EUS при проведении тонкоигольной пункции при ЭУС (EUS-FNA);

— оценка преимуществ CH-EUS перед другими методами исследования.

CH-EUS в диагностике солидных образований поджелудочной железы

Диагностика солидных образований ПЖ до сих пор остается актуальной проблемой. Несмотря на новые достижения в визуализации, не существует идеального метода для дифференциальной диагностики образований ПЖ. «Золотым стандартом» диагностики является EUS-FNA, предоставляющая гистологический материал. Однако EUS-FNA может дать ложные результаты из-за ошибок выборки.

ЭУС превосходит все другие методы визуализации в выявлении мелких панкреатических злокачественных образований, но его возможности ограничены: карциномы, нейроэндокринные опухоли, воспалительные инфильтраты и псевдоопухоли, как правило, представлены гипоэхогенными образованиями. Контрастное усиление облегчает их верификацию.

P. Fusaroli и соавт. [17] связали гиповаскуляризацию протоковой аденокарциномы с наличием диспластических изменений (чувствительность 96% и специфичность 82%). Нейроэндокринные опухоли в 9 из 11 случаев были гиперваскулярны, в то время как васкуляризация хронического панкреатита в большинстве случаев была эквивалентна нормальной паренхиме. При исследовании 10 пациентов M. Hocke и соавт. [18] сделали вывод, что зоны аутоиммунного воспаления также гиперваскулярны при CH-EUS, как и визуально неизмененная паренхима ПЖ.

T. Ishikawa и соавт. [19] исследовали роль CH-EUS в определении локализации нейроэндокринных опухолей (НЭО) ПЖ и дифференциальной диагностике злокачественных и доброкачественных НЭО. CH-EUS показала высокую чувствительность (95,1%) в определении НЭО по сравнению с мультиспиральной компьютерной томографией (МСКТ) — 80,6% и УИ — 45,2%. К наиболее важному фактору злокачественности опухоли они отнесли гетерогенную эхоструктуру опухоли.

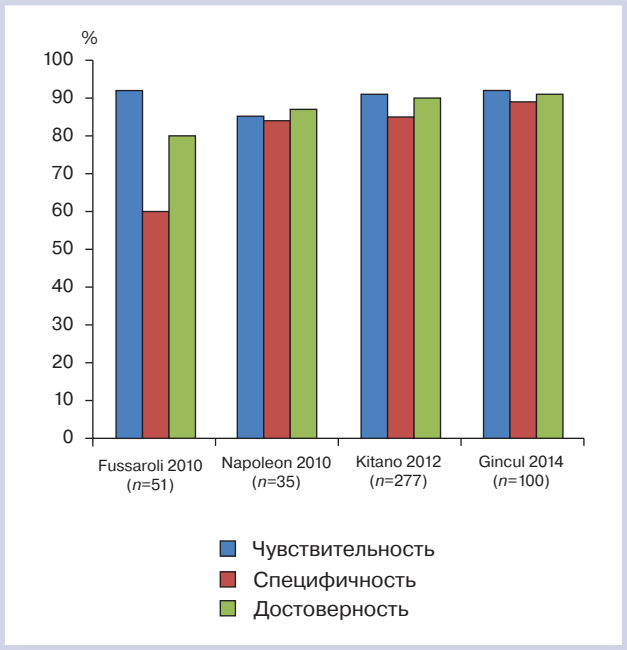

Гиповаскуляризация как признак злокачественности новообразования (CH-EUS — качественная оценка).
Hypovascularization as a sign of malignancy (CH-EUS — qualitative assessment).

По данным нескольких исследователей (P. Fussarol, B. Napoleon, M. Kitano, R. Gincul и соавт.), гиповаскуляризация при CH-EUS расценивается как признак злокачественности новообразования с высокой чувствительностью (89—96%), специфичностью от 65 до 94%, достоверностью от 82 до 94% **(см. рисунок)** [3, 7, 17, 20].

M. Alvarez-Sánchez и B. Napoléon [21] визуализировали аденокарциному при CH-EUS как неоднородное гиповаскулярное образование с высокой чувствительностью (89—95%) и специфичностью (64—89%), в то время как нейроэндокринная опухоль выглядела гиперваскулярной также с высокой чувствительностью и специфичностью (79—99% соответственно).

A. Seicean и соавт. [22] провели исследование, в котором впервые оценили показатель коэффициента поглощения (кривая интенсивности) *time intensity curve* (TIC) после введения контраста при CH-EUS. В 14 случаях аденокарцином и 10 случаях хронического панкреатита CH-EUS показало гиповаскуляризованные поражения. Индекс коэффициента поглощения контрастного вещества был значительно ниже при аденокарциноме, чем при псевдотуморозном панкреатите. Результаты данного исследования

Таблица 1. **Диагностическая информативность дополнительных методик, проводимых при ЭУС наведении, % (*n*=167)**
Table 1. **Diagnostic value of additional EUS-assisted methods, % (n=167)**

Показатель	EUS-FNA	CH-EUS	CH-EUS neural network
Se	84,8	87,5	94,6
Sp	100	92	94,4
PPV	100	96	97,2
NPV	76,6	78,4	89,4

Примечание. CH-EUS neural network — контрастное усиление под контролем ЭУС с использованием модели искусственной нейронной сети.

показали, что количественная оценка CH-EUS может значительно улучшить дифференциальную диагностику злокачественных и доброкачественных образований ПЖ. Оценку кривой интенсивности при CH-EUS также провел D. Gheonea и соавт. [23]. Они провели сравнительный анализ васкуляризации при хроническом псевдотуморозном панкреатите и раке ПЖ с последующим анализом динамики притока (wash-in) и оттока (wash-out) контрастного вещества. Чувствительность, специфичность, положительное и отрицательное прогностические значения CH-EUS с анализом TIC были 93,75, 89,47, 93,75 и 89,47% соответственно. В большинстве случаев псевдотуморозного хронического панкреатита наблюдалась гиперваскуляризация в ранней артериальной фазе контрастного усиления с последующим выравниванием рисунка (аналогично окружающей паренхиме). В общей сложности 30 аденокарцином из 32 показали слабое накопление контраста как во время ранней артериальной, так и во время поздней венозной фазы, что характерно для гиповаскулярного образования. Оставшиеся 2 случая показали первоначальное гиперусиление с последующим быстрым оттоком контрастного вещества.

M. Kitano и соавт. [20] обнаружили, что CH-EUS является более точным методом в диагностике небольших образований ПЖ (протоковые аденокарциномы и мелкие нейроэндокринные опухоли), чем МСКТ. Для выявления небольших карцином с помощью CH-EUS чувствительность и специфичность составили 91,2 и 94,4% соответственно. Гиперваскулярное образование при CH-EUS было расценено как нейроэндокринная опухоль с чувствительностью и специфичностью 78,9 и 98,7% соответственно. В результате при CH-EUS было обнаружено 12 образований размером менее 2 см, которые не были выявлены при МСКТ (10 аденокарцином и 2 НЭО).

Y. Yamashita и соавт. [24] провели CH-EUS 39 больным с неоперабельным раком ПЖ, у которых был запланирован курс химиотерапии. По их предположению, опухоли, имеющие в своей структуре сосуды, более химиочувствительны. Авторы пришли к выводу, что оценка внутриопухолевых сосудов при помощи CH-EUS может быть полезна для прогнозирования эффективности химиотерапии. Выживаемость без прогрессирования болезни и общая выживаемость были значительно выше у пациентов с внутриопухолевыми крупными сосудами.

A. Săftoiu и соавт. [25] в своем исследовании оценили параметры, полученные из анализа TIC (кривая интенсивность во времени) в модели искусственной нейронной сети (ИНС) (artificial neural network ANN) для дифференциальной диагностики карциномы ПЖ (РС) и хронического панкреатита (СР). В общей сложности были обследованы 167 пациентов с РС (*n*=112) или СР (*n*=55). EUS-FNA была проведена 129 пациентам. Чувствительность (Se) и специфичность (Sp) составили 84,82 и 100% соответственно, в то время как положительная (PPV) и отрицательная прогностическая ценность (NPV) были 100 и 76,63% соответственно. Чувствительность в режиме реального времени количественной оценки CH-EUS была 87,5%, специфичность 92,72%, PPV 96,07% и NPV 78,46%. Пик васкуляризации, зона накопления контрастного вещества на кривой, скорость накопления, а также индекс перфузии значительно отличались между группами. Никаких существенных различий не было обнаружено между временем нарастания, среднего времени транзита и времени до пика накопления вещества. Для ИНС чувствительность составила 94,64%, специфичность 94,44%, PPV 97,24% и NPV 89,47% **(табл. 1)**.

Таким образом, параметры, полученные с помощью анализа кривой интенсивности во времени (TIC), можно использовать для дифференциальной диагностики случаев рака ПЖ и хронического панкреатита с хорошим эффектом, в том числе в автоматизированной диагностической системе с хорошими диагностическими результатами.

Клиническое применение контрастного усиления в диагностике кистозных образований поджелудочной железы

Кистозные образования ПЖ включают большое разнообразие поражений со схожими сонографическими особенностями, но различными морфологическими характеристиками, и их точная предоперационная диагностика остается сложной до настоящего момента. Во время CH-EUS васкуляризированные структуры кистозных поражений постепенно становятся эхогенными, в то время как содержимое кист (сгустки крови, «сладж» и муцин) полностью неви-

Таблица 2. **Нодулярный компонент как признак муцинозной кисты**
Table 2. **Nodular component as a sign of mucinous cyst**

Показатель	FB-EUS		CH-EUS	
	абсолютное/общее число случаев	%	абсолютное/общее число случаев	%
Чувствительность	41/48	85	38/48	79
Специфичность	10/22	46	21/22	96
PPV	41/53	77	38/39	97
NPV	10/17	59	21/31	68
Общая точность	51/70	73	59/70	84

Таблица 3. **Нодулярный компонент как признак злокачественности**
Table 3. **Nodular component as a sign of malignancy**

Показатель	FB-EUS		CH-EUS	
	абсолютное/общее число случаев	%	абсолютное/общее число случаев	%
Чувствительность	29/30	97	29/30	97
Специфичность	16/40	40	30/40	75
PPV	29/53	55	29/39	74
NPV	16/17	94	30/31	97
Общая точность	45/70	64	59/70	84

димо. Это может улучшить диагностику псевдокист, кистозных неоплазий и дифференциальную диагностику доброкачественных и злокачественных внутрипротоковых папиллярных муцинозных неоплазий (IPMN).

По мнению M. Tanaka и соавт. [26], наличие нодулярного компонента IPMN является одним из наиболее важных критериев для принятия решений о хирургическом вмешательстве.

Позже Американская гастроэнтерологическая ассоциация также отнесла солидный компонент к одному из трех факторов риска, которые учитываются при резекции кисты [27].

МСКТ и EUS для дифференциальной диагностики солидного компонента и муцинозных сгустков считаются недостаточно эффективными [28]. Поэтому важными стали результаты первых использований CH-EUS при IPMN, о которых сообщалось на Digestive Disease Week (DDW) в 2008 и 2009 г. [29, 30]. Были предоставлены результаты CH-EUS у 75 пациентов с IPMN. При исследовании у 28 пациентов было обнаружено усиленное накопление контраста солидного компонента, что по результатам операции соответствовало аденоме или участку малигнизации. У 6 из этих пациентов оказалась инвазивная карцинома с сочетанием гиперваскулярных папиллярных разрастаний и гиповаскулярных зон некроза.

Подтверждение этих данных было получено в проспективном исследовании Y. Yamashita и соавт. [31], проводивших CH-EUS на 17 пациентах, которые имели IPMN с нодулярным компонентом. Чувствительность, специфичность, PPV, NPV и достоверность CH-EUS для обнаружения солидного компонента составили 100, 80, 92, 100 и 94% соответственно. В отличие от этого 5 (в 3 случаях из них размеры превышали 10 мм) из 12 нодулярных компонентов не были обнаружены при МСКТ.

Сравнение фундаментального В-режима ЭУС (FB-EUS) и контраст-усиленной ЭУС (CH-EUS) в дифференциальной диагностике панкреатических кист при наличии нодулярного компонента провели K. Kamata и соавт. [32]. Проспективно были проанализированы данные 581 пациента с панкреатическими кистами, а также ретроспективно — 70 пациентов с последующей резекцией кист. Оценивались наличие и размер нодулярных компонентов, обнаруженных при FB-EUS и CH-EUS, а также точность обоих методов для дифференциальной диагностики муцинозных и немуцинозных злокачественных и доброкачественных кист **(табл. 2, 3)**.

Результаты исследования показали, что CH-EUS точнее распознает и дифференцирует нодулярные компоненты и сгустки слизи, а также лучше различает злокачественные и доброкачественные кисты ПЖ, чем FB-EUS. При анализе данных было установлено, что для дифференцировки доброкачественных и злокачественных кист оптимальное пороговое значение размеров солидного компонента должно быть не менее 4 мм. Эти преимущества могут помочь уменьшить число ненужных хирургических процедур у больных с доброкачественными кистозными неоплазиями.

В недавнем исследовании P. Fusaroli и соавт. [33] с участием 76 пациентов с кистозными образованиями ПЖ оценивали стенки кист, перегородок и солидный компонент при CH-EUS. Серозные и муцинозные кисты были гиперэхогенными (86 и 89% соответственно) в то время как псевдокисты были гипоэхогенными в 90% случаев. В случаях гиперваскулярных нодулярных компонентов была выявлена

Таблица 4. **Сравнительный анализ показателей интенсивности солидного компонента в IPMN**
Table 4. **Comparative analysis of solid component intensity indicators in IPMN**

Параметр кривой интенсивности во времени	LGD/IGD (*n*=14 пациентов)	HGD/инвазивная карцинома (*n*=16 пациентов)	*p*
Изменение эхо-интенсивности, dB	11,22 (8,32—14,07)	15,85 (13,86—17,42)	0,006
Время до пиковой интенсивности, s	11,36 (9,39—15,25)	11,53 (9,04—15,15)	0,84
Быстрота появления контраста на изображении, dB/s	1,03 (0,55—1,29)	1,29 (0,87—1,8)	0,11
Коэффициент снижения эхо-интенсивности, %	37 (31,3—41,8)	55 (49—65,5)	<0,001
Коэффициент контрастирования нодулярного компонента/паренхимы ПЖ	0,37 (0,62—0,83)	1,16 (1,02—1,49)	<0,001

малигнизация (2 злокачественные внутрипротоковые папиллярные муцинозные неоплазии, 2 кистозные нейроэндокринные опухоли). Выявленные гипоэхогенные пристеночные компоненты в результате оказались сгустками слизи в доброкачественных кистах или внутриполостным сладжем в псевдокистах. Авторы пришли к выводу, что CH-EUS эффективна в дифференциальной диагностике псевдокист и кистозных неоплазий, а также для определения солидного компонента и кистозного содержимого.

N. Yamamoto и соавт. [34] провели исследование для оценки точности CH-EUS с анализом кривой интенсивности во времени и васкуляризации солидного компонента для различения низкой или средней дисплазии (LGD/IGD) и высокой степени дисплазии или инвазивной карциномы (HGD/инвазивной карциномы) в IPMN. Показатели изменения эхо-интенсивности (от базовой до пиковой интенсивности), скорость снижения интенсивности эхосигнала, а также коэффициент контрастирования нодулярного компонента/паренхимы ПЖ были значительно выше в группе HGD/инвазивной карциномы, чем в группе LGD/IGD (достоверность этих параметров была 80, 86,7 и 93,3% соответственно). Васкуляризация нодулярного компонента также была значительно выше в группе HGD/инвазивной карциномы. Авторы пришли к выводу, что количественная оценка накопления контрастного вещества для IPMN полезна для дифференциальной диагностики HGD/инвазивной карциномы и LGD/IGD **(табл. 4)**.

Контрастное усиление притонкоигольной пункции под контролем эндоскопической ультрасонографии

EUS-FNA является «золотым стандартом» в диагностике образований ПЖ. Однако материала биопсии иногда бывает недостаточно для соответствующего патологического диагноза, и ложноотрицательные результаты могут достичь 20—40% [35]. Кроме того, проведение EUS-FNA ПЖ связано с возможными осложнениями (острый панкреатит, кровотечение, присоединение инфекции, перфорация и т.д.) [36].

В настоящее время одной из основных ролей CH-EUS является уточнение диагностической интерпретации FNA, в частности, при отрицательных результатах биопсии. Например, в случаях гипоконтрастирования образования ПЖ, характерного для аденокарциномы, и получении отрицательной FNA появляется еще один аргумент в пользу необходимости повторной биопсии. С другой стороны, сочетание изоинтенсивного контрастирования (характерного для доброкачественных изменений) и отрицательного результата FNA может быть более убедительным. Также контрастное усиление может помочь в выборе направления иглы в пределах конкретного образования.

Некоторыми авторами были проведены исследования, целью которых было изучение эффективности контрастного усиления при EUS-FNA (CH-EUS-FNA) в сравнении с обычным EUS-FNA для диагностики солидных образований ПЖ.

M. Kitano и соавт. [20] в своем исследовании пришли к выводу, что сочетание CH-EUS и EUS-FNA полезно для точной диагностики рака ПЖ. При CH-EUS протоковые карциномы, результаты которых при EUS-FNA оказались ложноотрицательными, были гиповаскуляризованы, что соответствовало их злокачественности. Использование контрастного усиления при EUS-FNA увеличило чувствительность EUS-FNA от 92,2 до 100%. К такому же выводу пришли и R. Gincul и соавт. [7] при исследовании 100 пациентов с солидными образованиями ПЖ. Пять ложноотрицательных случаев после EUS-FNA были правильно диагностированы при использовании CH-EUS. Сравнительный анализ данных исследований в диагностике аденокарцином представлен в **табл. 5**.

Как правило, для получения адекватных проб из опухоли ПЖ необходимо несколько проходов иглы при EUS-FNA из-за частого присутствия фиброза и некроза без каких-либо жизнеспособных клеток. Одновременная визуализация микроциркуляции с помощью CH-EUS поможет избежать ложноотрицательных результатов из-за контаминации материала эритроцитами (в гиперинтенсивных областях) или из-за некроза или фиброза (в областях без сигнала).

M. Sugimoto и соавт. [37] исследовали 40 пациентов: 20 из них подверглись CH-EUS-FNA, а другие 20 прошли традиционную EUS-FNA. В результате достаточный образец после первого прохода иглы был получен в 12 (60%) случаях из 20 в группе с CH-EUS-FNA по сравнению с 5 (25%) из 20 в группе с EUS-

Таблица 5. **Сравнение EUS-FNA и CH-EUS в диагностике аденокарцином ПЖ**
Table 5. **Comparison of EUS-FNA and CH-EUS in diagnosis of pancreatic adenocarcinoma**

Исследование	Абс.	Чувствительность, %	Специфичность, %
По данным R. Gincul и соавт. (Endoscopy, 2014)			
EUS-FNA	100	93	100
CH-EUS	100	96	94
EUS-FNA + CH-EUS	100	**100**	94
По данным M. Kitano и соавт. (Am J Gastroenterol, 2012)			
EUS-FNA	91	92,2	100
CH-EUS	91	91,2	94,4
EUS-FNA + CH-EUS	91	**100**	94,4

FNA. Авторы пришли к выводу, что CH-EUS-FNA является более эффективным и безопасным методом за счет меньшего числа необходимых проходов иглы для набора хорошего диагностического материала.

X. Hou и соавт. [38] провели такой же сравнительный анализ и получили чувствительность 81,6%, специфичность 100%, PPV и NPV 100 и 74,1% соответственно, а также достоверность 87,9% при CH-EUS-FNA. Доля адекватных биоптатов при контрастировании была выше, чем без него (96,6 и 86,7% соответственно).

P. Fusaroli и M. Eloubeidi [39] отметили важность дальнейших исследований для определения роли контрастного усиления для упрощения постановки верного диагноза и для выбора фокуса при EUS-FNA, снижения числа ложноотрицательных результатов EUS-FNA.

Заключение

Развитие хирургии в онкологии в последние годы определяют повышенные требования к дооперационному обследованию пациентов, при этом важно детально описать заболевание, степень изменения пораженного органа и вовлечение окружающих структур, провести дифференциальную диагностику и предоставить необходимые данные для определения лечебной тактики, планирования типа предстоящего вмешательства и выбора хирургического доступа. В современных российских и зарубежных научных изданиях существует большое количество работ, показывающих эффективность эндосонографии в диагностике протоковой аденокарциномы и нейроэндокринных опухолей, дифференциальной диагностике псевдокист и кистозных неоплазий ПЖ. Первые полученные результаты европейских и японских исследователей свидетельствуют об очевидной дополняющей роли контрастного усиления, использование которого объективизирует диагноз и расширяет возможности эндоскопического УЗИ для определения дальнейшей тактики лечения. Однако на сегодняшний день метод недостаточно хорошо изучен, не установлены стандарты в дифференциальной диагностике очаговых поражений (кистозные и солидные) ПЖ. Таким образом, абсолютно очевидна необходимость дальнейшего внедрения нового метода ЭУС в клиническую практику, что обосновано новыми открывающимися перспективами их использования.

Авторы заявляют об отсутствии конфликта интересов.
The authors declare no conflicts of interest.

ЛИТЕРАТУРА/REFERENCES

1. Seicean A, Mosteanu O, Seicean R. Maximizing the endosonography: the role of contrast harmonics, elastography and confocal endomicroscopy. *World journal of gastroenterology*. 2017 Jan 7;23(1):25-41.
2. Alvarez-Sánchez MV, Napoléon B. Contrast-enhanced harmonic endoscopic ultrasound imaging basic principles, present situation and future perspectives. *World journal of gastroenterology*. 2014 November 14;20(42):15549-15563.
3. Napoleon B, Alvarez-Sanchez MV, Gincoul R, Pujol B, Lefort C, Lepilliez V, Labadie M, Souquet JC, Queneau PE, Scoazec JY, Chayvialle JA, Ponchon T. Contrast-enhanced harmonic endoscopic ultrasound in solid lesions of the pancreas: results of a pilot study. *Endoscopy*. 2010 Jul;42(7):564-570.
4. Figueiredo FA, da Silva PM, Monges G, Bories E, Pesenti C, Caillol F, Delpero JR, Giovannini M. Yield of contrast-enhanced power doppler endoscopic ultrasonography and strain ratio obtained by EUS-Elastography in the diagnosis of focal pancreatic solid lesions. *Endoscopic ultrasound*. 2012 Oct;1(3):143-149.
5. Kitano M, Kamata K, Imai H, Miyata T, Yasukawa S, Yanagisawa A, Kudo M. Contrast-enhanced harmonic endoscopic ultrasonography for pancreatobiliary diseases. *Digestive Endoscopy*. 2015 Apr;27 Suppl 1:60-67.
6. Săftoiu A, Vilmann P, Dietrich CF, Iglesias-Garcia J, Hocke M, Seicean A, Ignee A, Hassan H, Streba CT, Ioncică AM, Gheonea DI, Ciurea T. Quantitative contrast-enhanced harmonic EUS in differential diagnosis of focal pancreatic masses. *Gastrointestinal Endoscopy*. 2015 Jul; 82(1):59-69.
7. Gincul R, Palazzo M, Pujol B, Tubach F, Palazzo L, Lefort C, Fumex F, Lombard A, Ribeiro D, Fabre M, Hervieu V, Labadie M, Ponchon T, Napoléon B. Contrast-harmonic endoscopic ultrasound for the diagnosis of pancreatic adenocarcinoma: a prospective multicenter trial. *Endoscopy*. 2014 May;46(5):373-379.
8. Gramiak R, Shah P. Echocardiography of the aortic root. *Investigative Radiology*. 1968;3:356-366.
9. Armstrong WF, Mueller TM, Kinney EL. Assessment of myocardial perfusion abnormalities with contrast-enhanced two-dimensional echocardiography. *Circulation*. 1982;66(1):166-617.

10. Fritzsch T, Hilmann J, Kämpfe M, Müller N, Schöbel C, Siegert J. SHU 508, a transpulmonary echocontrast agent. *Investigative Radiology*. 1990;25(1):S160-S161.
11. Angeli E, Carpanelli R, Crespi G, Zanello A, Sironi S, Del Maschio A. Efficacy of SH U 508 A (Levovist) in color Doppler ultrasonography of hepatocellular carcinoma vascularization. *Radiologia Medica*.1994;87(5:supplement 1):24-31.
12. Arditi M, Brenier T, Schneider M. Preliminary study in differential contrast echography. *Ultrasound in Medicine and Biology*. 1997;23(8):1185-1194.
13. Bauer A, Solbiati L, Weissman N. Ultrasound imaging with SonoVue: low mechanical index real-time imaging. *Academic Radiology*. 2002;9(2):S282-S284.
14. Dietrich CF, Ignee A, Frey H. Contrast-enhanced endoscopic ultrasound with low mechanical index: a new technique. *Zeitschrift fur Gastroenterologie*. 2005;43(11):1219-1223.
15. Kitano M, Kudo M, Sakamoto H, Nakatani T, Maekawa K, Mizuguchi N, Ito Y, Miki M, Matsui U, von Schrenk T. Preliminary study of contrast-enhanced harmonic endosonography with second generation contrast agents. *Journal of Medical Ultrasonics*. 2008;35:11-18.
16. Kitano M, Sakamoto H, Matsui U, Ito Y, Maekawa K, von Schrenck T, Kudo M. A novel perfusion imaging technique of the pancreas: contrast-enhanced harmonic EUS. *Gastrointestinal Endoscopy*. 2008 Jan;67(1): 141-150.
17. Fusaroli P, Spada A, Mancino MG, Caletti G. Contrast harmonic echo-endoscopic ultrasound improves accuracy in diagnosis of solid pancreatic masses. *Clinical Gastroenterology and Hepatology*. 2010 Jul;8(7):629-634.
18. Hocke M, Ignee A, Dietrich CF. Contrast-enhanced endoscopic ultrasound in the diagnosis of autoimmune pancreatitis. *Endoscopy*. 2011;43(2):163-165.
19. Ishikawa T, Itoh A, Kawashima H, Ohno E, Matsubara H, Itoh Y, Nakamura Y, Nakamura M. Usefulness of EUS combined with contrast-enhancement in the differential diagnosis of malignant versus benign and preoperative localization of pancreatic endocrine tumors. *Gastrointestinal Endoscopy*. 2010 May;71(6):951-959.
20. Kitano M, Kudo M, Yamao K, Takagi T, Sakamoto H, Komaki T, Kamata K, Imai H, Chiba Y, Okada M, Murakami T, Takeyama Y. Characterization of small solid tumors in the pancreas: the value of contrast-enhanced harmonic endoscopic ultrasonography. *The American Journal of Gastroenterology*. 2012 Feb;107(2):303-310.
21. María-Victoria Alvarez-Sánchez, Bertrand Napoléon. Contrast-enhanced harmonic endoscopic ultrasound imaging: Basic principles, present situation and future perspectives. *World Journal of Gastroenterology*. 2014 November 14;20(42):15549-15563.
22. Seicean A, Badea R, Stan-Iuga R, Mocan T, Gulei I, Pascu O. Quantitative contrast-enhanced harmonic endoscopic ultrasonography for the discrimination of solid pancreatic masses. *Ultraschall in Der Medizin*. 2010;31:571-576.
23. Gheonea DI, Streba CT, Ciurea T, Săftoiu A. Quantitative low mechanical index contrast-enhanced endoscopic ultrasound for the differential diagnosis of chronic pseudotumoral pancreatitis and pancreatic cancer. *BMC Gastroenterology*. 2013;13:2.
24. Yamashita Y, Ueda K, Itonaga M, Yoshida T, Maeda H, Maekita T, Iguchi M, Tamai H, Ichinose M, Kato J. Tumor vessel depiction with contrast-enhanced endoscopic ultrasonography predicts efficacy of chemotherapy in pancreatic cancer. *Pancreas*. 2013;42:990-995.
25. Săftoiu A, Vilmann P, Dietrich CF, Iglesias-Garcia J, Hocke M, Seicean A, Ignee A, Hassan H, Streba CT, Ioncică AM, Gheonea DI, Ciurea T. Quantitative contrast-enhanced harmonic EUS in differential diagnosis of focal pancreatic masses. *Gastrointestinal Endoscopy*. 2015 Jul;82(1):59-69.
26. Tanaka M, Fernández-del Castillo C, Adsay V, Chari S, Falconi M, Jang JY, Kimura W, Levy P, Pitman MB, Schmidt CM, Shimizu M, Wolfgang CL, Yamaguchi K, Yamao K. International Association of Pancreatology. International consensus guidelines 2012 for the management of IPMN and MCN of the pancreas. *Pancreatology*. 2012 May-Jun;12(3):183-197.
27. Scheiman JM, Hwang JH, Moayyedi P. American gastroenterological association technical review on the diagnosis and management of asymptomatic neoplastic pancreatic cysts. *Gastroenterology*. 2015 Apr;148(4):824-848.e22.
28. Zhong N, Zhang L, Takahashi N, Shalmiyev V, Canto MI, Clain JE, Deutsch JC, DeWitt J, Eloubeidi MA, Gleeson FC. Histologic and imaging features of mural nodules in mucinous pancreatic cysts. *Clinical Gastroenterology and Hepatology*. 2012;10:192-198, 198.e1-2.
29. Abstracts of Digestive Disease Week, May 17-22, 2008 and the ASGE (American Society for Gastrointestinal Endoscopy) Postgraduate Course, May 21-22, 2008. San Diego, California, USA. *Gastrointestinal Endoscopy*. 2008 Apr;67(5):AB57-AB349.
30. Kitano M, Takagi T, Sakamoto H, Das K, Komaki T, Noda K, Yamao K, Kudo M. Dynamic imaging by contrast enhanced harmonic EUS with long-lasting contrast: Role in diagnosis of pancreatic tumors. *Gastrointestinal Endoscopy*. 2009;69:AB235.
31. Yamashita Y, Ueda K, Itonaga M, Yoshida T, Maeda H, Maekita T, Iguchi M, Tamai H, Ichinose M, Kato J. Usefulness of contrast-enhanced endoscopic sonography for discriminating mural nodules from mucous clots in intraductal papillary mucinous neoplasms: a single-center prospective study. *Journal of Ultrasound in Medicine*. 2013;32:61-68.
32. Kamata K, Kitano M, Omoto S, Kadosaka K, Miyata T, Yamao K, Imai H, Sakamoto H, Harwani Y, Chikugo T, Chiba Y, Matsumoto I, Takeyama Y, Kudo M. Contrast-enhanced harmonic endoscopic ultrasonography for differential diagnosis of pancreatic cysts. *Endoscopy*. 2016 Jan;48(1):35-41.
33. Fusaroli P, Serrani M, De Giorgio R, D'Ercole MC, Ceroni L, Lisotti A, Caletti G. Contrast Harmonic-Endoscopic Ultrasound Is Useful to Identify Neoplastic Features of Pancreatic Cysts. *Pancreas*. 2016 Feb;45(2):265-268.
34. Yamamoto N, Kato H, Tomoda T, Matsumoto K, Sakakihara I, Noma Y, Horiguchi S, Harada R, Tsutsumi K, Hori K, Tanaka T, Okada H, de Yamamoto K. Contrast-enhanced harmonic endoscopic ultrasonography with time-intensity curve analysis for intraductal papillary mucinous neoplasms of the pancreas. *Endoscopy*. 2016 Jan;48(1):26-34.
35. Iglesias Garcia J, Dominguez-Munoz JE. Endoscopic ultrasound-guided biopsy for the evaluation of pancreatic tumors. *Gastroenterol Hepatol*. 2007;30:597-601.
36. Eloubeidi MA, Tamhane A, Varadarajulu S. Frequency of major complications after EUS-guided FNA of solid pancreatic masses: a prospective evaluation. *Gastrointestinal Endoscopy*. 2006;63:622-629.
37. Sugimoto M, Takagi T, Hikichi T, Suzuki R, Watanabe K, Nakamura J, Kikuchi H, Konno N, Waragai Y, Watanabe H, Obara K, Ohira H. Conventional versus contrast-enhanced harmonic endoscopic ultrasonography-guided fine-needle aspiration for diagnosis of solid pancreatic lesions: a prospective randomized trial. *Pancreatology*. 2015 Sep-Oct;15(5):538-541.
38. Hou X, Jin Z, Xu C, Zhang M, Zhu J, Jiang F, Li Z. Contrast-enhanced harmonic endoscopic ultrasound-guided fine-needle aspiration in the diagnosis of solid pancreatic lesions: a retrospective study. *Public Library of Science one*. 2015 Mar 20;10(3).
39. Fusaroli P, Eloubeidi MA. Diagnosis of pancreatic cancer by contrast-harmonic endoscopic ultrasound (EUS): complementary and not competitive with EUS-guided fine-needle aspiration. *Endoscopy*. 2014;46(05):380-381.

Поступила 18.07.18

Received 18.07.18

1 MED TV

Доказательная гастроэнтерология
2018, Т. 7, № 4, с.44-62
https://doi.org/10.17116/dokgastro2018704144

Russian journal of evidence-based Gastroenterology
2018, vol. 7, №4, pp. 44-62
https://doi.org/10.17116/dokgastro2018704144

Критический анализ публикации «Метаанализ: эзомепразол или рабепразол в сравнении с ингибиторами протонной помпы первого поколения в лечении инфекции *Helicobacter pylori*»

© Д.м.н. проф. Е.Л. НИКОНОВ[1]*, к.м.н. А.Г. СОЛОДОВНИКОВ[2], к.м.н. В.О. КАЙБЫШЕВА[1], д.м.н., доц. А.В. СИДОРОВ[3], д.м.н., проф. С.А. БУЛГАКОВ[1], д.м.н., проф. И.О. ИВАНИКОВ[4], д.м.н., проф. В.В. ВЛАСОВ[5]

[1]ФГБОУ ВО «Российский научно-исследовательский медицинский университет им. Н.И. Пирогова» Минздрава России, Москва, Россия;
[2]ФГБОУ ВО «Уральский государственный медицинский университет» Минздрава России, Екатеринбург, Россия;
[3]ФГБОУ ВО «Ярославский государственный медицинский университет» Минздрава России, Ярославль, Россия;
[4]ФГБУ «Центральная клиническая больница с поликлиникой» Управления делами Президента РФ, Москва, Россия;
[5]Межрегиональное общество специалистов доказательной медицины, Москва, Россия

РЕЗЮМЕ

Цель исследования: акцентировать внимание практикующих врачей, научных работников и представителей регуляторных ведомств на необходимости и доступности критической оценки результатов метаанализов.

Материал и методы. Критический разбор методологического качества, результатов и выводов систематического обзора с мета-анализом сравнения схем эрадикационной антихеликобактерной терапии с включением ингибиторов протонной помпы (ИПП) нового или первого поколений. Применены русскоязычная версия опросника AMSTAR, а также методы статистической интерпретации результатов метаанализа.

Результаты. Показано, что анализируемый систематический обзор с метаанализом написан с серьезными нарушениями методов отбора публикаций и интерпретации данных, с отклонениями как от общепринятых правил проведения мета-анализа, так и от заявленных авторами критериев. Авторы метаанализа необоснованно преувеличили клиническую значимость полученных минимальных различий между группами и сделали вводящие читателя в заблуждение выводы о превосходстве схем эрадикации *H. pylori* с включением ИПП нового поколения над схемами с ИПП первого поколения.

Заключение. Приведенный в статье пример демонстрирует, что не только практикующие врачи, но и разработчики клинических рекомендаций не всегда критически подходят к оценке качества метаанализов, априори полагая результаты такого способа обобщения данных наиболее приближенными к истине. В настоящее время принятие клинического решения о выборе ИПП нового или первого поколения в схемах эрадикационной антихеликобактерной терапии на основании результатов разобранного метаанализа представляется необоснованным и нецелесообразным.

Ключевые слова: метаанализ, доказательная медицина, ингибиторы протонной помпы, H. pylori, эрадикационная антихеликобактерная терапия, пантопразол, рабепразол, эзомепразол, омепразол, лансопразол.

ИНФОРМАЦИЯ ОБ АВТОРАХ:

Никонов Евгений Леонидович — д.м.н., проф. ФГБОУ ВО «Российский научно-исследовательский медицинский университет им. Н.И. Пирогова» Минздрава России, Москва, Россия; e-mail: NikonovEL@mos.ru; https://orcid.org/0000-0003-3021-6534
Солодовников Александр Геннадьевич — к.м.н. ФГБОУ ВО «Уральский государственный медицинский университет» Минздрава России, Екатеринбург, Россия
Кайбышева Валерия Олеговна — к.м.н. ФГБОУ ВО «Российский научно-исследовательский медицинский университет им. Н.И. Пирогова» Минздрава России, Москва, Россия
Сидоров Александр Вячеславович — д.м.н., доц. ФГБОУ ВО «Ярославский государственный медицинский университет», Минздрава России, Ярославль, Россия; https://orcid.org/0000-0002-1111-2441
Булгаков Сергей Александрович — д.м.н., проф. ФГБОУ ВО «Российский научно-исследовательский медицинский университет им. Н.И. Пирогова» Минздрава России, Москва, Россия; https://orcid.org/0000-0002-8793-752X
Иваников Игорь Олегович — д.м.н., проф. ФГБУ «Центральная клиническая больница с поликлиникой» Управления делами Президента РФ, Москва, Россия
Власов Василий Викторович — д.м.н., проф. Межрегиональное общество специалистов доказательной медицины, Москва, Россия; https://orcid.org /0000-0001-5203-549X
Автор, отвечающий за переписку: Никонов Е.Л., e-mail: NikonovEL@mos.ru

КАК ЦИТИРОВАТЬ:

Никонов Е.Л., Солодовников А.Г., Кайбышева В.О., Сидоров А.В., Булгаков С.А., Иваников И.О., Власов В.В. *Критический анализ публикации «Метаанализ: эзомепразол или рабепразол в сравнении с ингибиторами протонной помпы первого поколения в лечении инфекции Helicobacter pylori. Доказательная гастроэнтерология*. 2018;7(4):44-62.
https://doi.org/10.17116/dokgastro2018704144

Critical analysis of the publication «Meta-analysis: esomeprazole or rabeprazole vs. first-generation pump inhibitors in the treatment of *Helicobacter pylori* infection»

© E.L. NIKONOV[1]*, A.G. SOLODOVNIKOV[2], V.O. KAIBYSHEVA[1], A.V. SIDOROV[3], S.A. BULGAKOV[1], I.O. IVANIKOV[4], V.V. VLASOV[5]

[1]Federal State Budgetary Educational Institution of Higher Education «Pirogov Russian National Research Medical University» of the Ministry of Healthcare of the Russian Federation, Moscow, Russia;
[2]Federal State Budgetary Educational Institution of Higher Education «Ural State Medical University of the Ministry of Health of the Russian Federation» of the Ministry of Healthcare of the Russian Federation, Yekaterinburg, Russia;
[3]Federal State Budgetary Educational Institution of Higher Education «Yaroslavl State Medical University» of the Ministry of Healthcare of the Russian Federation, Yaroslavl, Russia;
[4]Central Kremlin Hospital and Polyclinic of The Office of Presidential Affairs of the Russian Federation, Moscow, Russia;
[5]Society of Evidence-Based Medicine, Moscow, Russia

ABSTRACT

The aim — to attract attention of practicing physicians, research fellows and regulatory agency representatives to the necessity and accessibility of the critical review of metaanalyses.

Material and methods. Critical review of methodological quality, results and and conclusions of systematic review with metaanalysis comparing helicobacter eradication regimens containing proton pump inhibitors (PPI) of the first and new generation. Russian version of AMSTAR questionnaire as well as statistical methods of interpretation of meta-analysis results were applied.

Results. Critical review demonstrated serious breaches in the methods of selection of articles and interpretation of results of meta-analysis under study with deviations from both general rules for the conduct of metaanalysis and criteria defined by the authors themselves. Authors unreasonably aggravated clinical significance of minimal differences identified during the metaanalysis and made a confusing conclusion of superior efficacy of *H. pylori* eradication using new generation PPIs compared to regimens containing first generation PPIs.

Conclusion. Example of meta-analysis review provided in this article showed that general practitioners are not the only ones that accept metaanalysis results without critical analysis, the same is applicable for the clinical guidance developers who tend to assess such secondary methods of data aggregation as the most accurate *a priori.* Currently, clinical decision related to the choice of new generation or first-generation PPI for helicobacter eradication regimen should not be based on the results of the reviewed metaanalysis as this will be unreasonable and unreliable decision.

Keywords: meta-analysis, evidence-based medicine, proton pumb inhibitors, H. pylori, helicobacter eradicaion regimens, pantoprazole, rabeprazole, esomeprazole, omeprazole, lansoprazole.

INFORMATION ABOUT THE AUTHORS:

Nikonov Evgeny Leonidovich — MD, PhD, Doct. of Med. Sci., Professor, Pirogov Russian Medical Research University of Healthcare Ministry of Russia, Moscow, Russia
Solodovnikov A.G. — MD, PhD, Ural State Medical University, Healthcare Ministry of Russia, Yekaterinburg, Russi;
Kaibysheva Valeria Olegovna — MD, PhD, Pirogov Russian Medical Research University of Healthcare Ministry of Russia, Moscow, Russi;
Sidorov A.V. — MD, PhD, Doct. of Med. Sci., Associate Professor, Yaroslavl State Medical University of the Ministry of Healthcare of the Russian Federation, Yaroslavl, Russia
Bulgakov Sergey Aleksandrovich — MD, PhD, Doct. of Med. Sci., Professor, Pirogov Russian Medical Research University of Healthcare Ministry of Russia, Moscow, Russi;
Ivanikov Igor Olegovich — MD, PhD, Doct. of Med. Sci., Professor, Central Kremlin Hospital with Polyclinic of Presidential Affairs Office of the Russian Federation, Moscow, Russi;
Vlasov Vasily Viktorovich — MD, PhD, Doct. of Med. Sci., Professor, Interregional Society of Evidence-Based Medicine Specialists, Moscow, Russia
Corresponding author: Nikonov Evgeny Leonidovich, NikonovEL@mos.ru

TO CITE THIS ARTICLE:

Nikonov EL, Solodovnikov AG, Kaibysheva VO, Sidorov AV, Bulgakov SA, Ivanikov IO, Vlasov VV. Critical analysis of the publication «Meta-analysis: esomeprazole or rabeprazole vs. first-generation pump inhibitors in the treatment of *Helicobacter pylori* infection». *Russian Journal of Evidence-based Gastroenterology*. 2018;7(4):44-62. (In Russ.).
https://doi.org/10.17116/dokgastro2018704144

Внедрение принципов доказательной медицины (evidence based medicine — термин, который был предложен группой канадских ученых из Университета Мак-Мастера) в принятие решений в рутинной клинической практике и при разработке клинических рекомендаций и руководств началось с 90-х годов XX века. Доказательная медицина представляет собой методологический подход к медицинской практике, при котором решения о применении профилактических, диагностических и лечебных мероприятий принимаются исходя из имеющихся доказательств их эффективности и безопасности, а такие доказательства подвергаются поиску, сравнению, обобщению и широкому распространению для использования в интересах пациента [1].

В видении разработчиков концепции доказательной медицины она рассматривалась в первую очередь как инструмент, который позволял бы врачу ориентироваться в потоке разнородной медицинской информации, объем которой лавинообразно нарастает с каждым годом [2]. Для упрощения принятия решений были разработаны многочисленные шкалы оценки уровней доказательности, а также уровней убедительности и значимости рекомендаций, которых уже к началу XXI века насчитывалось более 40 [3]. При этом большинство подобных шкал и систем оценки

оставались узкоспециализированными и использовались при разработке клинических рекомендаций, и только небольшая их часть (30%) могла использоваться практикующими врачами в практике принятия повседневных решений [4]. В обзоре Н.С. Андреевой и соавт. [3] для сравнительного анализа были выбраны наиболее известные системы оценки достоверности доказательств и убедительности рекомендаций: SIGN, OCEBM, GRADE, NICE и NHMRC, каждая из которых обладает как преимуществами, так и недостатками в отношении скорости и взвешенности принятия клинических решений. Мы настоятельно рекомендуем ознакомиться с полным текстом данного обзора для более полного понимания ситуации с системами оценки достоверности доказательств.

Исторически среди практикующих врачей получила широкое распространение система ранжирования уровней доказательности по OCEBM, разработанных в Оксфордском центре доказательной медицины, которая в различных модификациях использовалась как отдельными авторами, так и профессиональными сообществами при разработке документов и рекомендаций [5].

Основным отрицательным моментом широкого использования системы OCEBM, особенно в ее ранних модификациях, была визуальная «привязка» уровня доказательства к методологии исследования или вторичного анализа данных. Например, высшим уровнем доказательности являлся систематический обзор с метаанализом, что создавало у многих читателей ложное впечатление о том, что сам по себе методологический подход в виде метаанализа гарантирует высокий уровень доказательности. К сожалению, отсутствие формальных подходов к оценке методологического качества публикации в ранних версиях OCEBM (в отличие, например, от системы GRADE) привело к тому, что во многих случаях, включая даже этап разработки клинических рекомендаций, срабатывал триггер — если найден метаанализ, это автоматически означает наличие наивысшего из доступных уровней доказательности. Подобный подход нашел отражение и в Российских нормативно-правовых актах: например, Постановлением Правительства РФ №871 от 28.08.14 «Правила формирования перечней лекарственных препаратов для медицинского применения и минимального ассортимента лекарственных препаратов, необходимых для оказания медицинской помощи» безальтернативно предусмотрено присвоение наивысшего (I) уровня доказательности результатов и наивысшего уровня убедительности доказательств (A) систематическим обзорам и метаанализам [6].

В 2016 г. был опубликован анализ методологического качества 682 систематических обзоров с метаанализом (выполнен в 63% всех систематических обзоров) [7]. В большинстве случаев использованы классические, разработанные еще в 60-х годах XX века, методы метаанализа, что не всегда было обосновано и часто не являлось оптимальным подходом к проведению анализа. Хотя в 70% обзоров был проведен анализ смещающих факторов и качества исходных публикаций, эта информация редко (16%) учитывалась при объединении данных, в том числе при проведении метаанализа. Только в 7% всех проанализированных обзоров были проведены анализ возможной систематической ошибки, связанной с предпочтительной публикацией положительных результатов исследований («publication bias»), и поиск возможных неопубликованных данных. В 30% обзоров были недостаточно освещены методологические аспекты — методика и логика поиска, оценка смещения и качества результатов, анализ ограничений в найденных публикациях, определение клинически значимых отличий между методами лечения и так далее. Авторы пришли к выводу, что при лавинообразном росте числа публикуемых систематических обзоров, в абсолютном выражении наблюдается и рост низкокачественных и соответственно искажающих результаты публикаций.

В отношении метааналитических методик также должно быть понимание того, что сами по себе результаты статистического объединения данных при метаанализе не могут быть основой для принятия клинического решения — помимо статистической интерпретации (наличие/отсутствие статистической значимости), в обязательном порядке должна проводиться и клиническая интерпретация результатов — насколько выявленные различия клинически применимы, насколько они важны для пациента, какую дополнительную нагрузку (в плане финансового бремени, влияния на качество жизни, удобства применения для пациента) они несут, иными словами, какова реальная цена повышения эффективности и ее влияние на исход для пациента.

Одним из ярких примеров критики «статистического» подхода к интерпретации результатов является комментарий к метаанализу G. Iatridou и соавт. «The effectiveness of hydrokinesiotherapy on postural balance of hemiplegic patients after stroke: a systematic review and metaanalysis» [8], опубликованный M. Saltychev и соавт. [9] в феврале 2018 г. В данном комментарии авторы указывают, что при интерпретации данных метаанализа необходимо ориентироваться не на точечные оценки (средний эффект), а на доверительные интервалы для величины эффекта, и рассматривать нижнюю границу для доверительного интервала (минимальную эффективность) как величину, которая должна сопоставляться с оценкой клинической значимости. Аналогичной позиции придерживаются и авторы обзорной статьи 2014 г., в которой уделяется

особое внимание клинической значимости результатов метаанализа: авторы предлагают 8-этапный подход к проведению метаанализа, который должен последовательно исключить все возможные источники методологических ошибок, с последующей интерпретацией клинической значимости полученного доверительного интервала [10].

В связи с вышеизложенным все большую актуальность приобретает проблема оценки методологического качества метаанализов и осознанный отход от принципа «метаанализ — наивысший уровень доказательности». У практикующих врачей и представителей медицинских профессиональных сообществ, равно как и среди организаторов здравоохранения, должно быть четкое понимание, что без подробной оценки методологического качества и клинической значимости результатов метаанализа его интерпретация невозможна, а «слепое» использование результатов любого метаанализа в принятии решений может иметь негативные последствия, в первую очередь для пациентов, которым может быть предложено неэффективное, небезопасное или избыточно дорогостоящее лечение.

О.Ю. Ребровой и В.К. Федяевой [6, 11] в 2016 г. была опубликована русскоязычная версия вопросника AMSTAR, разработанного в 2007 г. как валидированный инструмент для оценки методологического качества систематических обзоров, основанный на комбинации элементов многочисленных предыдущих систем оценки. Данный инструмент позволяет с высокой степенью надежности оценить методологическое качество систематического обзора и метаанализа и принять взвешенное решение о возможности применения его результатов для принятия клинического решения и/или использования в разработке клинических рекомендаций и руководств.

В данной статье, используя русскоязычную версию опросника AMSTAR, а также методы статистической интерпретации результатов метаанализа, мы проведем критический разбор методологического качества, результатов и выводов систематического обзора с метаанализом A. McNicholl и соавт. «Meta-analysis: esomeprazole or rabeprazole vs. first-generation pump inhibitors in the treatment of *Helicobacter pylori* infection», опубликованного в 2012 г. [12]. Указанный метаанализ находится в открытом доступе на сайте издателя https://onlinelibrary.wiley.com/doi/abs/10.1111/j.1365-2036.2012.05211.x. Метаанализ A. McNicholl и соавт. [12] является одним из важных источников, на которых основаны рекомендации международного консенсуса по лечению инфекции *Helicobacter pylori* V. Maastricht (2017), а также рекомендации Российской гастроэнтерологической ассоциации (РГА) по диагностике и лечению инфекции *H. pylori* у взрослых (2018) [13, 14].

Материал и методы

Оценка методологического качества систематического обзора с метаанализом проводилась в несколько этапов.

• На первом этапе был заполнен русскоязычный опросник AMSTAR и интерпретировано общее качество публикации на основании оценки результатов в опроснике [6].

• На втором этапе был произведен поиск публикаций, на которых были основаны результаты анализа, и произведена независимая оценка достаточности информации и методологического качества отдельных публикаций.

• На третьем этапе были проанализированы статистические результаты метаанализа с расчетом 95% доверительных интервалов для показателей эффективности в отдельных группах, а также интерпретацией 95% доверительных интервалов (ДИ) для показателей эффективности и относительного риска (ОР).

При проведении поиска публикаций использовались базы данных и источники, представленные в метаанализе: базы данных Medline, PubMed ISI Web of Knowledge, Cochrane Central Register of Controlled Trials и EMBase, рефераты выступлений/публикаций в *Digestive Disease Week, United European Gastroenterology Week* и *International Workshop on Helicobacter and Related Bacteria*. При отсутствии информации о публикации предпринимались попытки прямых контактов с авторами публикаций через профессиональные сети и/или указанные в открытых источниках контактные данные.

Каждая полученная публикация оценивалась на соответствие заявленным в метаанализе критериям включения:

1) наличие данных об эрадикации *H. pylori* в рандомизированных сравнительных исследованиях;

2) режимы эрадикации, включавшие ИПП и два антибиотика;

3) как минимум две группы пациентов, лечение которых отличалось только используемым ИПП;

4) сравнение ИПП нового поколения (эзомепразола или рабепразола) между собой или с ИПП первого поколения (омепразол, лансопразол или пантопразол);

5) включение пациентов, ранее не получавших эрадикационную антихеликобактерную терапию;

6) верификация инфекции *H. pylori* на основании положительного результата одного из следующих методов исследования — гистологического, культурального, быстрого уреазного теста или уреазного дыхательного теста;

7) подтверждение эрадикации с помощью гистологического метода или уреазного дыхательного теста не ранее чем через 4 нед после завершения лечения.

В ходе литературного поиска также проводилась оценка величины, которую авторы публикаций и/или профессиональные сообщества расценивают как наименьшую величину клинически значимых различий (наименьшее клинически значимое различие) (*minimal clinically important difference* — MCID). В публикации P-I. Hsu и соавт. [15] расчет объема выборки предполагал выявление различий в эффективности терапии в 15% по абсолютной величине (выявление различий между 78 и 93%); в публикации VWY. Lee и соавт. [16] предполагалось, что различия должны достигнуть 30%; в статье N. Vakil и соавт. [17] расчет объема выборки производился на основе предположения об эквивалентной эффективности двух режимов эрадикационной терапии — граница эквивалентности установлена на уровне 15%. Дополнительно были проанализированы и другие, не входившие в метаанализ публикации, в которых расчет объема выборки производился с целью достижения заранее выбранной величины клинически значимых различий: например, в статье K. Chunlertlith и соавт. [18] в расчет объема выборки была заложена граница 18%, в публикации A. Federico и соавт. [19] в расчет объема выборки была заложена граница неуступающей эффективности, составляющая 10%, со ссылкой на черновик руководства по исследованиям неуступающей эффективности Food and Drug Administration (FDA) США. Следует отметить, что в 2016 г. FDA опубликовало финальную версию данного руководства, в которой на основании большого опыта экспертной оценки клинических исследований антибактериальных препаратов была установлена рекомендуемая граница неуступающей эффективности для антибактериальных препаратов — 15% [20]. Учитывая, что по данным вышеприведенных публикаций, эффективность эрадикации *H. pylori* составляет в среднем 70—80%, 15% от такой величины составляет 12—14%, что согласуется с представленными выше границами. Соответственно, в качестве минимальной клинически значимой величины отличий (MCID) в настоящей публикации будет использована минимальная величина в 12%. Необходимо отметить, что для доказательства превосходства одного режима терапии над другим при данных условиях и данной границе MCID необходимо, чтобы в исследование были включены около 200 пациентов в каждую группу.

Статистический анализ полученных результатов метаанализа предусматривал расчет 95% ДИ для долей (методом Клоппера—Пирсона) и для разницы долей (методом Ньюкомба) между двумя вариантами лечения. Расчет будет проведен для основной цели метаанализа — сравнения частоты эрадикации *H. pylori* при применении схем с новыми ИПП и ИПП первого поколения. Для дополнительных целей метаанализа — сравнения новых ИПП между собой и сравнения в группах в зависимости от интенсивности метаболизма CYP2C19 — расчет ДИ проводиться не будет.

Результаты

Оценка методологического качества метаанализа при помощи русскоязычной версии опросника AMSTAR

Результаты оценки метаанализа по AMSTAR представлены в **табл. 1**. Из выявленных методологических недочетов следует обратить особое внимание на нижеследующие.

1. Несмотря на достаточно подробное описание методологии поиска и отбора исследований, информация об исключенных из анализа исследованиях представлена только в схеме отбора и не представлена в отдельной таблице с описанием характеристик каждого исследования.

2. Характеристика включенных исследований ограничивается описанием терапии в сравниваемых группах и описанием изучаемой конечной точки, при этом не приводятся важные базовые характеристики (возрастные, половые, расовые), что создает у читателя ложное впечатление о полной сопоставимости популяций в приведенных исследованиях. Кроме того, в представленной в метаанализе таблице с доступными характеристиками исследований в 30 из 35 исследований длительность терапии составляет 7 дней, в двух — 5 дней, в двух — 10 дней, и только в одном исследований 14 дней. При этом в современных рекомендациях Maastricht V [13] и Российской гастроэнтерологической ассоциации (РГА) [14] предусмотрена продолжительность эрадикационной терапии 14 дней, что ограничивает сопоставимость результатов данного метаанализа с текущим стандартом медицинской практики [13].

3. Отсутствует описание каких-либо формальных методов оценки методологического качества представленных исследований. Соответственно методы учета качества исследований при проведении метаанализа не использовались (оценивалась лишь гетерогенность результатов как таковых).

4. Авторы упоминают, что проводили оценку публикационного смещения, и описывают методологию проведения такого анализа (funnel plots), однако при описании и интерпретации результатов метаанализа оценка публикационного смещения не проводилась.

Анализ отдельных публикаций, включенных в метаанализ

В **табл. 2** приведено резюме критической оценки каждого из источников, включенных в изучаемый метаанализ.

Таблица 1. **Оценка методологического качества метаанализа при помощи русскоязычной версии опросника AMSTAR**
Table 1. **Meta-analysis methodological quality evaluation by using of Russian version of the AMSTAR questionnare**

Вопрос	Балл
1. Был ли дизайн исследования заявлен заранее?	1
Да, цель работы (в форме клинического вопроса) и критерии включения исследований были определены в плане систематического обзора заранее	
2. Были ли отбор исследований и/или извлечение данных выполнены независимо двумя исследователями?	1
Да, были выполнены оба следующих условия: как минимум два исследователя независимо друг от друга выполнили отбор работ; описан способ достижения консенсуса в случае возникновения разногласий; как минимум два исследователя независимо друг от друга выполнили извлечение данных; описан способ достижения консенсуса в случае возникновения разногласий	
3. Был ли поиск литературных источников исчерпывающим?	1
Да, были выполнены два условия: использовались как минимум две электронные библиографические базы данных, приведены их названия, временной диапазон поиска, ключевые слова и/или термины MeSH (Medical Subject Headings), стратегия поиска; для поиска использовались дополнительные источники информации	
4. Были ли тип или язык публикации использованы в качестве критерия отбора исследований?	0
Неясно, нет информации	
5. Перечислены ли все исследования (включенные и исключенные)?	0
Нет, представлен перечень только включенных исследований	
6. Дана ли характеристика включенным исследованиям?	0
Неясно, неполная информация	
7. Была ли проведена оценка методологического качества исследований, описаны ли ее результаты?	0
Неясно, нет информации	
8. Учтено ли качество исследований в должной степени при формулировании выводов?	0
Неясно, влияние качества исследований на результаты анализа не было учтено при формулировании выводов	
9. Было ли обобщение результатов исследований проведено с помощью адекватных методов?	1
Да, соблюдалось следующее условие: при выборе статистической модели метаанализа были учтены результаты оценки гетерогенности исследований. При наличии статистически значимой гетерогенности исследований была рассмотрена клиническая приемлемость объединения результатов и использована модель случайных эффектов	
10. Была ли проведена оценка публикационного смещения?	0
Неясно, авторы упомянули оценку публикационного смещения, но не представили ее результаты	
11. Заявлен ли конфликт интересов и указаны ли источники финансирования?	1
Да, источники финансирования и конфликт интересов описаны	
Итого	5 (из 11)

Исходно авторами метаанализа в базах данных было найдено 4108 потенциально релевантных источников, из них исследователи на основании рефератов (abstracts) одобрили 193. Наш анализ отобранных авторами для проведения мета-анализа 35 из 193 статей показал, что 3 источника представляют собой тезисы в материалах научной конференции, 4 статьи доступны для ознакомления только в виде рефератов, данных о существовании одной статьи найти не удалось: статья M. Fernandez-Bermejo и соавт., цитируемая нами на основе описания в библиографии рассматриваемого мета-анализа, судя по библиографическому описанию, опубликована в журнале Revista Española de Enfermedades Digestivas, в 93 томе за 2001 г. на с. 154 [21]. Однако по данным Medline, на страницах со 148 по 155 этого тома опубликована статья Ortega и соавт. Growth hormone and nutrition as protective agent against methotrexate induced enteritis. Цитируемую в метаанализе статью M. Fernandez-Bermejo и соавт. при тщательном поиске найти не удалось и в других изданиях. Попытки прямого контакта с автором данной публикации через доступные каналы связи (электронная почта, социальные сети, профессиональные сети) не увенчались успехом. В связи с этим оценить соответствие указанных восьми источников заявленным в метаанализе критериям отбора не представлялось возможным.

При анализе доступных для ознакомления с полным текстом статей (n=27) выявлено, что критериям отбора не соответствуют 14. В первую очередь, несоответствие касается критерия 5: либо в методологии исследований указано, что разрешалось включение пациентов, ранее получавших эрадикационную терапию, либо информация о запрете включения таких пациентов отсутствовала.

Таблица 2. **Критический анализ источников, вошедших в метаанализ**
Table 2. **Critical analysis of references included into meta-analysis**

Источник	Соответствие источника критериям отбора в метаанализ	Методологические аспекты	Комментарий
Adachi (2003) [26]	Не соответствует — нет информации о критерии невключения: запрет на включение больных, ранее получавших эрадикационную терапию	Популяция – монголоиды (исследование проведено в Японии) Объем выборки — 120 пациентов Режимы терапии: • амоксициллин 500 мг 3 раза в сутки + кларитромицин 400 мг 2 раза в сутки + рабепразол 20 мг 2 раза в сутки • амоксициллин 500 мг 3 раза в сутки + кларитромицин 400 мг 2 раза в сутки + омепразол 20 мг 2 раза в сутки • амоксициллин 500 мг 3 раза в сутки + кларитромицин 400 мг 2 раза в сутки + омепразол 20 мг 2 раза в сутки с подготовительным периодом терапии омепразолом Продолжительность лечения 7 дней	Открытое исследование Дозы антибиотиков не соответствуют принятым в современных рекомендациях Длительность лечения не соответствует современной Нет информации о методе расчета размера выборки Частота эрадикации не различалась между группами
Anagnostopoulos (2004) [27]	Соответствует	Популяция — европеоиды (исследование проведено в Греции) Объем выборки — 156 пациентов Режимы терапии: • амоксициллин 1000 мг 2 раза в сутки + кларитромицин 500 мг 2 раза в сутки + эзомепразол 40 мг 1 раз в сутки • амоксициллин 1000 мг 2 раза в сутки + кларитромицин 500 мг 2 раза в сутки + эзомепразол 40 мг 2 раз в сутки • амоксициллин 1000 мг 2 раза в сутки + кларитромицин 500 мг 2 раза в сутки + омепразол 40 мг 2 раз в сутки Продолжительность терапии 7 дней	Указано, что формальный расчет объема выборки не проводился Эзомепразол 2 раза в сутки статистически значимо превосходил остальные сопоставимые между собой по частоте эрадикации режимы *Расчетные данные:* 95% ДИ для частоты эрадикации в группе омепразола — 57,6—81,9% 95% ДИ для частоты эрадикации в группе эзомепразола 2 раза в сутки — 57,6—81,9% 95% ДИ разницы частот между группами — 3,4—32,6% (нижняя граница ДИ меньше MCID)
Catalano (2002) [28]	Соответствует	Популяция – европеоиды (исследование проведено в Италии) Объем выборки — 127 пациентов Режимы терапии: • амоксициллин 1000 мг 2 раза в сутки + кларитромицин 500 мг 2 раза в сутки + омепразол 40 мг 1 раз в сутки • амоксициллин 1000 мг 2 раза в сутки + кларитромицин 500 мг 2 раза в сутки + рабепразол 40 мг 1 раз в сутки • амоксициллин 1000 мг 2 раза в сутки + кларитромицин 500 мг 2 раза в сутки + рабепразол 20 мг 1 раз в сутки Продолжительность терапии 5 дней	Ни длительность терапии, ни режим дозирования не соответствуют рекомендованным в настоящее время Нет информации о расчете объема выборки. Различий в частоте эрадикации *H. pylori* выявить не удалось
Chen (2005) [29]	Нет возможности оценить	Популяция — монголоиды (исследование проведено в Китае) Объем выборки — 104 пациента Режимы терапии: • амоксициллин 1000 мг + кларитромицин 500 мг + эзомепразол 20 мг 2 раза в сутки • амоксициллин 1000 мг + кларитромицин 500 мг + омепразол 20 мг 2 раза в сутки Продолжительность терапии 7 дней	Статья на китайском языке, для изучения доступен только реферат Равная частота достижения эрадикации в группах Длительность терапии не соответствует рекомендованной в настоящее время

Продолжение табл. см. на след. стр.

Таблица 2. **Критический анализ источников, вошедших в метаанализ** *(продолжение)*
Table 2. **Critical analysis of references included into meta-analysis**

Источник	Соответствие источника критериям отбора в метаанализ	Методологические аспекты	Комментарий
Choi (2007) [30]	Нет информации о критерии 7 отбора: не указано, через какое время оценивалась эффективность эрадикации	Популяция – монголоиды (исследование проведено в Китае) Объем выборки — 576 пациентов Режимы терапии: • амоксициллин 1000 мг 2 раза в сутки + кларитромицин 500 мг 2 раза в сутки + омепразол 20 мг 2 раза в сутки • амоксициллин 1000 мг 2 раза в сутки + кларитромицин 500 мг 2 раза в сутки + пантопразол 20 мг 2 раза в сутки • амоксициллин 1000 мг 2 раза в сутки + кларитромицин 500 мг 2 раза в сутки + рабепразол 20 мг 2 раза в сутки • амоксициллин 1000 мг 2 раза в сутки + кларитромицин 500 мг 2 раза в сутки + эзомепразол 40 мг 2 раза в сутки Продолжительность терапии 7 дней	Нет информации о расчете объема выборки Равная эффективность: частота достижения эрадикации была сопоставимой во всех группах Длительность терапии не соответствует рекомендованной в настоящее время
De los Rios (2009) [31]	Недостаточно информации	Популяция смешанная (исследование проведено в Перу) Объем выборки – 66 пациентов Режимы терапии: • амоксициллин 1000 мг 2 раза в сутки + кларитромицин 500 мг 2 раза в сутки + омепразол 20 мг 2 раза в сутки • амоксициллин 1000 мг 2 раза в сутки + кларитромицин 500 мг 2 раза в сутки + эзомепразол 20 мг 2 раза в сутки Продолжительность терапии 10 дней	Не описан расчет объема выборки Статистически значимых отличий в частоте эрадикации не описано
Dojo (2001) [32]	Соответствует	Популяция – монголоиды (исследование проведено в Японии) Объем выборки — 170 пациентов • амоксициллин 750 мг 2 раза в сутки + кларитромицин 400 мг 2 раза в сутки + омепразол 20 мг 2 раза в сутки • амоксициллин 750 мг 2 раза в сутки + кларитромицин 400 мг 2 раза в сутки + рабепразол 20 мг 2 раза в сутки Продолжительность терапии 7 дней	Нет информации о расчете объема выборки Различий в эффективности в зависимости от ИПП не выявлено, в том числе с учетом генотипа CYP2C19 Длительность терапии не соответствует рекомендованной в настоящее время
Fernandez-Bermejo (2001) [21]	Невозможно проверить		Резюме и полный текст статьи недоступны, указанные в выходных данных статьи информация о журнале, выпуске и номерах страниц соответствуют другой публикации, не связанной с темой метаанализа. Автор публикации недоступен для контактов
Hawkey (2003) [33]	Нет информации о критерии 5: «наивные» по антихеликобактерной терапии пациенты	Популяция — европеоиды (исследование проведено в Великобритания) Объем выборки — 66 пациентов Режимы терапии: • амоксициллин 1000 мг 2 раза в сутки + кларитромицин 500 мг 2 раза в сутки + рабепразол 20 мг 2 раза в сутки • кларитромицин 500 мг 2 раза в сутки + метронидазол 500 мг 2 раза в сутки + рабепразол 20 мг 2 раза в сутки • амоксициллин 1000 мг 2 раза в сутки + кларитромицин 500 мг 2 раза в сутки + омепразол 20 мг 2 раза в сутки • кларитромицин 500 мг 2 раза в сутки + метронидазол 500 мг 2 раза в сутки + омепразол 20 мг 2 раза в сутки Продолжительность терапии 7 дней	Нет информации о расчете объема выборки Различия в эффективности между группами не были статистически значимыми Длительность терапии не соответствует рекомендованной в настоящее время

Продолжение табл. см. на след. стр.

Таблица 2. **Критический анализ источников, вошедших в метаанализ** *(продолжение)*
Table 2. **Critical analysis of references included into meta-analysis**

Источник	Соответствие источника критериям отбора в метаанализ	Методологические аспекты	Комментарий
Hsu (2005) [15]	Соответствует	Популяция — монголоиды (исследование проведено на Тайване) Объем выборки — 200 пациентов Режимы терапии: • амоксициллин 1000 мг 2 раза в сутки + кларитромицин 500 мг 2 раза в сутки + эзомепразол 40 мг 2 раза в сутки • амоксициллин 1000 мг 2 раза в сутки + кларитромицин 500 мг 2 раза в сутки + пантопразол 40 мг 2 раза в сутки Продолжительность терапии 7 дней	Указан метод расчета объема выборки, в качестве клинически значимых различий запланирована величина 15% Статистически значимые отличия группы эзомепразола *Расчетные данные:* 95% ДИ для частоты эрадикации в группе пантопразола — 87,6—93,4% 95% ДИ для частоты эрадикации в группе эзомепразола 2 раза в сутки — 73,1—88,7% 95% ДИ разницы частот между группами — 2,2—21,9% (нижняя граница ДИ меньше MCID)
Huh (2004) [34]	Недостаточно информации (материалы конференции)	Популяция — монголоиды (исследование проведено в Южной Корее) Объем выборки — 168 пациентов Режимы терапии: • амоксициллин 1000 мг 2 раза в сутки + кларитромицин 500 мг 2 раза в сутки + эзомепразол 20 мг 2 раза в сутки • амоксициллин 1000 мг 2 раза в сутки + кларитромицин 250 мг 2 раза в сутки + эзомепразол 20 мг 2 раза в сутки • амоксициллин 1000 мг 2 раза в сутки + кларитромицин 500 мг 2 раза в сутки + омепразол 20 мг 2 раза в сутки Продолжительность терапии 7 дней	Материалы конференции, недостаточно информации для полноценного суждения о методологии исследования Показана сопоставимая частота эрадикации *H. pylori* независимо от типа ИПП
Inaba (2002) [35]	Соответствует	Популяция — монголоиды (исследование проведено в Японии) Объем выборки — 183 пациента Режимы терапии: • амоксициллин 500 мг 3 раза в сутки + кларитромицин 200 мг 3 раза в сутки + омепразол 20 мг 2 раза в сутки • амоксициллин 500 мг 3 раза в сутки + кларитромицин 200 мг 3 раза в сутки + лансопразол 30 мг 2 раза в сутки • амоксициллин 500 мг 3 раза в сутки + кларитромицин 200 мг 3 раза в сутки + рабепразол 10 мг 2 раза в сутки Продолжительность терапии 7 дней	Указано, что формальный расчет объема выборки не проводился Доза и длительность применения антибиотиков не соответствуют принятым в настоящее время стандартам Показана сопоставимая частота эрадикации независимо от типа ИПП
Kang (2008) [36]	Соответствует	Популяция — монголоиды (исследование проведено в Южной Корее) Объем выборки — 327 пациентов Режимы терапии: • амоксициллин 1000 мг 2 раза в сутки + кларитромицин 500 мг 2 раза в сутки + эзомепразол 20 мг 2 раза в сутки • амоксициллин 1000 мг 2 раза в сутки + кларитромицин 500 мг 2 раза в сутки + пантопразол 40 мг 2 раза в сутки Продолжительность терапии 7 дней	Нет информации о расчете объема выборки Показана равная эффективность курсов и независимость эффектов ИПП от генотипа CYP2C19 Длительность терапии не соответствует рекомендованной в настоящее время
Kawabata (2003) [37]	Не соответствует: нет информации о критерии невключения «проводимая ранее эрадикационная терапия»	Популяция – монголоиды (исследование проведено в Японии) Объем выборки — 187 пациентов Режимы терапии: • амоксициллин 750 мг 2 раза в сутки + кларитромицин 400 мг 2 раза в сутки + рабепразол 10 мг 2 раза в сутки • амоксициллин 750 мг 2 раза в сутки + кларитромицин 400 мг 2 раза в сутки + лансопразол 30 мг 2 раза в сутки Продолжительность терапии 7 дней	Нет информации о расчете объема выборки Доза антибиотиков не соответствует современным рекомендациям Доза рабепразола также вдвое меньше рекомендованной в последних руководствах Различий в частоте эрадикации в зависимости от ИПП выявить не удалось Длительность терапии не соответствует рекомендованной в настоящее время

Продолжение табл. см. на след. стр.

Таблица 2. **Критический анализ источников, вошедших в метаанализ** *(продолжение)*
Table 2. **Critical analysis of references included into meta-analysis**

Источник	Соответствие источника критериям отбора в метаанализ	Методологические аспекты	Комментарий
Kawai (2007) [38]	Доступен только реферат статьи, недостаточно информации для оценки соответствия критериям	Популяция — монголоиды (исследование проведено в Японии) Объем выборки — 135 пациентов Режимы терапии: • амоксициллин 1500 мг + кларитромицин 600 мг + омепразол 20 мг амоксициллин 1500 мг + кларитромицин 600 мг + лансопразол 30 мг • амоксициллин 1500 мг + кларитромицин 600 мг + рабепразол 10 мг *Для каждого препарата указана суточная доза, кратность приема не указана* Продолжительность курса терапии 7 дней	Полный текст статьи недоступен Различий в частоте эрадикации при указанных режимах лечения с применением низких доз ИПП выявить не удалось Длительность терапии не соответствует рекомендованной в настоящее время
Kim (2003) [39]	Недостаточно информации для оценки соответствия критериям	Популяция — монголоиды (исследование проведено в Южной Корее) Объем выборки — 426 пациентов Режимы терапии: • амоксициллин 1000 мг 2 раза в сутки + кларитромицин 500 мг 2 раза в сутки + эмзомепразол 40 мг 2 раза в сутки • моксициллин 1000 мг 2 раза в сутки + кларитромицин 500 мг 2 раза в сутки + рабепразол 40 мг 2 раза в сутки Продолжительность курса терапии 7 дней	Материалы конференции, текст доступен, однако объем информации о методологии исследования крайне ограничен Длительность терапии не соответствует рекомендованной в настоящее время Различий не выявлено
Kositchaiwat (2003) [40]	Нет информации о критерии невключения «проводимая ранее эрадикационная терапия»	Популяция – монголоиды (исследование проведено в Таиланде) Объем выборки — 162 пациента Режимы терапии: • амоксициллин 1000 мг 2 раза в сутки + кларитромицин 500 мг 2 раза в сутки + рабепразол 10 мг 2 раза в сутки • амоксициллин 1000 мг 2 раза в сутки + кларитромицин 500 мг 2 раза в сутки + рабепразол 20 мг 2 раза в сутки • амоксициллин 1000 мг 2 раза в сутки + кларитромицин 500 мг 2 раза в сутки + омепразол 20 мг 2 раза в сутки Продолжительность терапии 7 дней	Нет информации о расчете объема выборки Эффективность схемы с рабепразолом 20 мг превосходила эффективность схемы с омепразолом 20 мг Расчетные данные: 95% ДИ для частоты эрадикации в группе омепразола — 70,5—91,3% 95% ДИ для частоты эрадикации в группе рабепразола в сутки — 87,3—99,3% 95% ДИ разницы частот между группами — 1,3—25,3% (нижняя граница ДИ меньше MCID)
Kumar (2007) [41]	Соответствует	Популяция — европеоиды (исследование проведено в Индии) Объем выборки — 92 пациента Режимы терапии: • амоксициллин 750 мг 2 раза в сутки + тинидазол 500 мг 2 раза в сутки + омепразол 20 мг 2 раза в сутки • амоксициллин 750 мг 2 раза в сутки + тинидазол 500 мг 2 раза в сутки + пантопразол 20 мг 2 раза в сутки • амоксициллин 750 мг 2 раза в сутки + тинидазол 500 мг 2 раза в сутки + рабепразол 20 мг 2 раза в сутки Продолжительность каждого курса 2 недели с последующим приемом того же ИПП в течение еще 4 нед	Описание исследования в письме в редакцию журнала Финальный тест на *H. pylori* проводился сразу после завершения курса ИПП (низкая информативность) Показана сопоставимая частота эрадикации независимо от типа ИПП
Kuwayama (2001) [42]	Недостаточно информации для оценки соответствия критериям	Популяция — монголоиды (исследование проведено в Японии) Объем выборки — 92 пациента Режимы терапии: • амоксициллин 500 мг 2 раза в сутки + кларитромицин 200 мг 2 раза в сутки + рабепразол 10 мг 2 раза в сутки • амоксициллин 500 мг 2 раза в сутки + кларитромицин 200 мг 2 раза в сутки + омепразол 20 мг 2 раза в сутки Продолжительность терапии 7 дней	Тезисы в материалах конференции Различий в частоте эрадикации в зависимости от ИПП выявить не удалось Длительность терапии не соответствует рекомендованной в настоящее время

Продолжение табл. см. на след. стр.

Таблица 2. **Критический анализ источников, вошедших в метаанализ** *(продолжение)*
Table 2. **Critical analysis of references included into meta-analysis**

Источник	Соответствие источника критериям отбора в метаанализ	Методологические аспекты	Комментарий
Lee (2010) [16]	Не соответствует. Нет информации о критерии невключения «проводимая ранее эрадикационная терапия»	Популяция – монголоиды (исследование проведено в Китае) Объем выборки — 256 пациентов Режимы терапии: • амоксициллин 1000 мг 2 раза в сутки + кларитромицин 500 мг 2 раза в сутки + рабепразол 20 мг 2 раза в сутки • амоксициллин 1000 мг 2 раза в сутки + кларитромицин 500 мг 2 раза в сутки + эзомепразол 20 мг 2 раза в сутки Продолжительность лечения 7 дней	Представлена информация о расчете объема выборки Открытое исследование Показана равная эффективность рабепразола и эзомепразола в отношении частоты эрадикации
Maev (2003) [43]	Доступен только реферат статьи, недостаточно информации для оценки соответствия критериям	Популяция – европеоиды (исследование проведено в России) Объем выборки – 80 пациентов Режимы терапии: • амоксициллин 1000 мг 2 раза в сутки + кларитромицин 500 мг 2 раза в сутки + эзомепразол 20 мг 2 раза в сутки • амоксициллин 1000 мг 2 раза в сутки + кларитромицин 500 мг 2 раза в сутки + эзомепразол 40 мг 1 раза в сутки • амоксициллин 1000 мг 2 раза в сутки + каларитромицин 500 мг 2 раза в сутки + омепразол 20 мг 2 раза в сутки (после основного 7-дневного курса омепразол еще в течение 3 нед) Основной курс во всех группах — 7 дней	Статья из журнала «Терапевтический архив», архив доступен только с 2015 г. Частота эрадикации *H. pylori* оказалась сопоставимой во всех группах
Miehlke (2003) [44]	Не соответствует. Протоколом допускалось включение в исследование пациентов с попыткой эрадикации ранее	Популяция — европеоиды (исследование проведено в Германии) Объем выборки — 80 пациентов. Режимы терапии: • кларитромицин 250 мг 2 раза в сутки + метронидазол 400 мг 2 раза в сутки + эзомепразол 20 мг 2 раза в сутки • кларитромицин 250 мг 2 раза в сутки + метронидазол 400 мг 2 раза в сутки + омепразол 20 мг 2 раза в сутки Продолжительность терапии 7 дней	Нет информации о расчете размера выборки Частота эрадикации *H. pylori* оказалась одинаковой
Miki (2003) [45]	Нет информации о критерии невключения «проводимая ранее эрадикационная терапия»	Популяция – монголоиды (исследование проведено в Японии) Объем выборки – 145 пациентов Режимы терапии: • амоксициллин 1000 мг 2 раза в сутки + кларитромицин 400 мг 2 раза в сутки + лансопразол 30 мг 2 раза в сутки • амоксициллин 1000 мг 2 раза в сутки + кларитромицин 400 мг 2 раза в сутки + рабепразол 20 мг 2 раза в сутки Продолжительность терапии 7 дней	Нет информации о расчете размера выборки Частота эрадикации *H. pylori* оказалась одинаковой
Miwa (1999) [46]	Соответствует	Популяция – монголоиды (исследование проведено в Японии) Объем выборки — 221 пациент Режимы терапии: • амоксициллин 500 мг 3 раза в сутки + кларитромицин 200 мг 2 раза в сутки + омепразол 20 мг 2 раза в сутки • амоксициллин 500 мг 3 раза в сутки + кларитромицин 200 мг 2 раза в сутки + лансопразол 30 мг 2 раза в сутки • амоксициллин 500 мг 3 раза в сутки + кларитромицин 200 мг 2 раза в сутки + рабепразол 20 мг 2 раза в сутки Продолжительность терапии 7 дней	Нет информации о расчете размера выборки Частота эрадикации *H. pylori* оказалась одинаковой

Продолжение табл. см. на след. стр.

Таблица 2. **Критический анализ источников, вошедших в метаанализ** *(продолжение)*
Table 2. **Critical analysis of references included into meta-analysis**

Источник	Соответствие источника критериям отбора в метаанализ	Методологические аспекты	Комментарий
Miwa (2000) [47]	Соответствует	Популяция — монголоиды (исследование проведено в Японии) Объем выборки — 308 пациентов Режимы терапии: • амоксициллин 500 мг 3 раза в сутки + кларитромицин 200 мг 2 раза в сутки + лансопразол 30 мг 2 раза в сутки • амоксициллин 500 мг 3 раза в сутки + кларитромицин 200 мг 2 раза в сутки + рабепразол 10 мг 2 раза в сутки • амоксициллин 500 мг 3 раза в сутки + кларитромицин 200 мг 2 раза в сутки + рабепразол 20 мг 2 раза в сутки Продолжительность лечения 7 дней	Нет информации о расчете размера выборки Частота эрадикации *H. pylori* оказалась одинаковой
Murakami (2002) [48]	Соответствует	Популяция — монголоиды (исследование проведено в Японии) Объем выборки — 295 пациентов Режимы терапии: • амоксициллин 750 мг 2 раза в сутки + кларитромицин 200 мг 2 раза + рабепразол 10 мг 2 раза в сутки • амоксициллин 750 мг 2 раза в сутки + кларитромицин 200 мг 2 раза + рабепразол 20 мг 2 раза в сутки • амоксициллин 750 мг 2 раза в сутки + кларитромицин 200 мг 2 раза + лансопразол 30 мг 2 раза в сутки	Нет информации о расчете размера выборки В группе рабепразола частота эрадикации *H. pylori* оказалась значимо выше
Pan (2010) [49]	Соответствует	Популяция исследования — монголоиды (исследование проведено в Китае) Объем выборки — 199 пациентов Режимы терапии: • левофлоксацин 500 мг/сут + амоксициллин 1000 мг 2 раза в сутки + эзомепразол 20 мг 2 раза в сутки • левофлоксацин 500 мг/сут + амоксициллин 1000 мг 2 раза в сутки + эзомепразол 40 мг 2 раза в сутки • левофлоксацин 500 мг/сут + амоксициллин 1000 мг 2 раза в сутки + рабепразол 20 мг 2 раза в сутки 20 мг 2 раза в сутки Продолжительность лечения 7 дней	Нет информации о расчете размера выборки Сравнивались эзомепразол с рабепразолом, т.е. 2 препарата нового поколения между собой Во всех трех группах равная частота эрадикации *H. pylori*
Sheu (2005) [50]	Не соответствует. Нет информации о критерии невключения «проводившаяся ранее эрадикационная терапия»	Популяция исследования — монголоиды (исследование проведено на Тайване) Объем выборки — 200 пациентов Режимы терапии: • амоксициллн 1000 мг 2 раза в сутки + кларитромицин 500 мг 2 раза в сутки + омепразол 20 мг 2 раза в сутки • амоксициллн 1000 мг 2 раза в сутки + кларитромицин 500 мг 2 раза в сутки + эзомепразол 40 мг 2 раза в сутки Продолжительность терапии 7 дней	Нет информации о расчете размера выборки В целом, различий между группами по эффективности не выявлено Различия появлялись после стратификации по результатам генотипирования
Subei (2007) [51]	Не соответствует. В соответствии с критериями включения допустима попытка эрадикации *H. pylori* в анамнезе	Смешанная популяция (исследование проведено в 17 странах Африки, Ближнего Востока, Цантральной и Южной Америки) Объем выборки – 382 пациента Режимы терапии: • амоксициллин 1000 мг 2 раза в сутки + кларитромицин 500 мг 2 раза в сутки + эзомепразол 20 мг 2 раза в сутки • амоксициллин 1000 мг 2 раза в сутки + кларитромицин 500 мг 2 раза в сутки + омепразол 20 мг 2 раза в сутки Продолжительность терапии 7 дней	Приведен расчет объема выборки. Однако частота эрадикации — вторичная конечная точка, соответственно не проводился расчет размера выборки для достижения достаточной мощности при оценке различий по данному параметру Показана равная эффективность обоих курсов терапии

Продолжение табл. см. на след. стр.

Таблица 2. **Критический анализ источников, вошедших в метаанализ** *(продолжение)*
Table 2. **Critical analysis of references included into meta-analysis**

Источник	Соответствие источника критериям отбора в метаанализ	Методологические аспекты	Комментарий
Tulassay (2001) [52]	Не соответствует. Критерии включения допускали попытку эрадикации *H. pylori* в анамнезе	Популяция — европеоиды (исследование проводилось в Чехии, Венгрии, Польше) Режимы терапии: • амоксициллин 1000 мг 2 раза в сутки + кларитромицин 500 мг 2 раза в сутки + эзомепразол 20 мг 2 раза в сутки • амоксициллин 1000 мг 2 раза в сутки + кларитромицин 500 мг 2 раза в сутки + омепразол 20 мг 2 раза в сутки Продолжительность лечения 7 дней. В группе омепразола продолжался прием ИПП в течение 3 нед	Приведен расчет объема выборки. Однако частота эрадикации — вторичная конечная точка, соответственно не проводился расчет размера выборки для достижения достаточной мощности при оценке различий по данному параметру Показана равная эффективность обоих курсов терапии
Vakil (2004) [17]	Не соответствует. Критерии включения допускали попытку эрадикации *H. pylori* в анамнезе	Популяция исследования смешанная (иследование проводилось в США) Объем выборки — 803 пациента Режимы терапии: • амоксициллин 1000 мг 2 раза в сутки, кларитромицин 500 мг 2 раза в сутки, рабепразол 20 мг 2 раза в сутки в течение 3 дней • амоксициллин 1000 мг 2 раза в сутки, кларитромицин 500 мг 2 раза в сутки, рабепразол 20 мг 2 раза в сутки в течение 7 дней • амоксициллин 1000 мг 2 раза в сутки, кларитромицин 500 мг 2 раза в сутки, рабепразол 20 мг 2 раза в сутки в течение 10 дней • амоксициллин 1000 мг 2 раза в сутки, кларитромицин 500 мг 2 раза в сутки, омепразол 20 мг 2 раза в сутки в течение 10 дней	Приведен формальный расчет размера выборки Эффективность 7-дневного и 10-дневного режимов терапии с рабепразолом не отличалась от 10-дневного режима с омепразолом
Wong (2001) [53]	Не соответствует: разрешено применение H_2-блокаторов после завершения курса терапии с оценкой эрадикации непосредственно после такого лечения	Популяция — монголоиды (исследование проводилось в Китае) Объем выборки — 173 пациента Режимы терапии: • амоксициллин 1000 мг 2 раза в сутки, кларитромицин 500 мг 2 раза в сутки, рабепразол 10 мг 2 раза в сутки в течение 7 дней • амоксициллин 1000 мг 2 раза в сутки, кларитромицин 500 мг 2 раза в сутки, рабепразол 20 мг 2 раза в сутки в течение 3 дней • амоксициллин 1000 мг 2 раза в сутки, кларитромицин 500 мг 2 раза в сутки, омепразол 20 мг 2 раза в сутки в течение 7 дней	Нет информации о расчете размера выборки Различий в эффективности 7-дневныйх курсов терапии не выявлено
Wu (2007) [54]	Не соответствует. Нет информации о критерии невключения «проводимая ранее эрадикационная терапия»	Популяция — монголоиды (исследование проводилось на Тайване) Объем выборки — 420 Режимы терапии: • амоксициллин 1000 мг 2 раза в сутки, кларитромицин 500 мг 2 раза в сутки, эзомепразол 40 мг 1 раз в сутки • амоксициллин 1000 мг 2 раза в сутки, кларитромицин 500 мг 2 раза в сутки, рабепразол 20 мг 2 раза в сутки Продолжительность лечения 7 дней	Сравнение двух ИПП нового поколения Различий в эффективности не выявлено

Окончание табл. см. на след. стр.

Таблица 2. **Критический анализ источников, вошедших в метаанализ** *(окончание)*
Table 2. **Critical analysis of references included into meta-analysis**

Источник	Соответствие источника критериям отбора в метаанализ	Методологические аспекты	Комментарий
Yang (2003) [55]	Доступен только реферат, невозможно оценить	Популяция — монголоиды (исследование проводилось на Тайване) Объем выборки — 70 пациентов Режимы терапии: • амоксициллин 1000 мг 2 раза в сутки + кларитромицин 500 мг 2 раза в сутки + рабепразол 2 раза в сутки в течение 4 дней • амоксициллин 1000 мг 2 раза в сутки + кларитромицин 500 мг 2 раза в сутки + рабепразол 2 раза в сутки в течение 7 дней • амоксициллин 1000 мг 2 раза в сутки + кларитромицин 500 мг 2 раза в сутки + омепразол 2 раза в сутки в течение 7 дней	Нет доступа к полному тексту публикации, доступен только абстракт Эквивалентная эффективность трех режимов лечения. Вывод авторов: можно сократить продолжительность лечения до 4 дней
Zhang (2010) [56]	Соответствует	Популяция — монголоиды (исследование проводилось в Китае) Объем выборки — 240 пациентов Режимы терапии: • амоксициллин 1000 мг + кларитромицин 500 мг + омепразол 20 мг 2 раза в сутки • амоксициллин 1000 мг + кларитромицин 500 мг + рабепразол 10 мг 2 раза в сутки Продолжительность терапии 7 дней	Нет информации о расчете размера выборки Эквивалентная эффективность обоих режимов

Одними из важных критериев оценки методологического качества рандомизированных клинических исследований являются наличие четко сформулированной статистической гипотезы (превосходство, неуступающая эффективность, эквивалентность) и соответствующий поставленной гипотезе расчет объема выборки. Подобный расчет был проведен только в трех из представленных в метаанализе публикациях, из них только в одном случае частота эрадикации использовалась как первичная конечная точка, но даже в этом единственном случае расчет основывался на гипотезе равенства — иными словами, наименьшая величина клинически значимых различий (MCID) авторами заранее не устанавливалась.

Для анализа по основной цели метаанализа было доступно 30 источников, в которых проводилось сравнение эффективности курсов эрадикационной терапии с ИПП нового или первого поколения (в 4 исследованиях преследовалась дополнительная цель — сравнение двух ИПП нового поколения, для одного источника информация полностью недоступна). В 25 из этих 30 исследований показано отсутствие различий в эрадикационной эффективности, при этом наличие формального расчета объема выборки не было связано с получением значимых различий **(см. табл. 2)**, и ни в одном случае 95% ДИ для различий не превосходил величину MCID.

Из 34 отобранных авторами для метаанализа исследований, в которых были доступны как минимум резюме публикации, 18 были основаны на комбинации амоксициллин 1000 мг + кларитромицин 500 мг 2 раза в сутки в течение 7 дней, в оставшихся исследованиях оценивали эффективность курсов с этими антибиотиками в иных дозах либо с другими антибиотиками (например, с метронидазолом), также не превышавших 7 дней (в отдельных исследованиях оценивалась эффективность курсов длительностью 5, 4 и даже 3 дня, при этом авторы приходят, например, к такому выводу — достаточно 4-дневного курса эрадикационной антихеликобактерной терапии). Только в двух вошедших в метаанализ исследованиях длительность курса терапии составила 10 дней, и в единственном — 14 дней. В то же время, как указано выше, V Маастрихтский консенсус 2017 г. и рекомендации РГА 2018 г. предполагают 14-дневную продолжительность эрадикационной терапии [13, 14].

Также обращает на себя внимание преобладание азиатского региона в качестве места проведения отобранных для метаанализа клинических исследований (и соответственно преобладание монголоидов в исследуемой популяции): из 31 исследования, для которых доступны хотя бы резюме, 11 проведено в Японии, 5 — в Китае, 4 — в Республике Корея, 3 — на Тайване, еще по одному исследованию проведено в Таиланде, Перу, Индии, а также странах Африки,

Таблица 3. **Расчет интервальных оценок (95% доверительные интервалы) для результатов метаанализа A. McNicholl и соавт.[12]**
Table 3. **95% confidence intervals calculation for the results of meta-analysis**

Группа	Частота эрадикации и 95% ДИ для частоты эрадикации	ОШ и 95% ДИ	Разница долей и 95% ДИ для разницы долей
Рабепразол итого			
первое поколение ИПП	1500/1969 (76,2)	—	
рабепразол	1445/1795 (80,5)	1,21 (1,02—1,42)	4,3 (1,7—6,9)
Рабепразол 10 мг			
первое поколение ИПП	616/784 (78,6)	—	
рабепразол 10 мг	527/639 (82,5)	1,32 (0,98—1,76)	3,9 (–0,3—8,1)
Рабепразол 20 мг			
первое поколение ИПП	1069/1403 (76,2)	—	
рабепразол 20 мг	816/1023 (79,8)	1,20 (0,98—1,47)	3,6 (–0,1—6,9)
Эзомепразол итого			
первое поколение ИПП	1054/1358 (77,6)	—	
эзомепразол	1020/1240 (82,2)	1,32 (1,01—1,73)	4,6 (1,5—7,8)
Эзомепразол 20 мг			
первое поколение ИПП	663/818 (81,1)	—	
эзомепразол 20 мг	644/788 (81,7)	1,04 (0,80—1,35)	0,6 (–3,2—4,6)
Эзомепразол 40 мг			
первое поколение ИПП	391/540 (72,4)	—	
эзомепразол 40 мг	334/400 (83,5)	2,27 (1,07—4,82)	11,1 (5,6—16,4)

Примечание: ОШ – отношение шансов.

Ближнего Востока, Южной или Центральной Америки, 1 — в США. В Европе проведено только 6 включенных в метаанализ исследований.

При анализе источников литературы следует также отметить небрежность в оформлении метаанализа: несоответствие указанных в тексте и таблицах метаанализа библиографических ссылок и нумерации источников в списке литературы. Например, в **табл. 1** к источнику Kumar (2007 г.) приведена ссылка 22, в то время как в списке литературы под 22 номером указан источник Kositchaiwat и соавт., в таблице к источнику Choi (2007 г.) сделана ссылка 34, а в списке литературы под этим номером фигурирует исследование Chen и соавт. и т.д.

Статистическая и клиническая интерпретация полученных в ходе метаанализа результатов

В **табл. 3** представлены данные об интервальных оценках — 95% ДИ для долей и разницы долей, дополняющие и поясняющие результаты проведенного метаанализа. Еще раз подчеркнем, что интервальные оценки должны иметь приоритет над точечной оценкой эффекта для всех типов публикаций, поскольку именно границы ДИ позволяют с большей точностью судить о реальном диапазоне клинического эффекта в целом по популяции, а не только в конкретном исследовании.

Как уже указано ранее, авторы метаанализа ни в методологии исследования, ни в результатах или обсуждении не указывали минимальную величину клинически значимых различий (принятую нами на основании данных ранее опубликованных исследований и рекомендаций FDA равной 12%). Соответственно, если нижняя граница ДИ для разницы долей между группами ИПП нового поколения и первого поколения будет меньше данной величины, различия следует расценивать как клинически незначимые.

Исходя из результатов расчетов, приведенных в **табл. 3**, величина MCID=12% не была достигнута в отношении нижней границы 95% ДИ для разницы долей в 100% случаев. Следует отметить, что и в отношении верхней границы указанного интервала (во всех случаях, кроме варианта с применением высоких доз эзомепразола) MCID не была достигнута. В трех случаях сравнения рабепразола 10 мг, рабепразола 20 мг и эзомепразола 20 мг с ИПП первого поколения различия не достигли статистической значимости, и соответственно нижняя граница ДИ была ниже 0.

Обсуждение

При анализе результатов метаанализа A. McNicholl и соавт. [12] с использованием опросника AMSAR полученные нами 5 из 11 возможных баллов соответствует систематическому обзору среднего методологического качества. Однако с учетом целей метаанализа отрицательный ответ на ключевые вопросы по качеству использованных источников, качеству выполнения анализа и интерпретации его результатов, следует классифицировать метаанализ A. McNicholl и соавт. как работу низкого методологического качества. Серьезные отклонения от заявленной в метаанализе методологии, невысокое качество включенных исследований и несоответствие применявшихся

курсов лечения современным не позволяют рассматривать его результаты как руководство к действию для врачей в повседневной клинической практике.

Хотя, по данным литературы [22—25], частота эрадикации не зависит от этнической принадлежности, пола, возраста, статуса курения и ассоциированного с хеликобактерной инфекцией заболевания, обоснованность прямой экстраполяции данных, полученных на азиатской популяции, на европейскую сомнительна с учетом доказанных этнических различий в фармакокинетике и фармакодинамике ряда препаратов.

Резюмируя результаты анализа отдельных источников, необходимо отметить следующее:

— 7 из 35 источников доступны либо только в виде резюме, либо в виде тезисов в материалах конференции, реальность существования одного источника подтвердить не удалось, что не позволяет адекватно оценить методологию указанных исследований и сделать заключение о доказательности результатов, а также о соответствии исследований критериям включения в метаанализ;

— в метаанализ включены 4 исследования, в которых сравнивалась эрадикационная эффективность схем с включением разных ИПП нового поколения; по результатам таких исследований не может быть сделан вывод о превосходстве схем с включением ИПП нового поколения над схемами с включением ИПП первого поколения; эти исследования не релевантны основной цели метаанализа, однако включены в него исключительно для анализа дополнительных целей, что искажает восприятие объема информации читателем;

— обращает также внимание преобладание (25 из 34 доступных для анализа хотя бы по резюме) исследований, проведенных в азиатском регионе, что не позволяет гарантированно экстраполировать результаты на европейскую популяцию;

— 14 из 27 исследований, для оценки которых доступна полноценная информация, не соответствуют заявленным критериям включения в метаанализ;

— формальный расчет размера выборки с учетом первичной конечной точки «частота успешной эрадикации *H. pylori*» сделан только в одном включенном в метаанализ исследовании (при этом в расчете объема выборки не использовалась граница наименьшего клинически значимого различия, что ставит под сомнение общую адекватность проведенных исследований поставленной в них задаче;

— в подавляющем большинстве (25 из 30) исследований, в которых проводилось сравнение эрадикационной эффективности курсов антихеликобактерной терапии с включением ИПП нового поколения и ИПП первого поколения, показано отсутствие статистически значимых различий, причем частота данного вывода не зависит ни от наличия формального расчета объема выборки, ни от размера выборки как такового, что в целом ставит под сомнение наличие клинически значимого эффекта;

— лишь в одном из включенных в метаанализ исследований продолжительность курса эрадикационной терапии и режим дозирования препаратов соответствуют рекомендованным в современных (Маастрихт, 2017 г.; РГА, 2018) руководствах — 14 дней. Главным образом, во включенных в метаанализ исследованиях оценивалась эффективность 3—7-дневных курсов, в связи с этим нет достаточных оснований утверждать, что при 14-дневных курсах адекватной комбинированной антибактериальной терапии схемы с ИПП нового поколения превосходят по частоте достижения эрадикации *H. pylori* схемы с ИПП первого поколения.

При интерпретации статистических результатов исследования мы учитывали, что авторы мета-анализа, при отсутствии установленной в отдельных исследованиях величины эффекта, должны были установить клинически значимый размер эффекта либо *a priori*, либо в ходе проведения метаанализа. Использование исключительно статистических критериев (достижение статистически значимого эффекта путем объединения данных, полученных от большого количества пациентов) не позволяет читателю корректно интерпретировать клиническую ценность полученных объединенных данных. При расчете ДИ для разницы долей, полученных путем объединения данных, между группами нового и первого поколений ИПП, мы выявили достаточно небольшие различия как по средней (точечной) оценке, так и по нижней границе 95% ДИ для разницы долей (частоты эрадикации между группами), что более значимо с клинической точки зрения. Во всех проведенных авторами сравнениях указанная граница была ниже 12%, которую мы рассматривали как клинически значимую (MCID), и во всех случаях различия по данной границе находились в диапазоне от 1,5 до 5,6%. Средние (точечные) различия между группами также не превысили 12% ни в одном из проведенных анализов. Более того, для препарата рабепразол статистически значимых отличий авторам удалось достичь, только объединив данные всех пациентов, получавших разные дозы препарата. При этом анализ различий между отдельными дозировками рабепразола и ИПП первого поколения не продемонстрировал статистически значимого эффекта. С учетом того, что, по нашим расчетам, для доказательства клинически значимого эффекта достаточно включение не более 200 пациентов в каждую группу, наличие статистически незначимых результатов метаанализа свидетельствует о крайне незначительном влиянии поколения ИПП на общую эффективность. Следует отметить, что при

проведении анализа авторами никак не учитывались ни различная продолжительность, ни отличия в самих схемах применения эрадикационной терапии, что также осложняет интерпретацию результатов.

Проведенная нами критическая оценка метаанализа A. McNicholl и соавт. имела одно ограничение, связанное с ограниченной доступностью 7 из 35 использованных в метаанализе публикаций. Мы оцениваем отсутствие полных данных из указанных публикаций как фактор, имеющий ограниченное влияние на результаты данной критической оценки в связи с тем, что информация по доступным источникам уже позволила выявить существенные методологические проблемы, а также с тем, что со статистической и клинической точек зрения мы проводили оценку результатов метаанализа в целом. Тем не менее получение недостающей информации по данным публикациям позволило бы уточнить наши выводы.

Заключение и выводы

В метаанализе A. McNicholl и соавт., который широко используется в профессиональной литературе для гастроэнтерологов и стал основой для ряда клинических рекомендаций, было сделано заключение о превосходстве эзомепразола и рабепразола в схемах эрадикационной антихеликобактерной терапии над ингибиторами протонной помпы (ИПП) первого поколения (в том числе над пантопразолом) в отношении частоты эрадикации. В то же время в метаанализе допущены серьезные методологические погрешности, которые позволяют поставить под сомнение сделанные выводы.

Низкое методологическое качество включенных исследований (и отсутствие его формальной оценки авторами анализа), использование в этих исследованиях схем и длительности эрадикационной терапии, которые не соответствуют современным рекомендациям, преобладание в популяции монголоидной расы ограничивает применимость результатов данного метаанализа в целом.

Кроме того, доказательность общего вывода по результатам метаанализа о превосходстве схем, включающих новые ИПП, полученная исключительно на основании статистических методов объединения результатов (наличие либо отсутствие статистической значимости результата), крайне сомнительна без клинической интерпретации величины изменений, которая при дополнительном статистическом анализе данных оказалась достаточно низкой и не может быть интерпретирована как клинически значимая.

Для решения вопроса о клинической значимости превосходства ИПП нового поколения над ИПП первого поколения необходимо тщательно спланированное сравнительное рандомизированное клиническое исследование с применением современных схем эрадикационной терапии достаточной продолжительности на целевой популяции с четко сформулированной клинически значимой величиной превосходства (и соответствующей этой величине статистической гипотезой и адекватным расчетом объема выборки).

Мы показали пример разбора методологического качества (а значит и оценки доказательной силы) метаанализа, явившегося одним из основных источников, на которых основаны современные рекомендации по лечению ассоциированных с *H. pylori* заболеваний. Приведенный в статье пример демонстрирует, что не только практикующие врачи, но и разработчики клинических рекомендаций не всегда критически подходят к оценке качества метаанализов, априори полагая результаты такого способа обобщения данных наиболее приближенными к истине. В то же время принцип «доверяй, но проверяй» особенно актуален для выбора тактики лечения больных. В настоящее время принятие клинического решения о выборе ИПП нового поколения или ИПП первого поколения на основании результатов данного мета-анализа представляется необоснованным и нецелесообразным.

Авторы заявляют об отсутствии конфликта интересов.
The authors declare no conflicts of interest.

ЛИТЕРАТУРА/REFERENCES

1. Evidence-Based Medicine Working Group. Evidence-based medicine. A new approach to teaching the practice of medicine. *JAMA*. 1992 Nov 4;268(17):2420-2425.
2. Masic I, Miokovic M, Muhamedagic B. Evidence Based Medicine — New Approaches and Challenges. *Acta Inform Med*. 2008;16(4):219-225.
3. Андреева Н.С., Реброва О.Ю., Зорин Н.А., Авксентьева М.В., Омельяновский В.В. Системы оценки достоверности научных доказательств и убедительности рекомендаций: сравнительная характеристика и перспективы унификации. *Медицинские технологии. Оценка и выбор*. 2012;4:10-24.
Andreeva NS, Rebrova OYu, Zorin NA, Avksentieva MV, Omelyanovskiy VV. Systems for assessing the reliability of scientific evidence and the credibility of recommendations: a comparative description and prospects for unification. *Evaluation of medical technology*. 2012; 4:10–24.
4. West S, King V, Carey TS, Lohr KN, McKoy N, Sutton SF, et al. Systems to Rate the Strength of Scientific Evidence: Summary [Internet]. Agency for Healthcare Research and Quality (US); 2002 [cited 2018 Aug 1]. Available from: https://www.ncbi.nlm.nih.gov/books/NBK11930/

5. OCEBM Levels of Evidence Working Group «The Oxford 2011 Levels of Evidence» [Internet]. Oxford Centre for Evidence-Based Medicine.; Available from: http://www.cebm.net/index.aspx?o=5653
6. Реброва О.Ю., Федяева В.К. Метаанализы и оценка их методологического качества. Русскоязычная версия вопросника AMSTAR. *Медицинские Технологии Оценка и Выбор*. 2016;1(23): 10-16.
Rebrov OYu, Fedyaeva VK. Meta-analyzes and evaluation of their methodological quality. Russian version of the AMSTAR questionnaire. *Medical Technology Evaluation And Choice*. 2016; 1 (23): 10–6.
7. Page MJ, Shamseer L, Altman DG, Tetzlaff J, Sampson M, Tricco AC, et al. Epidemiology and Reporting Characteristics of Systematic Reviews of Biomedical Research: A Cross-Sectional Study. *PLoS Med*. 2016;13(5):e1002028.
8. Iatridou G, Pelidou H-S, Varvarousis D, Stergiou A, Beris A, Givissis P, et al. The effectiveness of hydrokinesiotherapy on postural balance of hemiplegic patients after stroke: a systematic review and metaanalysis. *Clin Rehabil*. 2018 May;32(5):583-593.
9. Saltychev M, Eskola M. Distinguishing statistical and clinical significance in meta-analysis (Comment on "The effectiveness of hydrokinesiotherapy on postural balance of hemiplegic patients after stroke: a systematic review and meta-analysis" by Iatridou G. et al.). *Clin Rehabil*. 2018 May 1;32(5):707-709.
10. Jakobsen JC, Wetterslev J, Winkel P, Lange T, Gluud C. Thresholds for statistical and clinical significance in systematic reviews with meta-analytic methods. BMC Med Res Methodol [Internet]. 2014 Nov 21 [cited 2018 Aug 1];14. Available from: https://www.ncbi.nlm.nih.gov/pmc/articles/PMC4251848/
11. Shea BJ, Grimshaw JM, Wells GA, Boers M, Andersson N, Hamel C, et al. Development of AMSTAR: a measurement tool to assess the methodological quality of systematic reviews. *BMC Med Res Methodol*. 2007 Feb 15;7:10.
12. McNicholl AG, Linares PM, Nyssen OP, Calvet X, Gisbert JP. Meta-analysis: esomeprazole or rabeprazole vs. first-generation pump inhibitors in the treatment of Helicobacter pylori infection. *Aliment Pharmacol Ther*. 2012 Sep;36(5):414-425.
13. Malfertheiner P, Megraud F, O'Morain CA, Gisbert JP, Kuipers EJ, Axon AT, et al. Management of Helicobacter pylori infection-the Maastricht V/Florence Consensus Report. *Gut*. 2017;66(1):6-30.
14. Ивашкин В.Т., Маев И.В., Лапина Т.Л., Шептулин А.А., Трухманов А.С., Баранская Е.К. и др. Клинические рекомендации Российской гастроэнтерологической ассоциации по диагностике и лечению инфекции *Helicobacter pylori* у взрослых. *Российский журнал гастроэнтерологии, гепатологии, колопроктологии*. 2018;28(1):55-70.
Ivashkin VT, Mayev IV, Lapina TL, Sheptulin AA, Trukhmanov AS, Baranskaya YeK, Abdulkhakov RA, Alekseyeva OP, Alekseyenko SA, Dekhnich NN, Kozlov RS, Klyaritskaya IL, Korochanskaya NV, Kurilovich SA, Osipenko MF, Simanenkov VI, Tkachev AV, Khlynov IB, Tsukanov VV. Diagnostics and treatment of Helicobacter pyloriinfection in adults: Clinical guidelines of the Russian gastroenterologicalassociation. *Ross z gastroenterol gepatol koloproktol* 2018; 28(1):55-70 DOI: 10.22416/1382-4376-2018-28-1-55-70
15. Hsu P-I, Lai K-H, Lin C-K, Chen W-C, Yu H-C, Cheng J-S, et al. A prospective randomized trial of esomeprazole- versus pantoprazole-based triple therapy for Helicobacter pylori eradication. *Am J Gastroenterol*. 2005 Nov;100(11):2387-2392.
16. Lee VWY, Chau TS, Chan AKW, Lee KKC, Waye MMY, Ling TKW, et al. Pharmacogenetics of esomeprazole or rabeprazole-based triple therapy in Helicobacter pylori eradication in Hong Kong non-ulcer dyspepsia Chinese subjects. *J Clin Pharm Ther*. 2010 Jun;35(3):343-350.
17. Vakil N, Lanza F, Schwartz H, Barth J. Seven-day therapy for Helicobacter pylori in the United States. *Aliment Pharmacol Ther*. 2004 Jul 1;20(1):99-107.
18. Chunlertlith K, Limpapanasit U, Mairiang P, Vannaprasaht S, Tassaneeyakul W, Sangchan A, et al. Outcomes of a Randomized Controlled Trial Comparing Modified High Dose Omeprazole and Amoxicillin Triple Therapy with Standard Triple Therapy for Helicobacter Pylori Eradication. *Asian Pac J Cancer Prev*. 2017;18(4):927-932.
19. Federico A, Nardone G, Gravina AG, Iovene MR, Miranda A, Compare D, et al. Efficacy of 5-Day Levofloxacin-Containing Concomitant Therapy in Eradication of Helicobacter pylori Infection. *Gastroenterology*. 2012 Jul 1;143(1):55-61.e1.
20. Food and Drug Administration. Non-Inferiority Clinical Trials to Establish Effectiveness: Guidance for Industry. 2016.
21. Fernandez-Bermejo M, Robledo P, Dueñas C. Rabeprazol vs omeprazol junto con dos antibioticos para la erradicación de H. pylori. *Rev Esp Enferm Dig*. 2001;93:154.
22. Silva FM, Zaterka S, Eisig JN, Chehter EZ, Chinzon D, Laudanna AA. Factors affecting Helicobacter pylori eradication using a seven-day triple therapy with a proton pump inhibitor, tinidazole and clarithromycin, in Brazilian patients with peptic ulcer. *Rev Hosp Clin Fac Med Sao Paulo*. 2001 Feb;56(1):11-16.
23. Graham DY, Lew GM, Malaty HM, Evans DG, Evans DJ, Klein PD, et al. Factors influencing the eradication of Helicobacter pylori with triple therapy. *Gastroenterology*. 1992 Feb 1;102(2): 493-496.
24. Ono C, Kikkawa H, Suzuki A, Suzuki M, Yamamoto Y, Ichikawa K, et al. Clinical impact of genetic variants of drug transporters in different ethnic groups within and across regions. *Pharmacogenomics*. 2013 Nov;14(14):1745-1764.
25. Ramamoorthy A, Pacanowski MA, Bull J, Zhang L. Racial/ethnic differences in drug disposition and response: review of recently approved drugs. *Clin Pharmacol Ther*. 2015 Mar;97(3):263-273.
26. Adachi K, Hashimoto T, Ishihara S, Fujishiro H, Sato S, Sato H, et al. Comparison of five-day Helicobacter pylori eradication regimens: rabeprazole-based and omeprazole-based regimens with and without omeprazole pretreatment. *Curr Ther Res Clin Exp*. 2003 Jul;64(7):412-421.
27. Anagnostopoulos GK, Tsiakos S, Margantinis G, Kostopoulos P, Arvanitidis D. Esomeprazole versus omeprazole for the eradication of Helicobacter pylori infection: results of a randomized controlled study. *J Clin Gastroenterol*. 2004 Jul;38(6):503-506.
28. Catalano F, Terminella C, Branciforte G, Bentivegna C, Brogna A, Scalia A. Eradication therapy with rabeprazole versus omeprazole in the treatment of active duodenal ulcer. *Digestion*. 2002;66(3): 154-159.
29. Chen Y, Wang W, Wang H, Li H. Comparison of esomeprazole- and omeprazole-based triple therapy regimens for duodenal ulcer with Helicobacter pylori infection. *Di Yi Jun Yi Da Xue Xue Bao*. 2005 Aug;25(8):1045-1047.
30. Choi HS. Double-dose, new-generation proton pump inhibitors do not improve Helicobacter pylori eradication rate. PubMed — NCBI [Internet]. [cited 2018 Jun 30]. Available from: https://www.ncbi.nlm.nih.gov/pubmed/?term=Choi+HS%2C+Park+DI%2C+Hwang+SJ%2C+et+al.+Double-dose%2C+new-generation+proton+pump+inhibitors+do+not+improve+Helicobacter+pylori+eradication+rate.+Helicobacter+2007
31. De los Ríos R, Pinto J L, Zegarra A, García C, Refulio E, Piscoya A, et al. [Esomeprazole based triple therapy for the eradication of helicobacter pylori in patients with non-ulcer dyspepsia]. *Rev Gastroenterol Peru*. 2009 Sep;29(3):234-238.
32. Dojo M, Azuma T, Saito T, Ohtani M, Muramatsu A, Kuriyama M. Effects of CYP2C19 gene polymorphism on cure rates for Helicobacter pylori infection by triple therapy with proton pump inhibitor (omeprazole or rabeprazole), amoxycillin and clarithromycin in Japan. *Dig Liver Dis*. 2001 Nov;33(8):671-675.
33. Hawkey CJ, Atherton JC, Treichel HC, Thjodleifsson B, Ravic M. Safety and efficacy of 7-day rabeprazole- and omeprazole-based triple therapy regimens for the eradication of Helicobacter pylori

in patients with documented peptic ulcer disease. *Aliment Pharmacol Ther*. 2003 Apr;17(8):1065-1074.

34. Huh K, Lee T, Kang Y. The efficacy of esomeprazole based triple therapy and low-dose clarithromycin triple therapy for Helicobacter pylori (HP). *Gastroenterology*. 2004;(126):A190-Ф191.
35. Inaba T, Mizuno M, Kawai K, Yokota K, Oguma K, Miyoshi M, et al. Randomized open trial for comparison of proton pump inhibitors in triple therapy for Helicobacter pylori infection in relation to CYP2C19 genotype. *J Gastroenterol Hepatol*. 2002 Jul;17(7):748-753.
36. Kang JM, Kim N, Lee DH, Park YS, Kim JS, Chang IJ, et al. Effect of the CYP2C19 polymorphism on the eradication rate of Helicobacter pylori infection by 7-day triple therapy with regular proton pump inhibitor dosage. *J Gastroenterol Hepatol*. 2008 Aug;23(8 Pt 1):1287-1991.
37. Kawabata H, Habu Y, Tomioka H, Kutsumi H, Kobayashi M, Oyasu K, et al. Effect of different proton pump inhibitors, differences in CYP2C19 genotype and antibiotic resistance on the eradication rate of Helicobacter pylori infection by a 1-week regimen of proton pump inhibitor, amoxicillin and clarithromycin. *Aliment Pharmacol Ther*. 2003 Jan;17(2):259-264.
38. Kawai T, Kawakami K, Mikinori K, Takei K, Itoi T, Moriyasu F, et al. Efficacy of low-dose proton pump inhibitor (PPI) in the eradication of Helicobacter pylori following combination PPI/AC therapy in Japan. *Hepatogastroenterology*. 2007 Mar;54(74):649-654.
39. Kim J, Kim J, Lee D. Efficacy of Esomeprazole and Rabeprazole for Helicobacter pylori eradication in patients with peptic ulcer. In Stockholm. 2003;469.
40. Kositchaiwat C, Ovartlarnporn B, Kachintorn U, Atisook K. Low and high doses of rabeprazole vs. omeprazole for cure of Helicobacter pylori infection. *Aliment Pharmacol Ther*. 2003 Nov 15;18(10):1017-1021.
41. Kumar R, Tandon VR, Bano G, Kapoor B, Sharma S, Gupta Y. Comparative study of proton pump inhibitors for triple therapy in *H. pylori* eradication. *Indian J Gastroenterol*. 2007 Apr;26(2):100-101.
42. Kuwayama H, Takahashi M, Takada H. Comparison of standard dose rabeprazole and double dose omeprazole in PPI-based triple therapy for *Helicobacter pylori* infection — A randomized clinical trial. *Gastroenterology*. 2001;(120):A584.
43. Maev IV, Kurilo AE, V'iuchnova ES, Shchekina MI. Esomeprazole in treating duodenal ulcer in various modes of anti-Helicobacter therapy. *Ter Arkh*. 2003;75(2):23-26.
44. Miehlke S, Schneider-Brachert W, Bästlein E, Ebert S, Kirsch C, Haferland C, et al. Esomeprazole-based one-week triple therapy with clarithromycin and metronidazole is effective in eradicating Helicobacter pylori in the absence of antimicrobial resistance. *Aliment Pharmacol Ther*. 2003 Oct 15;18(8):799-804.
45. Miki I, Aoyama N, Sakai T, Shirasaka D, Wambura CM, Maekawa S, et al. Impact of clarithromycin resistance and CYP2C19 genetic polymorphism on treatment efficacy of Helicobacter pylori infection with lansoprazole — or rabeprazole-based triple therapy in Japan. *Eur J Gastroenterol Hepatol*. 2003 Jan;15(1):27-33.
46. Miwa H, Ohkura R, Murai T, Sato K, Nagahara A, Hirai S, et al. Impact of rabeprazole, a new proton pump inhibitor, in triple therapy for Helicobacter pylori infection-comparison with omeprazole and lansoprazole. *Aliment Pharmacol Ther*. 1999 Jun;13(6):741-746.
47. Miwa H, Yamada T, Sato K, Ohta K, Ohkura R, Murai T, et al. Efficacy of reduced dosage of rabeprazole in PPI/AC therapy for Helicobacter pylori infection: comparison of 20 and 40 mg rabeprazole with 60 mg lansoprazole. *Dig Dis Sci*. 2000 Jan;45(1):77-82.
48. Murakami K, Sato R, Okimoto T, Nasu M, Fujioka T, Kodama M, et al. Eradication rates of clarithromycin-resistant Helicobacter pylori using either rabeprazole or lansoprazole plus amoxicillin and clarithromycin. *Alimentary Pharmacology & Therapeutics*. 16(11):1933-1938.
49. Pan X, Li Y, Qiu Y, Tang Q, Qian B, Yao L, et al. Efficacy and tolerability of first-line triple therapy with levofloxacin and amoxicillin plus esomeprazole or rabeprazole for the eradication of Helicobacter pylori infection and the effect of CYP2C19 genotype: a 1-week, randomized, open-label study in Chinese adults. *Clin Ther*. 2010 Nov;32(12):2003-2011.
50. Sheu B-S, Kao A-W, Cheng H-C, Hunag S-F, Chen T-W, Lu C-C, et al. Esomeprazole 40 mg twice daily in triple therapy and the efficacy of Helicobacter pylori eradication related to CYP2C19 metabolism. *Aliment Pharmacol Ther.* 2005 Feb 1;21(3):283-238.
51. Subei IM, Cardona HJ, Bachelet E, Useche E, Arigbabu A, Hammour AA, et al. One week of esomeprazole triple therapy vs 1 week of omeprazole triple therapy plus 3 weeks of omeprazole for duodenal ulcer healding in Helicobacter pylori-positive patients. *Dig Dis Sci*. 2007 Jun;52(6):1505-1512.
52. Tulassay Z, Kryszewski A, Dite P, Kleczkowski D, Rudzinski J, Bartuzi Z, et al. One week of treatment with esomeprazole-based triple therapy eradicates Helicobacter pylori and heals patients with duodenal ulcer disease. *Eur J Gastroenterol Hepatol*. 2001 Dec;13(12):1457-1465.
53. Wong BC, Wong WM, Yee YK, Hung WK, Yip AW, Szeto ML, et al. Rabeprazole-based 3-day and 7-day triple therapy vs. omeprazole-based 7-day triple therapy for the treatment of Helicobacter pylori infection. *Aliment Pharmacol Ther*. 2001 Dec;15(12):1959-1965.
54. Wu I-C, Wu D-C, Hsu P-I, Lu C-Y, Yu F-J, Wang T-E, et al. Rabeprazole- versus esomeprazole-based eradication regimens for H. pylori infection. *Helicobacter*. 2007 Dec;12(6):633-637.
55. Yang K-C, Wang G-M, Chen J-H, Chen T-J, Lee S-C. Comparison of rabeprazole-based four- and seven-day triple therapy and omeprazole-based seven-day triple therapy for Helicobacter pylori infection in patients with peptic ulcer. *J Formos Med Assoc*. 2003 Dec;102(12):857-862.
56. Zhang L, Mei Q, Li QS, Hu YM, Xu JM. The effect of cytochrome P2C19 and interleukin-1 polymorphisms on H. pylori eradication rate of 1-week triple therapy with omeprazole or rabeprazole, amoxycillin and clarithromycin in Chinese people. *J Clin Pharm Ther*. 2010 Dec;35(6):713-722.

Поступила 01.11.18
Received 01.11.18

Дексилант

Контролок

Доказательная гастроэнтерология
2018, Т. 7, № 4, с. 65-79
https://doi.org/10.17116/dokgastro2018704165

Russian journal of evidence-based Gastroenterology
2018, vol. 7, №4, pp. 65-79
https://doi.org/10.17116/dokgastro2018704165

Дефицит лизосомальной кислой липазы — недооцененная причина дислипидемии. Что нового?

© Проф., д.м.н. О.Ш. ОЙНОТКИНОВА[1,2,4]*, проф., д.м.н. Е.Л. НИКОНОВ[2], проф., д.м.н. А.П. БАРАНОВ[1,2], член-корр. РАН, проф. Е.В. КРЮКОВ[3], М.А. ДОРОШКО[2,4]

[1]ФГБОУ ВО «Московский государственный университет им. М.В. Ломоносова», Москва, Россия;
[2]ФГБОУ ВО «Российский национальный исследовательский медицинский университет им. Н.И. Пирогова» Минздрава России, Москва, Россия;
[3]ФГБУ «Главный военный клинический госпиталь им. Н.Н. Бурденко» Минобороны России, Москва, Россия;
[4]НИИ организации здравоохранения и медицинского менеджмента Департамента здравоохранения Москвы, Россия, Москва

Дефицит лизосомальной кислой липазы (ДЛКЛ) — это лизосомная болезнь накопления в результате мутации гена, кодирующего кислую липазу (лизосомный фермент, осуществляющий гидролиз эфиров холестерина и триглицеридов на уровне гепатоцитов). Основным клиническим проявлением ДЛКЛ является прогрессирующее поражение печени с развитием гепатомегалии, повышением уровня трансаминаз и/или микровезикулярного или смешанного стеатоза, вследствие накопления эфиров холестерина и триглицеридов в гепатоцитах и клетках Купфера. ДЛКЛ представляет собой угрожающее жизни генетическое заболевание, связанное со значительной морбидностью и повышенным риском преждевременной смерти. Ранняя диагностика лиц с ДЛКЛ имеет важное значение для патогенетической терапии. Педиатры, терапевты и врачи общей практики, липидологи, гастроэнтерологи и гепатологи, вероятнее всего, столкнутся с ДЛКЛ в клинической практике и должны знать симптомы болезни и ее сердечно-сосудистые, печеночные и метаболические осложнения. Ограниченный эффект статинов в качестве предупреждения развития и прогрессирования атеросклеротического процесса у больных с ДЛКЛ свидетельствует о необходимости применения альтернативных видов лечения заболевания. Назначение Себелипазы альфа является специфическим патогенетическим терапевтическим подходом, который может изменить естественный ход заболевания. Себелипаза альфа является рекомбинантной человеческой лизосомальной кислой липазой и катализирует гидролиз эфиров холестерина и триглицеридов, предотвращая их накопление в лизосомах клеток и восстанавливая нормальную функцию органов. Данная статья представляет собой обзор современной научно-практической литературы и последних исследований в этой области, а также раскрывает клиническую значимость ДЛКЛ в системе современного отечественного здравоохранения.

Ключевые слова: дислипидемия, дефицит лизосомальной кислой липазы, холестерин, липидология, болезнь Вольмана.

ИНФОРМАЦИЯ ОБ АВТОРАХ:

Ойноткинова О.Ш. — e-mail: olga-oynotkinova@yandex.ru; https://orcid.org/0000-0002-9856-8643
Никонов Е.Л. — e-mail: NikonovEL@mos.ru; https://orcid.org/0000-0003-3021-6534
Дорошко М.А. — e-mail: margorosh@gmail.com
Автор, ответственный за переписку: О.Ш. Ойноткинова — e-mail: *olga-oynotkinova@yandex.ru; https://orcid.org/0000-0002-9856-8643

КАК ЦИТИРОВАТЬ:

Ойноткинова О.Ш., Никонов Е.Л., Баранов А.П., Крюков Е.В., Дорошко М.А. Дефицит лизосомальной кислой липазы — недооцененная причина дислипидемии. Что нового? *Доказательная гастроэнтерология*. 2018;7(4):65-79.
https://doi.org/10.17116/dokgastro2018704165

Lysosomal acid lipase deficiency — underestimated cause of dislipidemia. What's new?

© O.SH. OYNOTKINOVA[1,2,4]*, E.L. NIKONOV[2], A.P. BARANOV[1,2], E.V. KRUKOV[3], M.A. DOROSHKO[2,4]

[1]Lomonosov Moscow Srate University, fundamental medicine faculty, Moscow, Russia;
[2]N.I. Pirogov Russian National Research Medical University, Moscow, Russia;
[3]Main Military Clinical Hospital named after N.N. Burdenko, Moscow, Russia;
[4]Research Institute of Healthcare and Medical Management MHD, Moscow, Russia

LAL-D is a lysosomal storage disease due to a mutation of a gene encoding an acid lipase, a lysosomal enzyme that hydrolyzes cholesterol esters and triglycerides in hepatocytes. The main clinical manifestation of LAL-D is progressive liver damage with the development of hepatomegaly, an increase in transaminases and / or microvesicular or mixed steatosis, due to the accumulation of cholesterol esters and triglycerides (TG) in hepatocytes and Kupfer cells. LAL-D is a life-threatening genetic disease associated with significant morbidity with high risk of premature death. Early diagnosis of LAL-D is important for pathogenetic therapy. Pediatricians, general practitioners and general practitioners, lipidologists, gastroenterologists and hepatologists are most likely to encounter LAL-D in clinical practice and should know the diseases and its cardiovascular, hepatic and metabolic complications. The limited effect of statins as a warning to the development and progression of the atherosclerotic process in patients with LAL-D indicates the need for alternative therapies associated with the disease. Sebelipaza alpha is a specific pathogenetic therapeutic approach that can change the natural course of the disease. Sebelipase alpha is a recombinant human LAL that catalyzes the hydrolysis of cholesterol esters and triglycerides, preventing their accumulation in the lysosomes of cells and restoring normal organ function.This article is a review of a new scientific and practical literature and recent research in this area, and reveals the clinical significance of LAL-D in the modern domestic healthcare system.

Keywords: dyslipidemia, lysosmal acidic lipase deficiency, cholesterol, lipidology, Wolman's disease.

INFORMATION ABOUT THE AUTHORS:

Oynotkinova O.Sh. — e-mail: *olga-oynotkinova@yandex.ru; https://orcid.org/0000-0002-9856-8643
Nikonov E.L. — e-mail: NikonovEL@mos.ru https://orcid.org/0000-0003-3021-6534
Doroshko M.A. — e-mail: margorosh@gmail.com
Corresponding author: O.Sh. Oynotkinova — e-mail: *olga-oynotkinova@yandex.ru; https://orcid.org/0000-0002-9856-8643

TO CITE THIS ARTICLE:

Oynotkinova OSH, Nikonov EL, Baranov AP, Krukov EV, Doroshko MA. Lysosomal acid lipase deficiency — underestimated cause of dislipidemia. What's new? *Russian Journal of Evidence-based Gastroenterology*. 2018;7(4):65-79. (In Russ.).
https://doi.org/10.17116/dokgastro2018704165

Гиперхолестеринемия (ГХ) является значимой проблемой современной липидологии. Распространенность ГХ довольно высока в Российской Федерации и тесно коррелирует с потенциальным кардиоваскулярным риском, клиническими последствиями и годами потенциальной жизни, потерянными в трудоспособном и экономически активном возрасте.

По данным крупных международных эпидемиологических исследований INTERHEART [1, 2], известно, что повышенный уровень холестерина (ХС) липопротеинов низкой плотности (ЛПНП) в крови вносит основной вклад в развитие инфаркта миокарда, а также почти в 2 раза увеличивает риск ишемического инсульта. При увеличении ХС на 0,25 ммоль/л риск развития заболеваний артерий нижних конечностей повышается на 5—10%. В крупном метаанализе [3], включающем 800 000 участников и основанном на результатах исследований с Менделеевской рандомизацией, проспективных когортных исследований и рандомизированных контролируемых исследований, была доказана обратная связь между уровнем ХС ЛПНП и риском развития ишемической болезни сердца. Также широко известны данные проспективного метаанализа 14 исследований, доказывающие снижение риска ряда сердечно-сосудистых событий на 20—22% на каждый 1 ммоль/л понижения уровня ХС ЛПНП при назначении стандартной гиполипидемической терапии статинами [4].

Одной из наиболее распространенных причин исходно высокого уровня ХС ЛПНП уже с детского возраста служит наследственная семейная гиперхолестеринемия (СГХС). СГХС является моногенным заболеванием с преимущественно аутосомно-доминантным типом наследования, сопровождающимся значительным повышением уровня ЛПНП в крови, и, как следствие, преждевременным прогрессированием атеросклероза и ишемической болезни сердца (ИБС) в молодом трудоспособном возрасте.

Зная особенности метаболизма ХС, мы осознаем, какая важная роль в развитии дислипидемии (ДЛП) отводится органам пищеварения. Нарушения в системе метаболизма ХС нередко приводят к развитию наиболее тяжелых нарушений липидного обмена, приводящих к фатальным исходам уже в детском возрасте. Одним из таких нарушений является дефицит липазы лизосомной кислоты (ДЛКЛ).

ДЛКЛ — это лизосомная болезнь накопления, возникающая при мутации гена *LIPA*, кодирующего лизосомную кислую липазу (ЛКЛ) — лизосомный фермент, осуществляющий гидролиз эфиров ХС и триглицеридов (ТГ). ДЛКЛ — редкое генетическое заболевание, наследуемое по аутосомно-рецессивному типу. Ген *ЛКЛ* расположен на хромосоме 10 (q24-q25), (q23.3-q23.3). Мутации данного гена приводят к недостаточности ЛКЛ и накоплению эфиров ХС, ТГ в клетках печени, макрофагах, эндотелия кишечника, нарушая их функцию. Другие органы и ткани поражаются посредством макрофагов, наполненных липидами [5]. Патологическое накопление эфиров ХС и ТГ вследствие снижения активности ЛКЛ эфиров ХС в лизосомах фибробластов, осуществляющих метаболизм ЛПНП, сопровождается развитием ГХ.

ДЛКЛ представляет собой угрожающее жизни генетическое заболевание, связанное со значительной морбидностью и повышенным риском преждевременной смерти. Заболевают дети как грудного, так и более старшего возраста [6]. Частота встречаемости в популяции варьирует от 1:100 000 до 1:150 000. Установить истинную распространенность заболевания в РФ сложно, так как официальных многоцентровых исследований по распространенности ДЛКЛ не проводилось. По предварительным подсчетам, ожидаемая частота может составить 1:100 000. Вместе с тем в клинической практике не всегда педиатры, детские гастроэнтерологи, терапевты, врачи общей практики (семейные врачи), гепатологи осведомлены о существовании ДЛКЛ. Нередко ДЛКЛ остается недооцененным заболеванием как в гепатологии, так и в липидологии, поэтому у многих больных с этим заболеванием нет диагноза или неверно поставлен диагноз гетерозиготной семейной гиперхолестеринемии (Ге-СГХС), семейной комбинированной гиперлипидемии (СКГЛ), неалкогольного жирового стеатогепатита (НЖСГ), неалкогольного жирового стеатоза печени (НЖСП) или криптогенного цирроза [14—16].

Молекулярно-генетический паспорт

Современные методы молекулярно-генетического исследования позволяют составить более полный генетический портрет обследуемого пациента, установить конкретную мутацию. В настоящее время выявлено более 40 мутаций гена *LIPA* [11, 17], из которых широко распространена лишь одна, но при этом чаще выявляют два разных патологических аллеля. Пораженные индивидуумы обычно либо гомозиготные, либо имеют компаудные гетерозиготные мутации в гене *LIPA*. Считается, что менее тяжелые мутации встречаются у детей и взрослых [18].

ДЛКЛ развивается вследствие мутаций в гене *LIPA*, расположенном в хромосоме 10 (q23,2) [13]. Чаще всего наследованный дефект представляет собой мутацию экзона 8, E8SJM (c.894G> A) — нарушение присоединения экзона 8 к экзону 7 в процессе созревания мРНК гена *LIPA*, которое встречается более чем у $^1/_2$ всех детей и взрослых с ДЛКЛ [9, 10]. Таким образом, мутация вводит альтернативный вариант созревания (сплайсинг) акцептора, что приводит к удалению экзона 8 в мРНК. Небольшое количество мРНК сплайсируется правильно, что может привести к образованию некоторой остаточной активности ЛКЛ.

У человека все гены имеются как минимум в двух копиях (аллелях), и если дефектен только один аллель гена *LIPA* (у гетерозигот), второй аллель остается нормальным и продолжает образовывать ЛКЛ; его общая активность составляет не менее 50% от активности у людей с нормальными вариантами гена *LIPA*. Поскольку такой активности достаточно для протекания биохимических реакций, гетерозиготы обычно клинически здоровы, а ДЛКЛ развивается только у лиц с обоими дефектными аллелями (гомозиготы), т.е. наследование происходит аутосомно-рецессивно.

Патогенетические механизмы

При рассмотрении патогенетических механизмов важно отметить, что ЛКЛ играет ключевую роль в метаболизме липидов в лизосомах посредством гидролиза сложных эфиров холестерина (ЭХС) и триглицеридов (ТГ). При недостаточности ЛКЛ нарушается распад эфиров ХС и ТГ и происходит их накопление в лизосомах клеток печени, селезенки, кровеносных сосудов, слизистой тонкого кишечника, надпочечников. Когда активность ЛКЛ отсутствует или уменьшена, сложные эфиры ХС и ТГ не метаболизируются и накапливаются в лизосомах. Вследствие этого дефицит внутриклеточного свободного ХС вызывает опосредованную стеролрегулируемым элементсвязывающим белком (SREBP) регуляцию роста эндогенного ХС с помощью HMG-CoA-редуктазы и эндоцитоза через рецепторы ЛНП, а также усиление синтеза аполипопротеина B (ApoB) и заметное увеличение синтеза ХС липопротеинов очень низкой плотности (ЛПОНП) [22]. Следует отметить, что факторы подсемейства SREBP являются центральным регулирующим звеном в клеточном холестериновом гомеостазе.

Одним из патогенетических механизмов является повышение активности гена рецептора ЛПНП — *PSCK-9*, приводящее к увеличению количества этих рецепторов на поверхности гепатоцитов, захвату еще большего количества ЭХС из ЛПНП и усилению отложения данных эфиров в лизосомах. Вместе с тем система SREBP не является единственной, обеспечивающей внутриклеточный холестериновый гомеостаз, есть еще система ABCA1 — LXR [50, 52], в которую входят белок ABCA1 (ATP-Binding Cassette transporter A1 — АТФ-зависимый кассетный транспортер A1), известный также под названием CERP (Cholesterol Efflux Regulatory Protein) — белок, регулирующий выведение ХС из клетки), и белок LXR (Liver X Receptor) — печеночный ядерный рецептор ХС. В клетках часть свободного ХС окисляется до оксихолестерина, который связывается с LXR. Активированная таким образом молекула LXR стимулирует образование продуктов генов, отвечающих за выделение ХС из клетки, в том числе ABCA1, переносящего ХС через клеточную мембрану в липопротеины высокой плотности (ЛПВП), используя входящий в состав этих липопротеинов апоA1 в качестве посредника. При ДЛКЛ снижение уровня свободного ХС в цитозоле клеток печени и других органов приводит к снижению образования оксихолестерина и, следовательно, уменьшению активирующего влияния LXR на синтез ABCA1. Клетки печени и других органов уменьшают выделение ХС в ЛПВП, что приводит к снижению уровня ХС этих липопротеинов в сыворотке крови и усилению атерогенеза. Снижение концентрации свободного ХС в цитозоле гепатоцитов обусловливает активацию системы SREBP, что проявляется развитием дислипидемии типа IIb, и депрессию системы ABCA1 — LXR, приводящую к снижению уровня ХС ЛПВП. Все это ускоряет развитие атеросклероза и ассоциированных с ним заболеваний. У пациентов с ДЛКЛ наблюдается ДЛП с повышенным уровнем общего ХС в сыворотке крови, высоким уровнем ХС ЛПНП и может быть повышен уровень ТГ [24], что связано с накоплением в плазме содержащих ApoB липопротеинов, ЛПВП и ЛПНП [25].

В этом контексте возникает вопрос о методах коррекции и эффективности назначения статинов у пациентов с ДЛКЛ. С одной стороны, маловероятно, что статины уменьшат повреждение печени, связанное с накоплением эфиров холестерина в печени. Вместе с тем есть данные о стойком повышении уровня трансаминаз в сыворотке крови и прогрессирова-

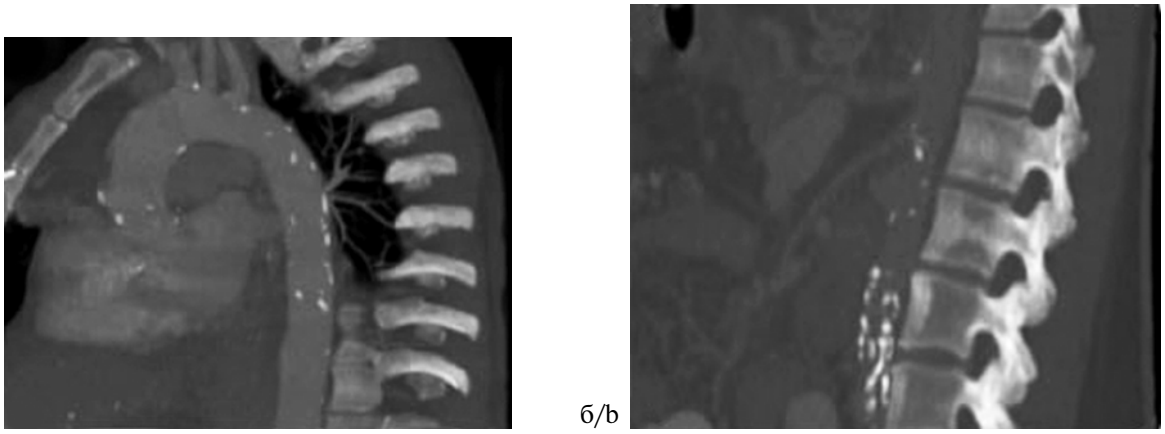

Рис. 1. **Сагиттальные изображения крупных артерий у женщины 42 лет (по данным компьютерной томографии).**
а — выраженная кальцификация грудной аорты; б — брюшной аорты [39].
Fig. 1. **Sagittal images of great arteries in 42-year-old woman (CT).**
a — advanced calcification of thoracic aorta; b — abdominal aorta [39].

нии фиброза печени до цирроза у на фоне приема статинов [26—28].

Классификация

Клинически ДЛКЛ протекает в двух фенотипических формах:

— инфантильная форма (болезнь Вольмана; MIM 278 000) — быстро развивающаяся форма ДЛКЛ в младенческом (грудном) возрасте;

— поздняя форма (болезнь накопления эфиров ХС; БНЭХ), характеризуется более медленным прогрессированием и манифестирует в более старших возрастных группах.

Впервые ДЛКЛ был описан в 1956 г. и упоминается как болезнь Вольмана [35]. Несколько лет спустя D. Fredrickson [36] сообщил о клиническом случае у 12-летнего мальчика с выраженной ГХ, гепатомегалией и накоплением эфиров ХС, обнаруженном при биопсии печени. Это более позднее состояние было названо БНЭХ. После первоначальной характеристики этих двух заболеваний, с одной стороны, одинаковых, с другой — все же отличающихся, было обнаружено, что болезнь Вольмана и БНЭХ имеют одну и ту же основу: мутации в гене *LIPA*, который кодирует ЛКЛ, фермент, ответственный как за гидролиз холестериновых сложных эфиров и ТГ в ЛПНП, так и за трансформацию свободного ХС в свободные жирные кислоты [37—40]. Принято считать, что переменные скорости прогрессирования заболевания, наблюдаемые между пациентами с ДЛКЛ, связаны с характером мутаций, вызывающих заболевание, и с конечной степенью остаточной активности фермента [25, 41]. Тем не менее могут быть другие факторы риска (например, воздействие окружающей среды), влияющие на прогрессирование заболевания.

Клинические признаки

Основным клиническим проявлением ДЛКЛ является прогрессирующее поражение печени с развитием гепатомегалии, повышением уровня трансаминаз и/или микровезикулярного или смешанного стеатоза вследствие накопления эфиров ХС и ТГ в гепатоцитах и клетках Купфера [11]. Осложнениями являются:

— развитие микровезикулярного или смешанного стеатоза;

— прогрессирование в фиброз и цирроз;

— портальная гипертензия;

— печеночная недостаточность.

Для 87% пациентов с ДЛКЛ характерны ДЛП, обусловливающая раннее развитие и быстрое прогрессирование атеросклероза, ИБС, инфаркта миокарда, аневризмы или инсульта [11, 12, 42] **(рис. 1)**.

Проявления со стороны селезенки в виде спленомегалии и гиперспленизма имеют 36% пациентов с ДЛКЛ [39]. Последствиями могут быть анемия, тромбоцитопения, высок риск травматического разрыва селезенки и спленэктомии, также различные проявления со стороны желудочно-кишечного тракта имеют 22% пациентов **(рис. 2)**.

Болезнь Вольмана — инфантильная форма ДЛКЛ, характерная для младенцев 1-го года жизни. Инфантильная форма ДЛКЛ характеризуется быстро прогрессирующим развитием органной недостаточности [44] и преждевременной смертью в течение 1-го года жизни. Клинические проявления: отставание в росте, гепатоспленомегалия, кальцификация надпочечников, персистирующая рвота, диарея и растяжение передней брюшной стенки, стеаторея, синдром мальабсорбции. У 74% младенцев диагностируются спленомегалия, гиперспленизм, тромбоцитопения, анемия.

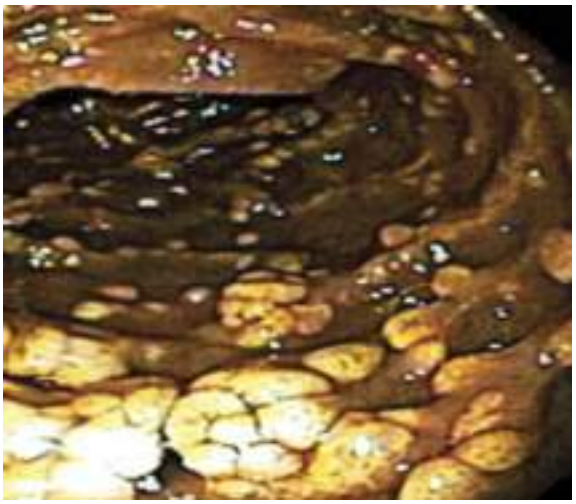

Рис. 2. **Эндоскопическая картина у пациента с ДЛКЛ [30].**
Fig. 2. **Endoscopic pattern in patient with LAL-D [30].**

При осмотре обращает на себя внимание увеличенный в размере живот с варикозно-расширенными венами вследствие гепатоспленомегалии и вздутия кишечника, нередко на фоне его паралитической непроходимости. Гепатомегалия сопровождается быстрым прогрессированием гепатоцеллюлярной недостаточности и развитием фиброза и цирроза печени из-за массивного накопления сложных эфиров ХС и ТГ в гепатоцитах. Селезенка может быть увеличена в 20 раз и более, достигая такого размера за 2—3 мес **(рис. 3)** [45].

Синдром цитолиза является ранним признаком поражения печени, хотя значения могут быть незначительно повышены и широко варьировать между пациентами. Уровень общего ХС и ТГ в плазме может быть нормальным или незначительно повышенным. По данным ряда исследований [44—47, 50], повышенный уровень ТГ и ХС ЛПНП был зарегистрирован в дополнение к низкому уровню ЛПВП в плазме.

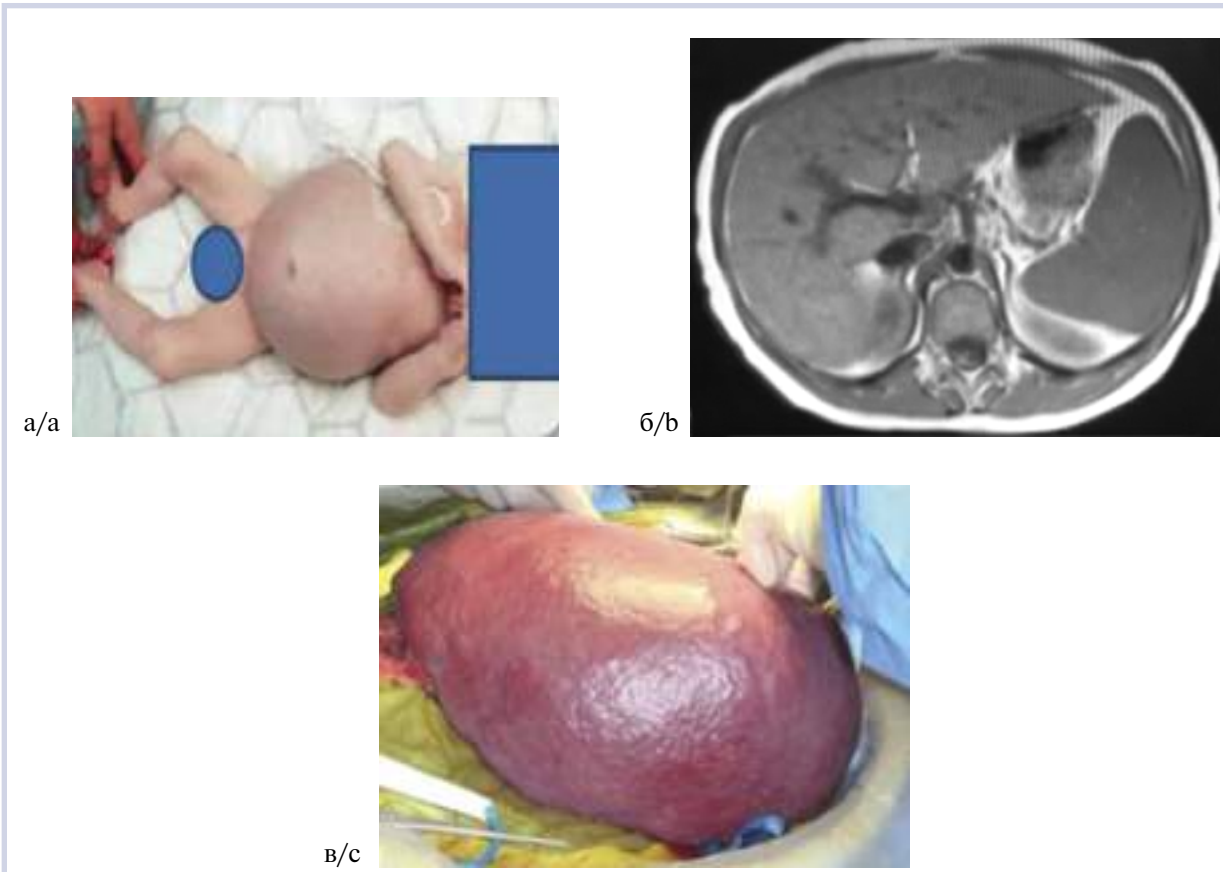

Рис. 3. **Асцит и гепатоспленомегалия.**
а — фото ребенка с асцитом и гепатоспленомегалией [92]; б — по данным МРТ — увеличение печени до 12 см; в — макроскопическая картина — печень желто-оранжевого цвета.

Fig. 3. **Ascites and hepatosplenomegaly.**
a — child with ascites and hepatosplenomegaly [92]; b — MRI data — liver enlargement up to 12 cm; c — macroscopic signs — yellow-orange color of liver (in).

Клинические признаки, маркеры сыворотки и результаты биопсии печени у детей и взрослых с ДЛКЛ
Clinical signs, serum markers and liver biopsy data in children and adults with LAL-D

Показатель	Характеристика
Клинические симптомы, заболевания	Гепатомегалия/гепатоспленомегалия
	Диарея
	Абдоминальная боль с преимущественной локализацией в эпигастрии
	Рвота
	Анемия
	Синдром мальабсорбции
	Холестаз
	Стеаторея
	Замедление роста
	Дисфункция желчного пузыря
	Ишемическая болезнь сердца
	Аневризма аорты
	Инсульт
	Кальцификация надпочечников (не требуется для диагностики)
	Варикозное расширение пищевода
Маркеры сыворотки	Повышенный общий уровень ХС, ЛПНП,
	Снижение ХС ЛПВП
	Повышенные уровни трансаминаз в сыворотке
Биопсия печени	Яркий желто-оранжевый цвет
	Жировой стеатоз (гепатоцитов и клеток Купфера)
	Микровезикулярный стеатоз (может быть смешан с макровезикулярным стеатозом)
	Фиброз
	Микронодулярный цирроз

При рентгенологическом и ультразвуковом обследовании до 50% младенцев имеют кальцификацию надпочечников [11, 40, 48, 49]. Избыточное накопление липидов наблюдается в селезенке, надпочечниках, лимфатических узлах, слизистой оболочке кишечника, эндотелии сосудов [51, 52]. Прогрессирующие гипотрофия, неврологические расстройства, надпочечниковая и печеночно-клеточная недостаточность, интеркуррентные инфекции приводят к летальному исходу на 1-м году жизни по причине быстро прогрессирующей полиорганной недостаточности [25].

БНЭХ — поздняя форма ДЛКЛ, характеризуется более поздним началом клинических проявлений, медленным прогрессированием. Заболевание можно заподозрить на основании основного симптома — гепатомегалии, обнаруживаемой у подавляющего большинства пациентов [12, 51].

Клинические проявления варьируют от бессимптомного до тяжелого поражения печени. Ранним биохимическим маркером является синдром цитолиза, проявляющийся повышенным уровнем аспартатаминотрансферазы (АСТ) и аланинаминотрансферазы (АЛТ) в сыворотке крови в 1,5—7 раз. При прогрессировании заболевания нарастают спленомегалия, фиброз печени, портальная гипертензия, белково-клеточная недостаточность [15]. Ретроспективно можно установить, что у большинства больных увеличение печени и/или повышение активности аланинаминотрансферазы (АЛТ) либо аспартатаминотрансферазы (АСТ) обнаруживают еще в дошкольном возрасте. Возрастной диапазон варьирует от 2 до 25 лет, чаще заболевание манифестирует в возрасте 5 лет. Наиболее поздняя клиническая манифестация заболевания выявлена у 44-летнего мужчины и 68-летней женщины [40].

Характерные точечные кальцификации надпочечников могут наблюдаться на радиологических изображениях у детей более старшего возраста [11, 52—54]. Поздние проявления связаны с полиорганной недостаточностью, особенно с циррозом печени (включают желтуху, кахексию) [52].

Клиническое течение ДЛКЛ у детей и взрослых менее четкое, чем у младенцев, и часто выявление этого заболевания случайно [56]. Так, описан случай, когда 36-летняя женщина была госпитализирована из-за гепатоспленомегалии и анемии, а позже был диагностирован ДЛКЛ. Однако в ходе анализа медицинской карты пациентки стало известно, что в возрасте 2 лет у нее развилась желтуха, гепатомегалия и появились слегка приподнятые коричневатые пятна на коже. Современные диагностические методы позволили бы выявить заболевание гораздо раньше [57].

Дети и взрослые с ДЛКЛ часто имеют гиперлипидемию типа IIa или IIb по Фредриксону, примером которой являются повышенный уровень общего ХС, ЛПНП и снижение уровня ЛПВП [11, 24, 29, 30, 56—62]. ДЛП связана с атеросклерозом и преждев-

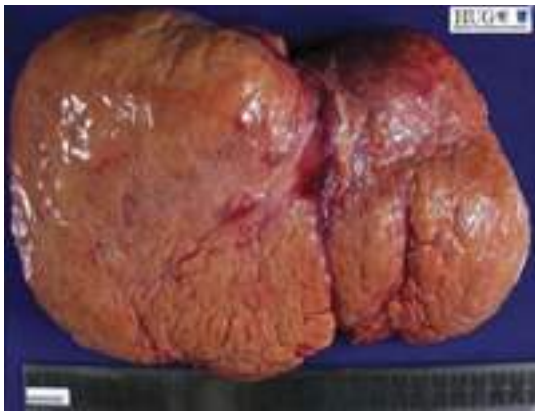

Рис. 4. **Макроскопическая картина печени при ДЛКЛ [6].**
Fig. 4. **Macroscopic view of liver in LAL-D [6].**

ременными сердечно-сосудистыми заболеваниями [11, 12, 42, 56, 63, 64], о чем свидетельствует обнаружение атеросклеротической бляшки у ребенка с ДЛКЛ, который умер в возрасте 9 лет [54]. В 3 крупных исследованиях, проведенных с использованием генома, показано, что увеличение экспрессии *LIPA* в моноцитах крови является фактором риска ИБС **(см. таблицу)** [65—67].

Патоморфологическая картина

При ДЛКЛ у 100% больных отмечены макро- и микроскопические изменения в структуре печени. Так, макроскопически печень имеет специфический желто-оранжевый цвет, напоминающий цирроз печени **(рис. 4)**.

При световой микроскопии отмечено накопление эфиров ХС и ТГ в лизосомах гепатоцитов и клетках Купфера [93]. При гистологическом анализе с окрашиванием методом ШИК (реактив Шиффа) характерной особенностью является наличие гипертрофированных клеток Купфера в синусоидах и портальных трактах с большим количеством портальных макрофагов, перегруженных липидами с пенистой цитоплазмой, окрашенной в коричневый цвет. Последствием является развитие смешанного или микровезикулярного стеатоза гепатоцитов, переходящего в портальный и перибулобулярный фиброз и цирроз, без выраженных различий между функциональными зонами печеночного ацинуса из-за накопления эфиров ХС и ТГ в лизосомах гепатоцитов [74].

Патогномоничным признаком ДЛКЛ является накопление преимущественно эфиров холестерина, которые при комнатной температуре могут образовывать характерные кристаллы, выявляемые у 58% больных. В биоптатах эти жидкие кристаллы имеют характерное двойное лучепреломление в поляризованном свете, если препарат был фиксирован посредством замораживания. Сложные эфиры ХС и капли ТГ различного размера можно отметить как в паренхиматозных клетках, так и в клетках Купфера **(рис. 5)** [14].

Накопление липидов в гепатоцитах с развитием жировой дистрофии приводит к фиброзу и в конечном счете к циррозу [4, 18] **(рис. 6)**. Осложнения, связанные с циррозом, включают портальную гипертензию, асцит, варикоз пищевода, желудочно-кишечные кровотечения, кахексию и печеночную кому, которые зачастую приводят к смерти [1].

Дифференциальные диагнозы

ДЛКЛ является орфанным заболеванием и имеет сходство с рядом генетических болезней, что нередко затрудняет дифференциальную диагностику. В связи с этим многие пациенты длительное время наблюдаются с диагнозами: СГХС, СКГЛ, НЖСГ, НАЖБП, криптогенный гепатит или цирроз печени [24, 30, 56, 58—61]. Без соответствующего анализа симптомов заболевания, правильной интерпретации клинико-лабораторных, генетических и патоморфологических результатов в более ранние сроки установить диагноз и назначить патогенетическую терапию бывает сложно, а неверная интерпретация нередко приводит к ошибочному диагнозу и задержке начала патогенетической терапии [11, 24].

Уровень липидов сыворотки в ДЛКЛ может варьировать, но большинство детей и взрослых имеют повышенный ХС ЛПНП и сниженный уровень ХС ЛПВП [11]. Многие из наиболее распространенных клинических проявлений ДЛКЛ, а именно ДЛП, гепатомегалия и жировая дистрофия печени, схожи с сердечно-сосудистыми, печеночными и метаболическими заболеваниями, которые более распространены, чем ДЛКЛ. Основными дифференциальными критериями ДЛКЛ являются, во-первых, детальный анализ семейного анамнеза, который позволит отличить (отделить) аутосомно-доминантные расстройства (например, Ге-СГХС и полигенную гиперхолестеринемию) от аутосомно-рецессивных расстройств (например, ДЛКЛ и ситостеролемия); во-вторых, общий уровень ХС и ЛПНП при ДЛКЛ, который может быть не таким высоким, как при Ге-СГХС [68]. Врачи должны исключать ДЛКЛ при рассмотрении Ге-СГХС в качестве возможного диагноза.

Необходимо провести исследование на генетический и полный вирусный/иммунологический профиль, чтобы исключить такие вторичные и более распространенные заболевания, как вирусные гепатиты и аутоиммунные заболевания печени [29]. В отличие от лиц с метаболическим синдромом, для которого также характерны ДЛП и НЖСП или НЖСГ, пациенты с ДЛКЛ, как правило, не имеют ожирения, что является хотя и неспецифичным, но дифференциальным признаком.

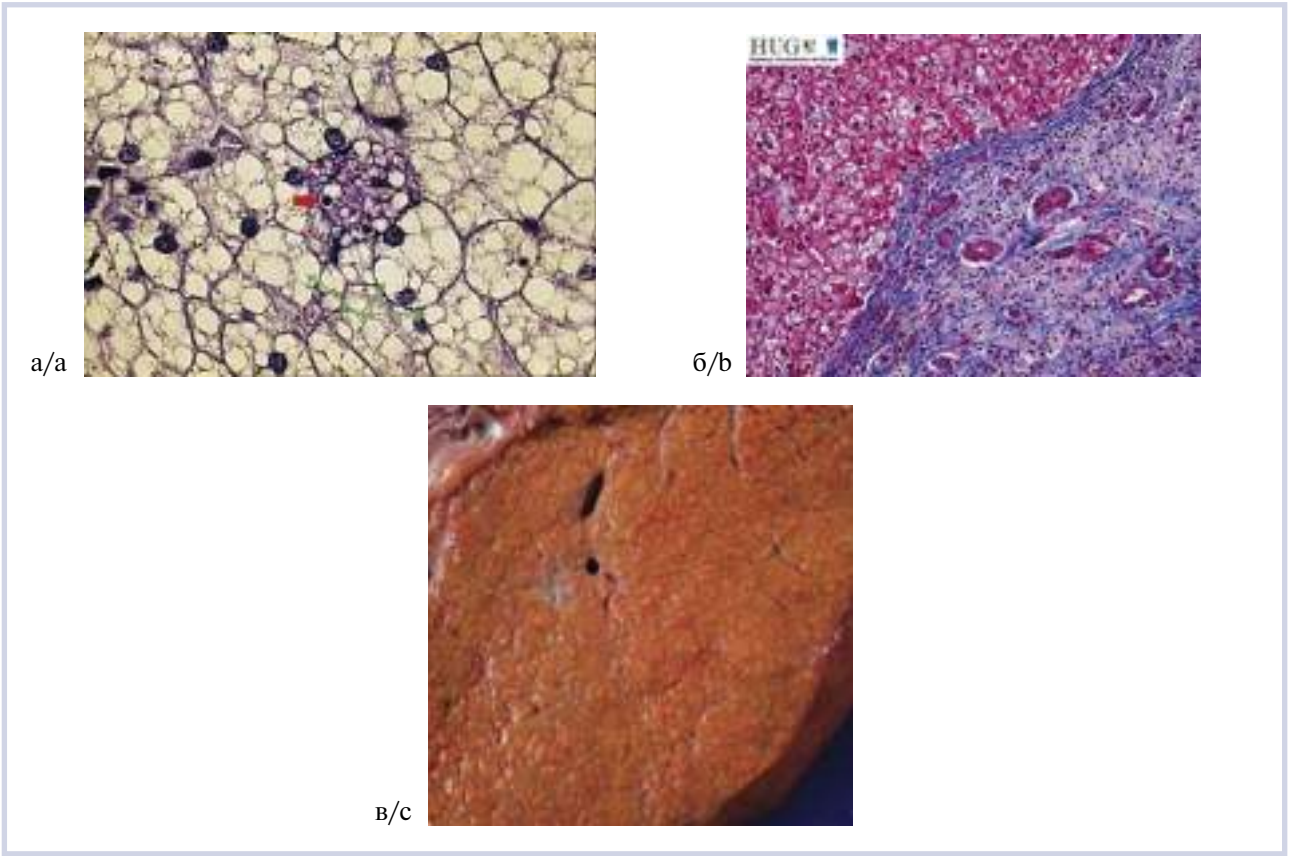

Рис. 5. **Препараты печени, положительная реакция (после расщепления диастазы), ув. 630 [93].**
а — микровезикулярный стеатоз (зеленые стрелки); пенистая ячейка Купфера (красная стрелка блока) в перивенулярной зоне; ШИК — положительная реакция (после расщепления диастазы), ув. 630; б — фиброз ткани печени; в — цирроз печени [93].

Fig. 5. **Liver specimens positive reaction (after diastase cleavage), ×630 [93].**
a — microvesicular steatosis (green arrows); foamy Kupffer's cell (red arrow of the block) in perivenular area; PAC — positive reaction (after diastase cleavage, ×630; b — liver fibrosis; c — liver cirrhosis [93].

Диагностика

Характерные диагностические критерии ДЛКЛ отсутствуют. Диагноз ДЛКЛ может быть поставлен при изучении анамнеза: начало заболевания в возрасте до 25 лет, отсутствие сахарного диабета и ожирения, сочетание стеатоза печени, ДЛП и спленомегалии у детей и молодых лиц с нормальной массой тела, у молодых пациентов с ГХ, резистентной к лечению статинами, гепатомегалией и гиперферментемией с увеличением уровня АЛТ и АСТ в сыворотке крови. При объективном обследовании — гепатомегалия до +2,5 — +12 см и спленомегалия до + 2 — +5 см.

У новорожденных при появлении необъяснимых гепатомегалии, гепатоспленомегалии, увеличении АСТ и АЛТ, кальцинатов надпочечников, задержки в развитии, рвоты и диареи должен быть заподозрен ДЛКЛ. При наличии хотя бы двух признаков из перечисленных необходимо исследовать активность ЛКЛ. В свете гетерогенного фенотипа знание диагностических критериев позволяет своевременно заподозрить ДЛКЛ. Представленный диагностический алгоритм необходимо использовать в работе липидных клиник **(рис. 7)**.

Отсутствие семейного анамнеза может указывать на аутосомно-рецессивное наследование, равно как и отсутствие генетической мутации, свидетельствующей о Ге-СГХС. Следует учитывать, что эталонные диапазоны для некоторых параметров зависят от возраста. Например, контрольные диапазоны уровней ЛПНП обычно будут ниже у детей и подростков, чем у взрослых [69], однако опыт ограничен, особенно у очень маленьких детей [56]. Чтобы не пропустить диагноз, следует установить клиническое подозрение для любого ребенка с липидным профилем, согласующимся с Ге-СГХС или СГХС (т.е. выше 95-го процентиля по возрасту и полу) [69]. Диагноз ДЛКЛ может быть поставлен при выявлении недостаточной активности ЛКЛ [11].

Биохимические маркеры ЛКЛ

ДЛКЛ можно подтвердить биохимически путем измерения активности фермента в сухих пятнах крови [70]. Анализ активности ЛКЛ является важным

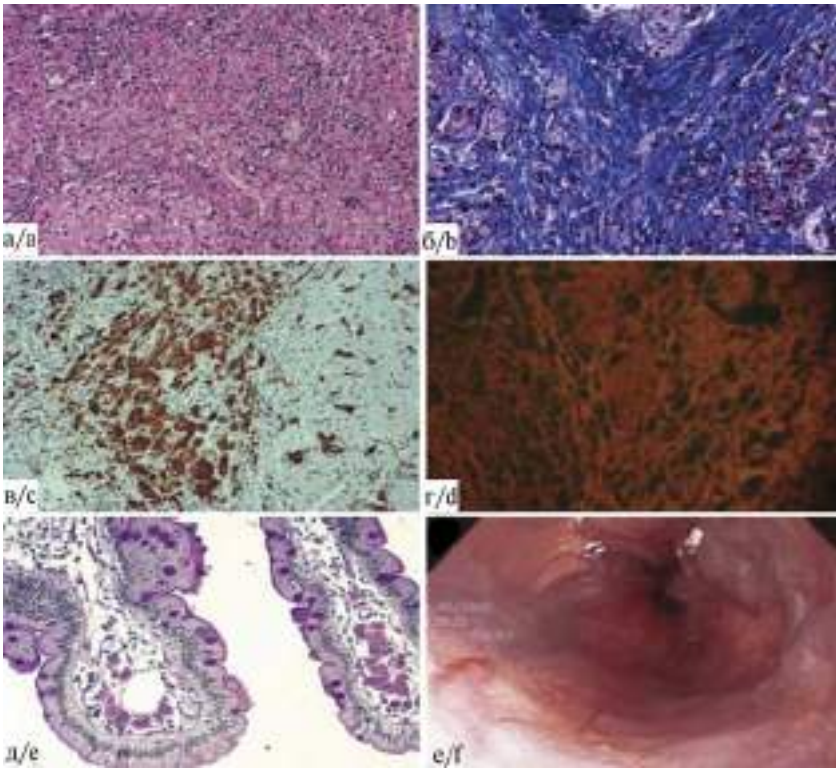

Рис. 6. **Гистопатология печени и изображения эндоскопии [94].**

а — наличие баллонной и псевдоацинарной регенерации с пенистыми клетками (HE), ув. 400; б — наличие триад портального тракта, расширенных фиброзной тканью и пенистыми клетками (трикромическое вещество Массона, ув. 400; в — положительная иммунореактивность CD68 в клетках (иммуноокрашивание CD68); г — аутофлуоресценция пенистых клеток в портальных пространствах (трикромовая масса), ув. 400; д — биопсия двенадцатиперстной кишки — гистиоциты с кероидным материалом в пластинчатой промилле ворсинок; е — варикоз пищевода (по данным эндоскопии).

Fig. 6. **Liver histopathology and endoscopic images [94]:**

a — balloon and pseudo-acinar regeneration with foamy cells (HE), ×400; b — triads of portal tract enlarged by fibrous tissue and foamy cells (Masson's trichrome stain), ×400; c — positive CD68 immune reactivity in cells (CD68 immune staining); d — autofluorescence of foamy cells in portal spaces (trichrome stain), ×400; e — duodenal biopsy — histiocytes with caroid material in lamellar ppm of villi; f — esophageal varices (endoscopy data).

инструментом, позволяющим проводить скрининг-программы и крупные обследования популяций для своевременного определения ДЛКЛ, и может быть адаптирован для скрининга новорожденных.

Анализ активности ЛКЛ в сухих пятнах крови имеет больше преимуществ, включая небольшой объем образца (50 мкл цельной крови) и транспортировку в специализированные лаборатории при комнатной температуре [70] **(рис. 8)**.

Анализ высушенной капли крови является скрининговым методом диагностики ДЛКЛ. Генетическое тестирование для поиска семейных мутаций в гене *LIPA* служит дополнительным методом подтверждения ДЛКЛ [52]. Однако в силу методических ограничений генетического секвенирования этот метод не может быть использован в качестве основного для установления диагноза ДЛКЛ и является подтверждающим.

Биопсия печени

Хотя биопсия печени не рекомендована в качестве диагностической процедуры, наличие микровезикулярного стеатоза при биопсии может свидетельствовать о ДЛКЛ. Биопсия печени обычно рассматривается как наиболее надежный метод оценки нарушений печени. Тем не менее риск заболеваемости и смерти от биопсии и затраты, связанные с этой процедурой, ограничивают ее широкое применение [72]. Кроме того, ошибка выборки может затруднить диагностику этого метода. Существующие рекомендации предполагают, что биопсию печени следует использовать только для верификации диагноза, если невозможно достичь цели другими неинвазивными методами [72, 73].

Ультразвуковое исследование

При допплеровском ультразвуковом исследовании показаны продольный диаметр печени 14,7 см, повышенная эхогенность печени, микронулярный рисунок, продольная длина селезенки 14,6 см и увеличение портального потока и коллатерального кровообращения с помощью порто-системных шунтов (спленоренальный шунт и реканализация пупочной вены) **(рис. 9)**.

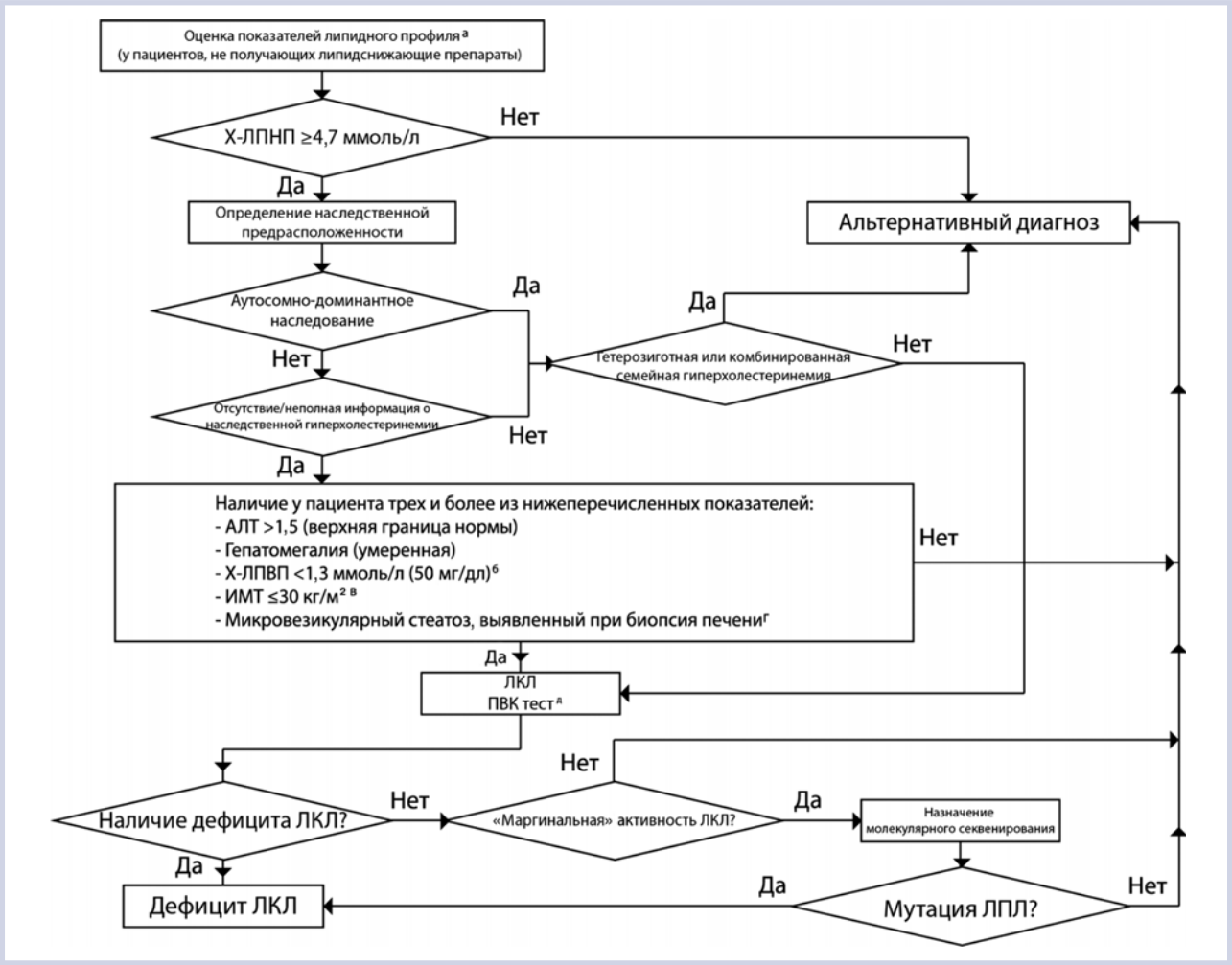

Рис. 7. **Рекомендуемые критерии скрининга ДЛКЛ.**

Примечание. ИМТ — индекс массы тела; ПВК — высушенное пятно крови.

[а] или ниже 95-го процентиля по возрасту и полу у детей и взрослых [69]; следует отметить, что ХС ЛПВП может быть ниже у некоторых пациентов с ДЛКЛ, особенно у получающих статины;

[б] — верхний предел нормы для возраста и пола у здоровых лиц без четкого объяснения (например, при вирусном гепатите, чрезмерном потреблении алкоголя); следует отметить, что из-за периодических колебаний уровней АЛТ этот показатель не всегда может быть обнаружен;

[в] или выше 95-го процентиля по возрасту и полу у детей и взрослых [69]; следует отметить, что ИМТ может быть выше 30 кг/м² у некоторых пациентов с ДЛКЛ в зависимости от диеты;

[г] — обратите внимание, что биопсия печени не рекомендуется в качестве диагностического метода для ДЛКЛ;

[д] — при измерении с помощью ВПК-тестирования средняя активность ЛКЛ составляет около 1,0 нмоль/ч у здоровых людей [70], LAL ген-активность, меньшая или равная 0,03 нмоль/пуансон/ч соответствует ДЛКЛ (норма 3%); маргинальная активность LAL определяется как измерение между 0,03 и 0,15 нмоль/пуансон/ч (т.е. средний уровень 3—15%); пациентов с LAL-активностью в этом диапазоне следует направлять на молекулярное секвенирование гена *LIPA*; необходимо учитывать, что эталонные диапазоны будут различаться между лабораториями.

Fig. 7. **Recommended LAL-D screening criteria.**

Note. BMI — body mass index; DBS — dried blood stain.

Радиологические методы

Печеночная магнитно-резонансная спектроскопия с использованием сканера 3Т-магнитно-резонансной томографии (МРТ) является неинвазивным методом идентификации и количественной оценки печеночной липидной сигнатуры, связанной с ДЛКЛ [75].

Медикаментозное лечение

В настоящее время существует единственный патогенетический подход для терапии ДЛКЛ: заместительная ферментная терапия Себелипазой альфа. Исторические подходы сосредоточены на поддерживающих методах симптоматического лечения.

Гиполипидемическая терапия. Статины (ингибиторы HMG-CoA-редуктазы) позволяют снизить уровень ХС ЛПНП и риск сердечно-сосудистых заболеваний у пациентов с СГХС [69]. У детей и взрослых с ДЛКЛ статины в качестве монотерапии не приводят к улучшению показателей ДЛП и наблюдаются прогрессирование печеночных повреждений, уменьшение размера печени и развитие фиброза печени [11, 23—25, 52, 63, 73, 76—80]. Так, у 12 пациентов, получавших статины, при

Рис. 8. **Забор крови.**
а — техника забора крови на бумажный фильтр; б — сухие пятна крови для анализа активности ЛКЛ.

Fig. 8. **Blood sampling.**
a — blood sampling technique on paper filter; b — dried blood stains for LCL activity analysis.

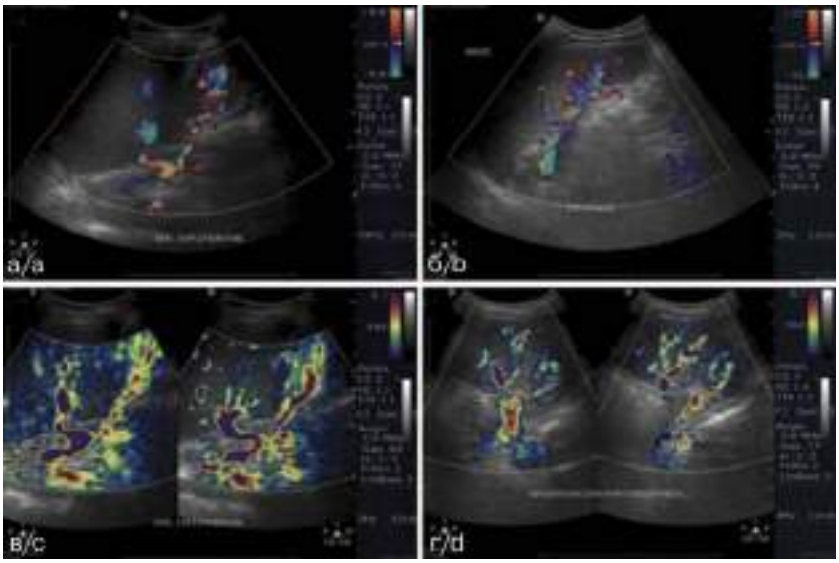

Рис. 9. **Сравнение допплеровских ультразвуковых изображений от сестры 1 (а, б) и брата 2 (в, г).**
Селезеночная вена со спонтанным спленоренальным шунтом (а); селезеночная вена с коллатеральными сосудами на хрустале, без порто-системных шунтов (б); разведенные и извилистые сосуды, коллатеральное кровообращение и спонтанный спленоренальный шунт (в); отсутствие спленоренального шунта (г) [94].

Fig. 9. **Comparison of ultrasound images of sister 1 (a, b) and brother 2 (c, d).**
Splenic vein with spontaneous splenorenal bypass (a); splenic vein with collaterals on the crystal without porto-systemic bypass (b); tortuous vessels, collateral circulation and spontaneous splenorenal bypass (c); no splenorenal bypass (d) [94].

гистологическом исследовании печени наблюдалось прогрессирующее течение заболевания. При этом 6 пациентов, получавших статины, нуждались в трансплантации или умерли от печеночной недостаточности [11].

Гематопоэтические стволовые клетки и трансплантация печени

Трансплантация гемопоэтических стволовых клеток была выполнена у нескольких младенцев с ДЛКЛ [43, 83]. Однако этот подход имел ограниченный успех в решении мультисистемного характера заболевания и был связан с высоким риском развития осложнений и отторжения трансплантата [83—85]. Некоторые данные показывают 5-летнюю выживаемость у пациентов с ДЛКЛ после трансплантации печени, но для многих отсутствует информация о долгосрочных результатах [1, 83, 84].

Ферментная заместительная терапия

Себелипаза альфа — рекомбинантный человеческий ЛКЛ-фермент, в настоящее время единственный патогенетический препарат. Себелипаза альфа является рекомбинантной человеческой ЛКЛ и катализирует гидролиз эфиров ХС и ТГ, предотвращая их накопление в лизосомах клеток и восстанавливая нормальную функцию органов.

Эффективность и безопасность Себелипазы альфа при ДЛКЛ оценивались в рандомизированном двой-

ном слепом плацебо-контролируемом исследовании. После 78 нед лечения у этих пациентов, многие из которых были на стабильных дозах гиполипидемических препаратов, отмечено снижение уровня ХС ЛПНП и ТГ, повышение ХС ЛПВП, стойкое снижение АЛТ и АСТ, что предполагает мобилизацию накопленных липидов в тканях [87, 88]. Через 52 нед уменьшились проявления жирового стеатоза печени в среднем на 55% и объем печени в среднем на 12% [87]. Перерыв в терапии Себелипазой альфа приводил к повышению трансаминаз и липидов до исходных значений, поэтому перерыв в терапии не рекомендуется.

Мониторинг заболеваний

Учитывая прогрессирующий характер ДЛКЛ, пациенты должны проходить ежегодное обследование для мониторинга прогрессирования заболевания. Рекомендуемые лабораторные исследования включают тесты для оценки функции печени, полный анализ крови, профиль липидов [11]. Периодически следует проводить ультразвуковое исследование, чтобы оценить объемы и морфологию печени и селезенки. МРТ с градиентом-эхо может использоваться для контроля содержания жира в печени [75].

Прогноз

Этиопатогенез заболевания и клинические проявления у пациентов с ДЛКЛ варьируют. Некоторые дети с ДЛКЛ страдают от ранней печеночной недостаточности вплоть до потребности в трансплантации, а сердечно-сосудистые осложнения ДЛКЛ могут включать заболевание коронарных артерий, развитие аневризмы и инсульта [11, 56, 63, 64, 90, 91]. Эти серьезные клинические симптомы оказывают отрицательное влияние на качество жизни и могут привести к преждевременной смерти пациента. Лицам с менее выраженными признаками и симптомами ДЛКЛ длительное время диагноз может быть не установлен или установлен неверно вплоть до развития преждевременных сердечно-сосудистых событий или смерти от печеночной недостаточности.

Заключение

ДЛП является одним из симптомов ДЛКЛ у детей и взрослых, поэтому необходимо проведение дифференциальной диагностики с СГХС. Ранняя диагностика фокусируется на контроле показателей липидного спектра крови как у детей, так и у лиц молодого возраста. Наличие гиперферментемии в совокупности с гепатоспленомегалией должно настораживать врачей относительно ДЛКЛ. Клиницисты, гастроэнтерологи/гепатологи, врачи общей практики и специалисты смежных дисциплин должны знать о ДЛКЛ, своевременно диагностировать и назначать патогенетическую терапию. У детей могут быть все осложнения, связанные с прогрессированием цирроза, такие как портальная гипертензия, асцит, варикоз вен пищевода/желудка, коагулопатия и кровотечение. Поэтому выявление фиброза, который прогрессирует до цирроза, является приоритетом для оценки печеночной дисфункции, необходимости трансплантации печени и прогноза. Также необходимо проводить допплеровское ультразвуковое исследование для выявления тонких изменений в портальном потоке и наличия таких компенсаторных изменений, как реканализация пупочной вены и селезеночных почечных шунтов. Магнитно-резонансная спектроскопия может использоваться для количественного определения внутрипеченочного жира в ДЛКЛ, но не позволяет оценить наличие фиброза.

Ограниченный эффект статинов в качестве предупреждения развития и прогрессирования атеросклеротического процесса у больных с ДЛКЛ свидетельствует о необходимости альтернативных видов лечения, связанных с заболеванием. Назначение Себелипазы альфа является специфическим патогенетическим терапевтическим подходом, который может изменить естественный ход заболевания. С ростом частоты заболеваемости наследственной ДЛП существует необходимость в повышении осведомленности врачей о ДЛКЛ, чтобы ранняя диагностика могла уменьшить прогрессирование заболевания и смертность.

Педиатры, терапевты и врачи общей практики, липидологи, гастроэнтерологи и гепатологи, вероятнее всего, столкнутся с ДЛКЛ в клинической практике и должны знать симптомы болезни и ее сердечно-сосудистые, печеночные и метаболические осложнения. Ранняя диагностика лиц с ДЛКЛ имеет важное значение для патогенетической терапии. Эти пациенты должны наблюдаться в липидных клиниках.

Авторы сообщают об отсутствии конфликта интересов.
The authors declare no conflicts of interest.

ЛИТЕРАТУРА/REFERENCES

1. Yusuf S, Hawken S, Ôunpuu S, Dans T, Avezum A, Lanas F, McQueen M, Budaj A, Pais P, Varigos J, Lisheng L. Effect of potentially modifiable risk factors associated with myocardial infarction in 52 countries (the INTERHEART study): case-control study. *Lancet*. 2004;364(9438):937-952. https://doi.org/10.1016/s0140-6736(04)17018-9
2. O'Donnell MJ, Xavier D, Liu L, Zhang H, Chin SL, Rao-Melacini P, Rangarajan S, Islam S, Pais P, McQueen MJ, Mondo C, Damasceno A, Lopez-Jaramillo P, Hankey GJ, Dans AL, Yusoff K, Truelsen T, Diener HC, Sacco RL, Ryglewicz D, Czlonkowska A, Weimar C, Wang X,Yusuf S. Risk factors for ischaemic and intracerebral haemorrhagic stroke in 22 countries (the INTERSTROKE study): a case-control study. *Lancet*. 2010;376(9735):112-123. https://doi.org/10.1016/s0140-6736(10)60834-3
3. Linde C. *European Heart Journal*. 2017;38(32):2459-2472. https://doi.org/10.1093/eurheartj/ehx434

4. Baigent C, Blackwell L, Emberson J, Holland LE, Reith C, Bhala N, Peto R, Barnes EH, Keech A, Simes J, Collins R. Cholesterol Treatment Trialists' (CTT) Collaboration. Efficacy and safety of more intensive lowering of LDL cholesterol: a meta-analysis of data from 170 000 participants in 26 randomised trials. Lancet. 2010 Nov 13; 376(9753):1670–1681. https://doi.org/ 10.1016/S0140-6736(10)61350-5CTTC
5. Elleder M, Chlumska A, Hyanek J, Poupetova H, Ledvinova J, Maas S, Lohse P. Subclinical course of cholesteryl ester storage disease in an adult with hypercholesterolemia, accelerated atherosclerosis, and liver cancer. *J Hepatol*. 2000;32(3):528-534. https://doi.org/10.1016/s0168-8278(00)80407-9
6. Bernstein DL, Hülkova H, Bialer MG, Desnick RJ. Cholesteryl ester storage disease: Review of the findings in 135 reported patients with an underdiagnosed disease. *J Hepatol*. 2013;58(6):1230-1243. https://doi.org/10.1016/j.jhep.2013.02.014
7. Stitziel NO, Fouchier SW, Sjouke B, Peloso GM, Moscoso AM, Auer PL, Goel A, Gigante B, Barnes TA, Melander O, Orho-Melander M, Duga S, Sivapalaratnam S, Nikpay M, Martinelli N, Girelli D, Jackson RD, Kooperberg C, Lange LA, Ardissino D, McPherson R, Farrall M, Watkins H, Reilly MP, Rader DJ, de Faire U, Schunkert H, Erdmann J, Samani NJ, Charnas L, Altshuler D, Gabriel S, Kastelein PJ, Defesche JC, Nederveen AJ, Kathiresan S, Hovingh GK. Exome sequencing and directed clinical phenotyping diagnose cholesterol ester storage disease presenting as autosomal recessive hypercholesterolemia. *Arterioscler Thromb Vasc Biol*. 2013;33(12):2909-2914. https://doi.org/10.1161/atvbaha.113.302426
8. Meikle PJ. Prevalence of lysosomal storage disorders. *JAMA*. 1999;281(3):249-254. https://doi.org/10.1001/jama.281.3.249
9. Muntoni S, Wiebusch H, Jansen-Rust M, Rust S, Seedorf U, Schulte H, Berger K, Funke H, Assmann G. Prevalence of cholesteryl ester storage disease. *Arterioscler Thromb Vasc Biol*. 2007;27(8):1866-1868. https://doi.org/10.1161/atvbaha.107.146639
10. Lohse P, Maas S, Elleder M, Kirk JM, Besley GT, Seidel D. Compound heterozygosity for a Wolman mutation is frequent among patients with cholesteryl ester storage disease. *J Lipid Res*. 2000;41:23-31.
11. Bernstein DL, Hulkova H, Bialer MG, Desnick RJ. Cholesteryl ester storage disease: review of the findings in 135 reported patients with an underdiagnosed disease. *J Hepatol*. 2013;58(6):1230-1243. https://doi.org/10.1016/j.jhep.2013.02.014
12. Elleder M, Chlumska A, Hyanek J, Poupetova H, Ledvinova J, Maas S, Lohse P. Subclinical course of cholesteryl ester storage disease in an adult with hypercholesterolemia, accelerated atherosclerosis, and liver cancer. *J Hepatol*. 2000;32(3):528-534. https://doi.org/10.1016/s0168-8278(00)80407-9
13. Grabowski GA, Charnas L, Du H. Lysosomal acid lipase deficiencies: the Wolman disease/cholesteryl ester storage disease spectrum. In: Valle D, Beaudet AL, Vogelstein B, Kinzler KW, Antonarakis SE, Ballabio A. (eds.). *Scriver's online metabolic and molecular bases of inherited disease*. McGraw Hill. 2006 January. Accessed 28.10.13.
14. Hulkova H, Elleder M. Distinctive histopathological features that support a diagnosis of cholesterol ester storage disease in liver biopsy specimens. *Histopathology*. 2012;60(7):1107-1113. https://doi.org/10.1111/j.1365-2559.2011.04164.x
15. Gasche C, Aslanidis C, Kain R, Exner M, Helbich T, Dejaco C, Schmitz G, Ferenci P. A novel variant of lysosomal acid lipase in cholesteryl ester storage disease associated with mild phenotype and improvement on lovastatin. *J Hepatol*. 1997;27(4):744-750. https://doi.org/10.1016/s0168-8278(97)80092-x
16. Chatrath H, Keilin S, Attar BM. Cholesterol ester storage disease (CESD) diagnosed in an asymptomatic adult. *Dig Dis Sci*. 2009;54(1):168-173. https://doi.org/10.1007/s10620-008-0310-2
17. Reynolds T. Cholesteryl ester storage disease: a rare and possibly treatable cause of premature vascular disease and cirrhosis. *J Clin Pathol*. 2013;66(11):918-923. https://doi.org/10.1136/jclinpath-2012-201302
18. Saito S, Ohno K, Suzuki T, Sakuraba H. Structural bases of Wolman disease and cholesteryl ester storage disease. *Mol Genet Metab*. 2012;105(2):244-248. https://doi.org/10.1016/j.ymgme.2011.11.004
19. Goldstein JL, Dana SE, Faust JR, Beaudet AL, Brown MS. Role of lysosomal acid lipase in the metabolism of plasma low density lipoprotein. Observations in cultured fibroblasts from a patient with cholesteryl ester storage disease. *J Biol Chem*. 1975;250:8487-8495.
20. Jeon TI, Osborne TF. SREBPs: metabolic integrators in physiology and metabolism. *Trends Endocrinol Metab*. 2012;23(2):65-72. https://doi.org/10.1016/j.tem.2011.10.004
21. Horton JD, Goldstein JL, Brown MS. SREBPs: activators of the complete program of cholesterol and fatty acid synthesis in the liver. *J Clin Invest*. 2002;109(9):1125-1131. https://doi.org/10.1172/jci15593
22. Cummings MH, Watts GF. Increased hepatic secretion of very-low-density lipoprotein apolipoprotein B-100 in cholesteryl ester storage disease. *Clin Chem*. 1995;41:111-114.
23. Ginsberg HN, Le NA, Short MP, Ramakrishnan R, Desnick RJ. Suppression of apolipoprotein B production during treatment of cholesteryl ester storage disease with lovastatin. Implications for regulation of apolipoprotein B synthesis. *J Clin Invest*. 1987;80(6):1692-1697. https://doi.org/10.1172/jci113259
24. Fouchier SW, Defesche JC. Lysosomal acid lipase A and the hypercholesterolaemic phenotype. *Curr Opin Lipidol*. 2013;24(4): 332-338. https://doi.org/10.1097/mol.0b013e328361f6c6
25. Levy R, Ostlund Jr RE, Schonfeld G, Wong P, Semenkovich CF. Cholesteryl ester storage disease: complex molecular effects of chronic lovastatin therapy. *J Lipid Res*. 1992;33:1005-1015.
26. Quinn AG, Burton B, Deegan P, Di Rocco M, Enns GM, Guardamagna O, Horslen S, Hoving GK, Lobritto S, Malinova V, McLin V, Raiman J, Santra S, Sharma R, Sykut-Cegielska J, Valayannopoulos V, Whitley CB, Eckert S, Schneider. Sustained elevations in LDL cholesterol and serum transaminases from early childhood are common in lysosomal acid lipase deficiency. *Mol Genet Metab*. 2014;111(2):S89. https://doi.org/10.1016/j.ymgme.2013.12.215
27. Pagani F, Pariyarath R, Garcia R, Stuani C, Burlina AB, Ruotolo G. New lysosomal acid lipase gene mutants explain the phenotype of Wolman disease and cholesteryl ester storage disease. *J Lipid Res*. 1998;39:1382-1388.
28. Stitziel NO, Fouchier SW, Sjouke B, Peloso GM, Moscoso AM, Auer PL. Exome sequencing and directed clinical phenotyping diagnose cholesterol ester storage disease presenting as autosomal recessive hypercholesterolemia. *Arterioscler Thromb Vasc Biol*. 2013;33(12):2909-2914. https://doi.org/10.1161/atvbaha.113.302426
29. Decarlis S, Agostoni C, Ferrante F, Scarlino S, Riva E, Giovannini M. Combined hyperlipidaemia as a presenting sign of cholesteryl ester storage disease. *J Inherit Metab Dis*. 2009;32(Suppl. 1):S11-S13. https://doi.org/10.1007/s10545-008-1027-2
30. Reiner Ž, Catapano AL, De Backer G, Graham I, Taskinen MR, Wiklund O. ESC/EAS guidelines for the management of dyslipidaemias: the task force for the management of dyslipidaemias of the European Society of Cardiology (ESC) and the European Atherosclerosis Society (EAS). *Eur Heart J*. 2011;32:1769-1818. https://img.medscapestatic.com/article/855/755/Slide56.png
31. Oram JF, Heinecke JW. ATP-binding cassette transporter A1: a cell cholesterol exporter that protects against cardiovascular disease. *Physiol Rev*. 2005;85(4):1343-1372. https://doi.org/10.1152/physrev.00005.2005
32. Boadu E, Bilbey NJ, Francis GA. Cellular cholesterol substrate pools for adenosine-triphosphate cassette transporter A1-dependent high-density lipoprotein formation. *Curr Opin Lipidol*. 2008;19(3):270-276. https://doi.org/10.1097/mol.0b013e3282feea99
33. Bowden KL, Bilbey NJ, Bilawchuk LM, Boadu E, Sidhu R, Ory DS, Du H, Chan T, Francis GA. Lysosomal acid lipase defi-

ciency impairs regulation of ABCA1 gene and formation of high density lipoproteins in cholesteryl ester storage disease. *J Biol Chem*. 2011;286(35):30624-30635.
https://doi.org/10.1074/jbc.m111.274381

34. Quinn AG, Burton B, Deegan P, Di Rocco M, Enns GM, Guardamagna O, Horslen S, Hovingh GK, Lobritto S, Malinova V, McLin V, Raiman J, Santra S, Sharma R, Sykut-Cegielska J, Valayannopoulos V, Whitley CB, Eckert S, Schneider E. Sustained elevations in LDL cholesterol and serum transaminases from early childhood are common in lysosomal acid lipase deficiency. *Mol Genet Metab*. 2014;111(2):S89.
https://doi.org/10.1016/j.ymgme.2013.12.215
35. Abramov A, Schorr S, Wolman M. Generalized xanthomatosis with calcified adrenals. *AMA J Dis Child*. 1956;91(3):282-286.
https://doi.org/10.1001/archpedi.1956.02060020284010
36. Fredrickson DS. Newly recognized disorders of cholesterol metabolism. *Ann Intern Med*. 1963;58(4):718.
https://doi.org/10.7326/0003-4819-58-4-718_1
37. Oram JF, Heinecke JW. ATP-binding cassette transporter A1: a cell cholesterol exporter that protects against cardiovascular disease. *Physiol Rev*. 2005;85(4):1343-1372.
https://doi.org/10.1152/physrev.00005.2005
38. Boadu E, Bilbey NJ, Francis GA. Cellular cholesterol substrate pools for adenosine-triphosphate cassette transporter A1-dependent high-density lipoprotein formation. *Curr Opin Lipidol*. 2008;19(3):270-276.
https://doi.org/10.1097/mol.0b013e3282feea99
39. Bowden KL, Bilbey NJ, Bilawchuk LM, Boadu E, Sidhu R, Ory DS, Du H, Chan T, Francis AG. Lysosomal acid lipase deficiency impairs regulation of ABCA1 gene and formation of high density lipoproteins in cholesteryl ester storage disease. *J Biol Chem*. 2011;286(35):30624-30635.
https://doi.org/10.1074/jbc.m111.274381
40. Beaudet AL, Ferry GD, Nichols Jr BL, Rosenberg HS. Cholesterol ester storage disease: clinical, biochemical, and pathological studies. *J Pediatr*. 1997;90(6):910-914.
https://doi.org/10.1016/s0022-3476(77)80557-x
41. Aslanidis C, Ries S, Fehringer P, Buchler C, Klima H, Schmitz G. Genetic and biochemical evidence that CESD and Wolman disease are distinguished by residual lysosomal acid lipase activity. *Genomics*. 1996;33(1):85-93.
https://doi.org/10.1006/geno.1996.0162
42. Elleder M, Chlumska A, Ledvinova J, Poupetova H. Testis — a novel storage site in human cholesteryl ester storage disease. *Virchows Arch*. 2000;436(1):82-87.
https://doi.org/10.1007/pl00008203
43. Stein J, Garty BZ, Dror Y, Fenig E, Zeigler M, Yaniv I. Successful treatment of Wolman disease by unrelated umbilical cord blood transplantation. *Eur J Pediatr*. 2007;166(7):663-666.
https://doi.org/10.1007/s00431-006-0298-6
44. Boadu E, Bilbey NJ, Francis GA. Cellular cholesterol substrate pools for adenosine-triphosphate cassette transporter A1-dependent high-density lipoprotein formation. *Curr Opin Lipidol*. 2008;19(3):270-276.
https://doi.org/10.1097/mol.0b013e3282feea99
45. Wolman M, Sterk VV, Gatt S, Frenkel M. Primary familial xanthomatosis with involvement and calcification of the adrenals. Report of two more cases in siblings of a previously described infant. *Pediatrics*. 1961;28:742-757.
46. Schaub, Janka GE, Christomanou H, Sandhoff K, Permanetter W, Hubner G, Meister P. Wolman's disease: clinical, biochemical and ultrastructural studies in an unusual case without striking adrenal calcification. *Eur J Pediatr*. 1980;135(1):45-53.
https://doi.org/10.1007/bf00445892
47. Wallis K, Gross M, Kohn R, Zaidman J. A case of Wolman's disease. *Helv Chimica Acta*. 1971;26(1):98-111.
https://doi.org/10.1002/hlca.19430260115
48. Kyriakides EC, Filippone N, Paul B, Grattan W, Balint JA. Lipid studies in Wolman's disease. *Pediatrics*. 1970;46:431-436.
49. Marshall WC, Ockenden BG, Fosbrooke AS, Cumings JN. Wolman's disease. A rare lipidosis with adrenal calcification. *Arch Dis Child*. 1969;44(235):331-341.
https://doi.org/10.1136/adc.44.235.331
50. Chatrath H, Keilin S, Attar BM. Cholesterol ester storage disease (CESD) diagnosed in an asymptomatic adult. *Dig Dis Sci*. 2009;54(1):168-173.
https://doi.org/10.1007/s10620-008-0310-2
51. Boldrini R, Devito R, Biselli R, Filocamo M, Bosman C. Wolman disease and cholesteryl ester storage disease diagnosed by histological and ultrastructural examination of intestinal and liver biopsy. *Pathol Res Pract*. 2004;200(3):231-240.
https://doi.org/10.1016/j.prp.2003.11.001
52. Grabowski GA, Charnas L, Du H. Lysosomal acid lipase deficiencies: the Wolman disease/cholestery ester storage disease spectrum. In: Valle D, Beaudet AL, Vogelstein B, Kinzler KW, Antonarakis SE, Ballabio A (eds.). Scriver's online metabolic and molecular bases of inherited disease. McGraw Hill. 2006 January 2006. Accessed 28.10.13.
53. Jones SA, Bernstein DL, Bialer MG, Dhawan A, Hendriksz JC, Whitley CB, Banikazemi M, Chan A, Guardamagna O, Raiman J, Gamal I, Selim L, Cederbaum S, Di Rocco M, Domm J, Enns G, Finegold D, Gargus J, Zaki O, Eckert S, Schneider E, Quinn AG, Valayannopoulos V. Severe and rapid disease course in the natural history of infants with lysosomal acid lipase deficiency. *Mol Genet Metab*. 2014;111(2):S57-S58.
https://doi.org/10.1016/j.ymgme.2013.12.125
54. Beaudet L, Ferry GD, Nichols Jr BL, Rosenberg HS. Cholesterol ester storage disease: clinical, biochemical, and pathological studies. *J Pediatr*. 1977;90(6):910-914.
https://doi.org/10.1016/s0022-3476(77)80557-x
55. Eto Y, Kitagawa T. Wolman's disease with hypolipoproteinemia and acanthocytosis: clinical and biochemical observations. *J Pediatr*. 1970;77(5):862-867.
https://doi.org/10.1016/s0022-3476(70)80248-7
56. Zhang B, Porto AF. Cholesteryl ester storage disease: protean presentations of lysosomal acid lipase deficiency. *J Pediatr Gastroenterol Nutr*. 2013;56(6):682-685.
https://doi.org/10.1097/mpg.0b013e31828b36ac
57. Kostner GM, Hadorn B, Roscher A, Zechner R. Plasma lipids and lipoproteins of a patient with cholesteryl ester storage disease. *J Inherit Metab Dis*. 1985;8(1):9-12.
https://doi.org/10.1007/bf01805475
58. Gaddi A, Cicero AF, Odoo FO, Poli AA, Paoletti R. Practical guidelines for familial combined hyperlipidemia diagnosis: an update. *Vasc Health Risk Manag*. 2007;4(3):877-886.
https://doi.org/10.2174/1567270010704030229
59. Cortner JA, Coates PM, Gallagher PR. Prevalence and expression of familial combined hyperlipidemia in childhood. *J Pediatr*. 1990;116(4):514-519.
https://doi.org/10.1016/s0022-3476(05)81595-1
60. Guardamagna O, Restagno G, Rolfo E, Pederiva C, Martini S, Abello F, Baracco V, Pisciotta L, Pino E, Calandra S, Bertolini S. The type of LDLR gene mutation predicts cardiovascular risk in children with familial hypercholesterolemia. *J Pediatr*. 2009;155(2):199-204.
https://doi.org/10.1016/j.jpeds.2009.02.022
61. van der Graaf A, Avis HJ, Kusters DM, Vissers MN, Hutten BA, Defesche JC, Huijgen R, Fouchier SW, Wijburg FA, Kastelein JP, Wiegman A. Molecular basis of autosomal dominant hypercholesterolemia: assessment in a large cohort of hypercholesterolemic children. *Circulation*. 2011;123(11):1167-1173.
https://doi.org/10.1161/circulationaha.110.979450
62. Guardamagna O, Abello F, Anfossi G, Pirro M. Lipoprotein(a) and family history of cardiovascular disease in children with familial dyslipidemias. *J Pediatr*. 2011;159(2):314-319.
https://doi.org/10.1016/j.jpeds.2011.01.038

63. Gasche C, Aslanidis C, Kain R, Exner M, Helbich T, Dejaco C, Schmitz G, Ferenci P.A novel variant of lysosomal acid lipase in cholesteryl ester storage disease associated with mild phenotype and improvement on lovastatin. *J Hepatol*. 1997;27(4):744-750. https://doi.org/10.1016/s0168-8278(97)80092-x
64. Pisciotta L, Fresa R, Bellocchio A, Pino E, Guido V, Cantafora A, Rocco MD, Calandra S, Bertolini S. Cholesteryl Ester Storage Disease (CESD) due to novel mutations in the *LIPA* gene. *Mol Genet Metab*. 2009;97(2):143-148. https://doi.org/10.1016/j.ymgme.2009.02.007
65. The Coronary Artery Disease (C4D) Genetics Consortium. A genome-wide association study in Europeans and South Asians identifies five new loci for coronary artery disease. *Nat Genet*. 2011;43:339-344.
66. Visscher PM. The IBC 50K CAD Consortium Large-scale gene-centric analysis identifies novel variants for coronary artery disease. *PLoS Genet*. 2011;7(9):e1002260. https://doi.org/10.1371/journal.pgen.1002260
67. Wild PS, Zeller T, Schillert A, Szymczak S, Sinning CR, Deiseroth A.A genome-wide association study identifies *LIPA* as a susceptibility gene for coronary artery disease. *Circ Cardiovasc Genet*. 2011;4(4):403-412. https://doi.org/10.1161/circgenetics.110.958728
68. Miltiadous G, Cariolou MA, Elisaf M. HDL cholesterol levels in patients with molecularly defined familial hypercholesterolemia. *Ann Clin Lab Sci*. 2002;32:50-54.
69. Reiner Ž. Statins in the primary prevention of cardiovascular disease. *Nat Rev Cardiol*. 2013;10(8):453-464. https://doi.org/10.1038/nrcardio.2013.80
70. Vajro P, Lenta S, Socha P, Dhawan A, McKiernan P, Baumann U, Durmaz O, Lacaille, McLin V, Nobili V. Diagnosis of nonalcoholic fatty liver disease in children and adolescents: position paper of the ESPGHAN Hepatology Committee. *J Pediatr Gastroenterol Nutr*. 2012;54(5):700-713. https://doi.org/10.1097/mpg.0b013e318252a13f
71. Hulkova H, Elleder M. Distinctive histopathological features that support a diagnosis of cholesterol ester storage disease in liver biopsy specimens. *Histopathology*. 2012;60(7):1107-1113. https://doi.org/10.1111/j.1365-2559.2011.04164.x
72. Thelwall PE, Smith FE, Leavitt MC, Canty D, Hu W, Hollingsworth KG, Thoma C, Trenell MI, Taylor R, Rutkowski JV, Blamire AM, Quinn AG. Hepatic cholesteryl ester accumulation in lysosomal acid lipase deficiency: non-invasive identification and treatment monitoring by magnetic resonance. *J Hepatol*. 2013;59(3):543-549. https://doi.org/10.1016/j.jhep.2013.04.016
73. Iverson SA, Cairns SR, Ward CP, Fensom AH. Asymptomatic cholesteryl ester storage disease in an adult controlled with simvastatin. *Ann Clin Biochem*. 1997;34(4):433-436. https://doi.org/10.1177/000456329703400418
74. Miltiadous G, Cariolou MA, Elisaf M. HDL cholesterol levels in patients with molecularly defined familial hypercholesterolemia. *Ann Clin Lab Sci*. 2002;32:50-54.
75. Santillan-Hernandez Y, Almanza-Miranda E, Xin WW, Goss K, Vera-Loaiza A, Gorráez-de la Mora MT, Piña-Aguilar RE. Novel *LIPA* mutations in Mexican siblings with lysosomal acid lipase deficiency. *World J Gastroenterol*. 2015;21(3):1001. https://doi.org/10.3748/wjg.v21.i3.1001
76. Tarantino MD, McNamara DJ, Granstrom P, Ellefson RD, Unger EC, Udall JN. Lovastatin therapy for cholesterol ester storage disease in two sisters. *J Pediatr*. 1991;118(1):131-135. https://doi.org/10.1016/s0022-3476(05)81866-9
77. Tadiboyina VT, Liu DM, Miskie BA, Wang J, Hegele RA. Treatment of dyslipidemia with lovastatin and ezetimibe in an adolescent with cholesterol ester storage disease. *Lipids Health Dis*. 2005;4(1):26. https://doi.org/10.1186/1476-511x-4-26
78. Yokoyama S, McCoy E. Long-term treatment of a homozygous cholesteryl ester storage disease with combined cholestyramine and lovastatin. *J Inherit Metab Dis*. 1992;15(2):291-292. https://doi.org/10.1007/bf01799650
79. McCoy E., Yokoyama S. Treatment of cholesteryl ester storage disease with combined cholestyramine and lovastatin. *Ann N Y Acad Sci*. 1991;623(1):453-454. https://doi.org/10.1111/j.1749-6632.1991.tb43768.x
80. Leone L, Ippoliti PF, Antonicelli R. Use of simvastatin plus cholestyramine in the treatment of lysosomal acid lipase deficiency. *J Pediatr*. 1991;119(6):1008-1009. https://doi.org/10.1016/s0022-3476(05)83074-4
81. Abello F, Guardamagna O, Baracco V, Bonardi R. The treatment of colesteryl storage disease (CESD) by ezetimibe monotherapy. *Atheroscler Suppl*. 2010;11(2):28. https://doi.org/10.1016/s1567-5688(10)70122-7
82. Xu M, Liu K, Swaroop M, Porter FD, Sidhu R, Firnkes S. δ-Tocopherol reduces lipid accumulation in Niemann–Pick type C1 and Wolman cholesterol storage disorders. *J Biol Chem*. 2012;287(47):39349-39360. https://doi.org/10.1074/jbc.m112.357707
83. Tolar J, Petryk A, Khan K, Bjoraker KJ, Jessurun J, Dolan M, Kivisto T, Charnas L, Shapiro EG, Orchard PJ. Long-term metabolic, endocrine, and neuropsychological outcome of hematopoietic cell transplantation for Wolman disease. *Bone Marrow Transplant*. 2008;43(1):21-27. https://doi.org/10.1038/bmt.2008.273
84. Gramatges MM, Dvorak CC, Regula DP, Enns GM, Weinberg K, Agarwal R. Pathological evidence of Wolman's disease following hematopoietic stem cell transplantation despite correction of lysosomal acid lipase activity. *Bone Marrow Transplant*. 2009;44(7):449-450. https://doi.org/10.1038/bmt.2009.57
85. Yanir A, Allatif MA, Weintraub M, Stepensky P. Unfavorable outcome of hematopoietic stem cell transplantation in two siblings with Wolman disease due to graft failure and hepatic complications. *Mol Genet Metab*. 2013;109(2):224-226. https://doi.org/10.1016/j.ymgme.2013.03.007
86. Grabowski GA. Therapy for lysosomal acid lipase deficiency: replacing a missing link. *Hepatology*. 2013;58(3):850-852. https://doi.org/10.1002/hep.26366
87. Whitley CB. North American Society for Pediatric Gastroenterology, Hepatology and Nutrition (NASPGHAN). *Annual Meeting*. 2013 [Oral Presentation, 11 October 2013].
88. Balwani M, Breen C, Enns GM, Deegan PB, Honzik T, Jones S. Clinical effect and safety profile of recombinant human lysosomal acid lipase in patients with cholesteryl ester storage disease. *Hepatology*. 2013;58(3):950-957. https://doi.org/10.1002/hep.26289
89. Graham I.European guidelines on cardiovascular disease prevention in clinical practice: executive summary. *Atherosclerosis*. 2007;194(1):1-45. https://doi.org/10.1016/j.atherosclerosis.2007.08.024
90. Sloan HR, Fredrickson DS. Rare familial diseases with neutral lipid storage. In: Stanbury JB, Wyngaarden JB, Fredrickson DS (eds.). *The metabolic basis of inherited disease*. McGraw Hill Inc. New York 1972;808.
91. Yatsu FM, Hagemenas FC, Manaugh LC, Galambos T. Cholesteryl ester hydrolase activity in human symptomatic atherosclerosis. *Lipids*. 1980;15(12):1019-1022. https://doi.org/10.1007/bf02534317
92. Grabowski GA, et al. In: Valle D, et al. (eds). *OMMBID: The online metabolic and molecular bases of inherited disease*. New York: McGraw-Hill. Ch. 142; updated March 2012.
93. Reiner Z. Lysosomal acid lipase deficiency — An under-recognized cause of dyslipidaemia and liver dysfunction Author links open overlay panel. *Atherosclerosis*. 2014;235(1):21-30. https://www.humpath.com/IMG/jpg/4_cesd_wolman_liver_12_6-3.jpghttps://ars.els-cdn.com/content/image/1-s2.0-S0021915014002020-gr2.jpg https://www.humpath.com/IMG/jpg/4_cesd_wolman_liver_12_6-3.jpg
94. Yuritzi Santillan-Hernandez, Enory Almanza-Miranda, Winnie W Xin, Kendrick Goss, Aurea Vera-Loaiza, María T Gorráez-de la Mora, Raul E Piña-Aguilar. Novel LIPA mutations in Mexican siblings with lysosomal acid lipase deficiency. *World J Gastroenterol*. 2015;21(3):1001-1008.

Поступила 14.11.18
Received 14.11.18

Соноскейп

Доказательная гастроэнтерология
2018, Т. 7, № 4, с. 81-86
https://doi.org/10.17116/dokgastro2018704181

Russian journal of evidence-based Gastroenterology
2018, vol. 7, №4, pp. 81-86
https://doi.org/10.17116/dokgastro2018704181

Пути реализации системы контроля качества эндоскопических исследований

© К.м.н. Д.В. ЗАВЬЯЛОВ*, к.м.н. С.В. КАШИН, С.А. СОРОГИН, А.Б. ЧАМОРОВСКАЯ

ГБУЗ «Ярославская областная клиническая онкологическая больница», Ярославль, Россия

РЕЗЮМЕ

В настоящее время актуален вопрос соблюдения качества эндоскопических исследований. Департамент здравоохранения Ярославской области издал Приказ «Об утверждении регламента обмена данными эндоскопических исследований». Выполнение лечебными учреждениями регламента подразумевает обеспечение эндоскопических подразделений оборудованием.

Мы получили опыт использования видеоэндоскопической системы SonoScape HD-330 производства «SonoScape MEDICAL» (Китай). Система SonoScape относится к средней ценовой категории, при этом имеет разрешение изображение класса Full HD. В рабочую станцию интегрирован комплекс цифровых функций, которые позволяют решать весь комплекс задач, стоящих перед врачом-эндоскопистом. Встроенный жесткий диск объемом 500 Гб позволяет хранить изображения, видео, отчеты и данные пациентов. В соответствии с регламентом, протокол фотодокументации при выполнении эзофагогастродуоденоскопии и колоноскопии должен включать выполнение фотоснимков анатомических областей в двенадцати стандартных точках, патологических изменений, областей, из которых выполнена биопсия, и возможных осложнений исследования. Видеоэндоскопическая система SonoScape HD-330 оснащена функцией оригинального цифрового режима мультиспектральной визуализации VIST (Variable intelligent staining technology).

Контроль качества является важным элементом эндоскопических исследований. Юридическое обоснование контроля качества является уникальным опытом для нашей страны. Техническая составляющая современных эндоскопических систем позволяет врачу соблюсти все пункты регламента. Наш опыт применения системы SonoScape позволяет сделать вывод о ее эффективности для соблюдения качественных показателей эндоскопического исследования. Технические характеристики системы SonoScape позволяют выполнять эндоскопические исследования на качественном современном уровне в режиме высокой четкости. Режим мультиспектральной визуализации VIST дает возможность более эффективно диагностировать предраковую патологию и ранние формы рака пищеварительной системы. При этом относительно невысокая стоимость видеоэндоскопов такого уровня позволяет использовать эндоскопическую систему SonoScape как для скрининговых исследований и участия в скрининговых программах, так и для уточняющей диагностики.

Ключевые слова: качество эндоскопии, SonoScape, VIST.

ИНФОРМАЦИЯ ОБ АВТОРАХ:

Завьялов Дмитрий Вячеславович — к.м.н., врач-эндоскопист ГБУЗ Ярославской области «Клиническая онкологическая больница», 150054, Ярославль, пр-т Октября, д. 67. e-mail: zavialoff@mail.ru; https://orcid.org/0000-0002-9173-6878
Кашин Сергей Владимирович — к.м.н., заведующий отделением эндоскопии ГБУЗ Ярославской области «Клиническая онкологическая больница», 150054, Ярославль, пр-т Октября, д. 67. e-mail: s_kashin@mail.ru
Сорогин Станислав Алексеевич — врач-эндоскопист ГБУЗ Ярославской области «Клиническая онкологическая больница», 150054, Ярославль, пр-т Октября д. 67. e-mail: stassorogin@gmail.com
Чаморовская Алевтина Борисовна — отделение патологической анатомии ГБУЗ Ярославской области «Клиническая онкологическая больница», 150054, Ярославль, пр-т Октября, д. 67. e-mail: mrn16@yandex.ru
Автор, ответственный за переписку: Завьялов Дмитрий Вячеславович — ГБУЗ Ярославской области «Клиническая онкологическая больница»; e-mail: zavialoff@mail.ru; https://orcid.org/0000-0002-9173-6878

КАК ЦИТИРОВАТЬ:

Завьялов Д.В., Кашин С.В., Сорогин С.А., Чаморовская А.Б. Пути реализации системы контроля качества эндоскопических исследований. *Доказательная гастроэнтерология*. 2018;7(4):81-86.
https://doi.org/10.17116/dokgastro2018704181

Implementation of a quality control system for endoscopic examination

© D.V. ZAVYALOV*, S.V. KASHIN, S.A. SOROGIN, A.B. CHAMOROVSKAYA

Yaroslavl Regional Oncology Hospital, Yaroslavl, Russia

ABSTRACT

Currently, the issue of endoscopic examination quality control is relevant. Healthcare Department of the Yaroslavl Region issued an Order «On the approval of the endoscopic data exchange regulations». Fulfillment of regulations by medical institutions implies adequate equipment of endoscopic units.

We experienced SonoScape HD-330 endoscopic system (SonoScape MEDICAL, China). SonoScape system has a moderate cost but provides Full HD images. The complex of digital functions is integrated into the workstation that allows to solve all endoscopic objectives. Images, videos, reports and patient data may be saved on hard drive 500 GB. In accordance with the regulations, the protocol of esophagogastroduodenoscopy and colonoscopy should include photographs of anatomical areas at 12 standard points, pathological changes, areas of biopsy and possible complications of examination. SonoScape HD-330 endoscopic system is equipped

with original digital mode of multispectral imaging (VIST, Variable intelligent staining technology.

Quality control is an important element of endoscopic research. Legal justification of quality control is a unique experience for our country. Technical features of current endoscopic systems allow to comply with all points of regulations. According to our experience, SonoScape system is effective workstation for quality control of endoscopic researches. Technical characteristics of SonoScape system allow endoscopic research to be carried out at a modern, high-quality level. VIST mode makes it possible to more effectively diagnose precancerous pathology and early forms of cancer of the digestive system. At the same time, SonoScape endoscopic system may be used for both screening examination and precise diagnosis due to relatively low cost of these endoscopes.

Keywords: quality of endoscopy, SonoScape, VIST.

INFORMATION ABOUT THE AUTHORS:

Zavyalov D.V. — Endoscopy Department Yaroslavl Region Clinical Oncological Hospital 150054 Yaroslavl. Prospect Oktyabrya 67.
E-mail: zavialoff@mail.ru
Kashin S.V. — Head of Endoscopy Department. Yaroslav.l Region Clinical Oncological Hospital 150054 Yaroslavl. Prospect Oktyabrya 67.
E-mail: s_kashin@mail.ru
Sorogin S.A. — Endoscopy Department Yaroslavl Region Clinical Oncological Hospital 150054 Yaroslavl. Prospect Oktyabrya 67.
E-mail: stassorogin@gmail.com
Chamorovskaya A.B. — Pathology Department Yaroslavl Region Clinical Oncological Hospital 150054 Yaroslavl. Prospect Oktyabrya 67.
E-mail mrn16@yandex.ru
Corresponding author: Zavyalov D.V. — Endoscopy Department Yaroslavl Region Clinical Oncological Hospital 150054 Yaroslavl. Prospect Oktyabrya 67, Russia. E-mail: zavialoff@mail.ru

TO CITE THIS ARCTICLE:

Zavyalov D.V., Kashin S.V., Sorogin S.A., Chamorovskaya A.B. Implementation of a quality control system for endoscopic examination. *Russian Journal of Evidence-based Gastroenterology*. 2018;7(4):81-86. (In Russ.).
https://doi.org/10.17116/dokgastro2018704181

В настоящее время эндоскопическая диагностика является ведущей методикой для выявления гастроэнтерологической патологии и опухолевых поражений пищеварительной системы. Большинство крупных стационаров и поликлиник имеют эндоскопические подразделения, однако их оснащение эндоскопами недостаточно. Так, общее количество колоноскопов в РФ в 2013 г. составляло 5770, а общее количество колоноскопий — 774 466. Совершенно очевидно, что указанное количество эндоскопических исследований недостаточно [1].

Вместе с тем в настоящее время актуален вопрос соблюдения качества эндоскопических исследований. В декабре 2017 г. департамент здравоохранения и фармации Ярославской области издал Приказ №1568 «Об утверждении регламента обмена данными эндоскопических исследований» (далее Регламент) [2]. Это уникальный опыт для нашей страны, так как в официальном нормативном документе представлены требования, обеспечивающие современные качественные показатели эндоскопического исследования. Основными задачами Регламента являются: повышение точности диагностики и правильности врачебных решений, снижение числа врачебных ошибок, снижение затрат на диагностический процесс, оптимизация затрат на инфраструктуру и повышение качества управленческих решений. Реализация этих задач осуществляется путем формирования и использования единого электронного архива фотодокументации, диагностических данных и видео в HD-качестве, доступных врачам сети медицинских организаций.

Выполнение лечебными учреждениями Регламента подразумевает обеспечение эндоскопических подразделений оборудованием, которое позволяет провести архивирование эндоскопических изображений в HD-качестве. При этом важным элементом является баланс между достаточно высокими техническими характеристиками и стоимостью эндоскопического оборудования. В отделении диагностической и оперативной эндоскопии Ярославской областной онкологической больницы получен опыт использования видеоэндоскопической системы SonoScape HD-330 (производство «SonoScape MEDICAL», Китай). Система SonoScape относится к средней ценовой категории, при этом имеет разрешение изображения класса Full HD 1080 p. В рабочую станцию интегрирован комплекс цифровых функций, которые позволяют решать ряд задач, стоящих перед врачом-эндоскопистом. Встроенный жесткий диск объемом 500 Гб позволяет осуществлять хранение изображений, видео, отчетов и данных пациентов. При этом сохранение эндоскопических изображений и видео на жесткий диск осуществляется с выводом на экран под основным изображением в режиме предпросмотра.

В соответствии с Регламентом протокол фотодокументации при выполнении эзофагогастродуоденоскопии должен включать в себя выполнение фотоснимков анатомических областей в двенадцати стандартных точках, патологических изменений, областей, из которых выполнена биопсия, и возможных осложнений исследования. Фотоснимки делают после адекватного очищения слизистой оболочки и инсуффляции воздуха в просвет органа для расправления складок слизистой оболочки.

а/a

б/b

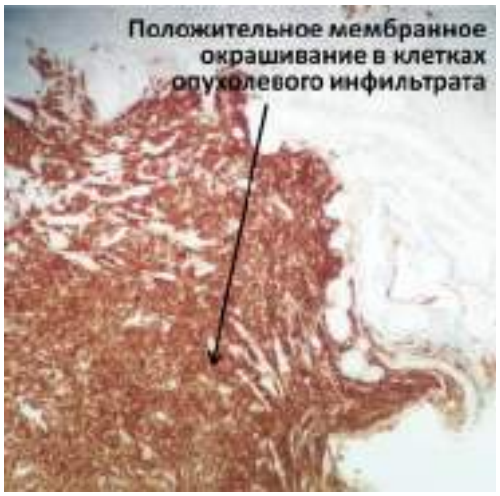

в/c

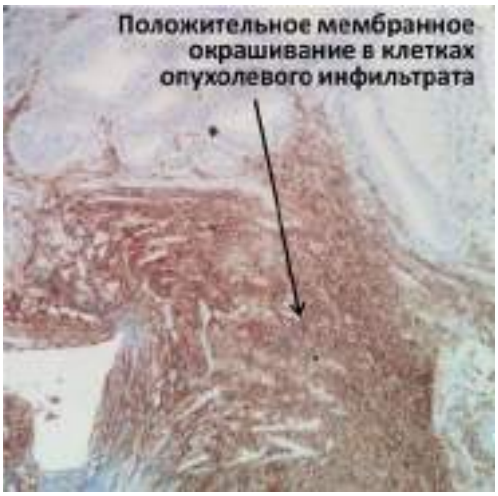

г/d

Рис. 1. **Клинический пример 1.**
Эндоскопическое изображение инфильтративно-язвенной формы В-клеточной лимфомы желудка (а, б); иммуногистохимическое исследование (в, г). CD 79a и CD 45.

Fig. 1. **Clinical case 1.**
Endoscopic image of infiltrative-ulcerative form of B-cell lymphoma of the stomach (a, b); immunohistochemical study (c, d). CD 79a and CD 45.

Клинический пример 1

При выполнении исследований с использованием системы SonoScape нами была диагностирована лимфома желудка **(рис. 1)**, такие опухоли составляют 1—15% всех злокачественных опухолей ЖКТ, однако эндоскопическая семиотика заболевания до сих пор до конца не обобщена [3].

В соответствии с Регламентом, при выявлении патологических изменений рекомендовано использование дополнительных методик контрастирования: хромоскопия с применением красителей, оптико-цифровые или цифровые методики. Видеоэндоскопическая система SonoScape HD-330 оснащена функцией оригинального цифрового режима мультиспектральной визуализации VIST (Variable intelligent staining technology), что дословно можно перевести как «меняющаяся интеллектуальная технология окрашивания». Режим VIST представляет собой экспертный режим, работающий с использованием узкого спектра длин волн падающего и отраженного света и позволяющий выявлять онкологические новообразования с высоким уровнем достоверности. Режим VIST сочетает преимущества оптической и цифровой фильтрации получаемых изображений при помощи интеллектуальной электронной технологии без потери яркости изображения; при этом подчеркивается контрастность кровеносных сосудов слизистой оболочки.

Клинический пример 2

Режим VIST и функция настройки цветовой насыщенности изображения и структурной детализации изображения продемонстрировали высокую эффективность при диагностике пищевода Баррета, относящегося к предраковой патологии **(рис. 2)**.

а/a

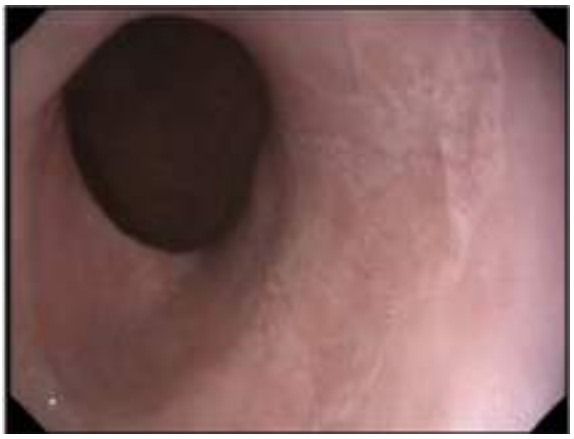

б/b

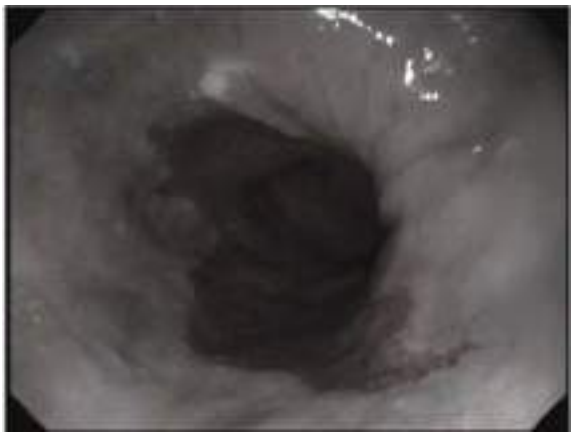

в/c

г/d

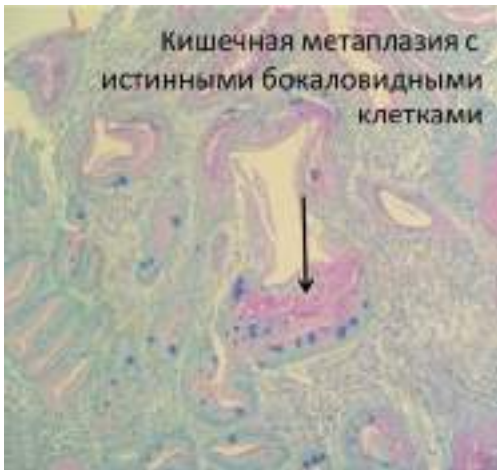

д/e

Рис. 2. **Клинический пример 2.**

Эндоскопическое изображение пищевода Баррета M4C2 в белом свете (а); изображение в белом свете с усилением 1,5% раствором уксусной кислоты (б); изображение в режиме мультиспектральной визуализации VIST (в); изображение в режиме мультиспектральной визуализации VIST с усилением 1,5% раствором уксусной кислоты (г); гистологический препарат (д). Моури-PAS. (×10).

Fig. 2. **Clinical case 2.**

Endoscopic imaging of Barrett's esophagus M4C2 in white light (a); image in white light with 1.5% acetic acid solution (b); VIST-image (c); VIST-image with 1.5% acetic acid solution (d); histological specimen (e). Mowri-PAS. (×10).

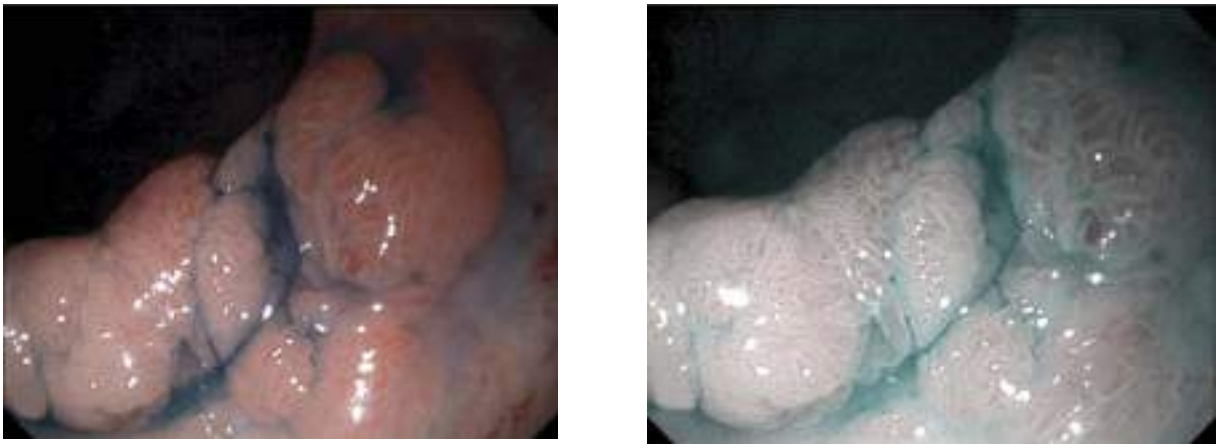

а/a б/b

Рис. 3. **Клинический пример 3.**
Эндоскопическое изображение аденомы ободочной кишки тип 0-I sp (а); изображение в режиме мультиспектральной визуализации VIST (б).
Fig. 3. **Clinical case 3.**
Endoscopic image of colonic adenoma type 0-I sp (a); VIST-image (b).

В соответствии с Регламентом, протокол диагностической (скрининговая) колоноскопии должен включать эндоскопические изображения, выполненные в восьми стандартных точках. Дополнительные снимки должны быть выполнены при обнаружении патологии и выполнении биопсии из патологических участков, образований, дефектов слизистой оболочки. Также обязательным является фиксация всех осложнений выполнения диагностических и лечебных вмешательств при колоноскопии. При всех выявленных новообразованиях и патологических изменениях в толстой кишке необходимо выполнить фотоснимок при использовании методик контрастирования (хромоскопия или осмотр с цифровым усилением изображения). Фотоснимки необходимо делать после попыток отмывания и аспирации кишечного содержимого.

Важным преимуществом системы SonoScape является наличие дополнительного канала для подключения водной помпы, что позволяет провести дополнительное отмывание проблемных участков слизистой оболочки и существенно упрощает проведение обследования.

Клинический пример 3

Применение режима мультиспектральной визуализации VIST позволяет в режиме реального времени дифференцировать эпителиальные опухоли толстой кишки. Дифференциальная диагностика опухолей важна для принятия решения о дальнейшей тактике их лечения [4] **(рис. 3)**.

Клинический пример 4

Режим мультиспектральной визуализации VIST позволил нам дифференцировать начальную форму рака толстой кишки **(рис. 4)**. Режим VIST обеспечивает улучшение визуализации поверхности опухоли, сосудистого рисунка, дает возможность определить наличие коричневато-расширенных и ячеистых сосудов и прогнозировать наличие ранней формы колоректального рака. Дальнейшее изучение полученного материала, по-видимому, позволит применять существующие международные классификации эпителиальных опухолей (NICE, JNET и т.д.) для клинического использования на эндоскопах SonoScape, оснащенных функцией VIST.

Заключение

Контроль качества — важный элемент эндоскопических исследований. Юридическое обоснование контроля качества в форме Приказа «Об утверждении регламента обмена данными эндоскопических исследований» является уникальным опытом для нашей страны. Техническая составляющая современных эндоскопических систем позволяет врачу соблюсти все пункты Регламента. Наш опыт применения системы SonoScape позволяет сделать вывод о ее эффективности для соблюдения качественных показателей эндоскопического исследования. Технические характеристики системы SonoScape позволяют выполнять эндоскопические исследования на качественном современном уровне в режиме высокой четкости (Full HD). Режим мультиспектральной визуализации VIST дает возможность более эффективно диагностировать предраковую патологию и ранние формы рака пищеварительной системы. При этом относительно невысокая стоимость видеоэндоскопов такого уровня позволяет использовать эндоскопиче-

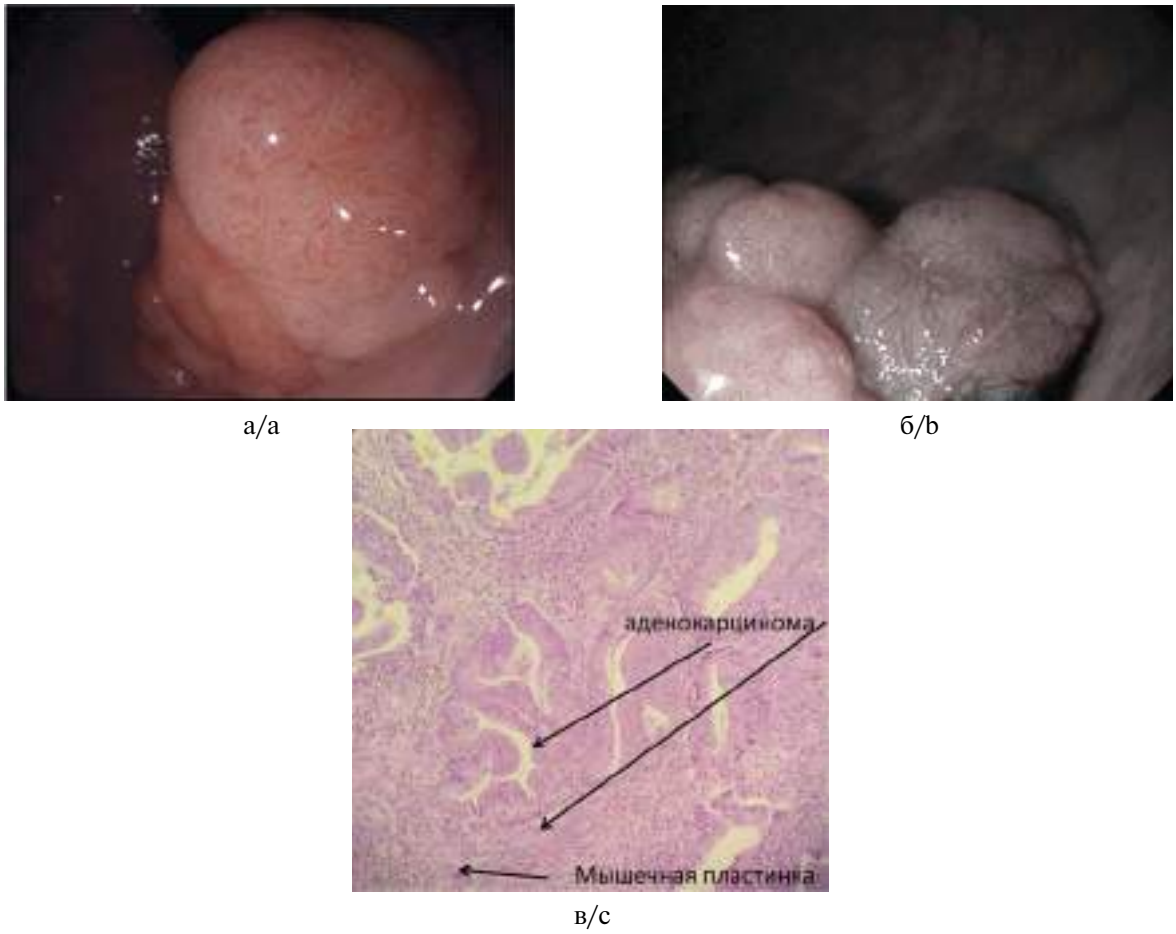

Рис. 4. **Клинический пример 4.**

а — эндоскопическое изображение раннего рака толстой кишки. T1N0M0; б — изображение в режиме мультиспектральной визуализации VIST; в — гистологический препарат. Г/Э ×10. Высокодифференцированная аденокарцинома G1.

Fig. 4. **Clinical example 4.**

a — endoscopic image of early colon cancer. T1N0M0; b — VIST-image; c — histological specimen. H/E ×10. Highly differentiated adenocarcinoma G1.

скую систему SonoScape как для скрининговых исследований и участия в скрининговых программах, так и для уточняющей диагностики.

Участие авторов:

Концепция и дизайн исследования — З.Д.В., К.С.В.

Сбор и обработка материала — З.Д.В., С.С.А., Ч.А.Б.

Написание текста — З.Д.В.

Редактирование — К.С.В.

Авторы заявляют об отсутствии конфликта интересов.

The authors declare no conflicts of interest.

ЛИТЕРАТУРА/REFERENCES

1. Веселов А.В., Веселов В.В., Запольский А.Г. Оценка эффективности использования эндоскопического оборудования при диагностике колопроктологических заболеваний. Медицинские технологии. *Оценка и выбор*. 2015;1(19):38-42.
Veselov AV, Veselov VV, Zapol'skiy AG. Otsenka effektivnosti ispol'zovaniya endoskopicheskogo oborudovaniya pri diagnostike koloproktologicheskikh zabolevaniy. Meditsinskiye tekhnologii. *Otsenka i vybor*. 2015;1(19):38-42. (In Russ.).
2. Приказ ДЗиФ ЯО №1568 от 28.12.17 «Об утверждении регламента обмена данными эндоскопических исследований».
Prikaz DZiF YAO №1568 ot 28.12.17 «Ob utverzhdenii reglamenta obmena dannymi endoskopicheskikh issledovaniy» (In Russ.).
3. Малихова О.А., Поддубная И.В., Туманян А.О., Кувшинов Ю.П., Унгиадзе Г.В. *Клиническая онкогематология*. 2015;8(1):54-61.
Malikhova OA, Poddubnaya IV, Tumanyan AO, Kuvshinov YuP, Ungiadze GV. *Klinicheskaya onkogematol*. 2015;8(1):54-61. (In Russ.).
4. Завьялов Д.В., Кашин С.В., Крюкова Т.В., Мельникова Е.В., Реутова Ю.В. Алгоритм первичной диагностики эпителиальных опухолей толстой кишки. *Доказательная гастроэнтерология*. 2017;6:2:23-28.
Zav'yalov DV, Kashin SV, Kryukova TV, Mel'nikova YeV, Reutova YuV. Algoritm pervichnoy diagnostiki epitelial'nykh opukholey tolstoy kishki. *Dokazatel'naya gastroenterologiya*. 2017;6:2:23-28. (In Russ.).
https://doi.org/10.17116/dokgastro20176223-28

Поступила 17.10.18
Received 17.10.18

Доказательная гастроэнтерология
2018, Т. 7, № 4, с. 87-91
https://doi.org/10.17116/dokgastro2018704187

Russian journal of evidence-based Gastroenterology
2018, vol. 7, №4, pp. 87-91
https://doi.org/10.17116/dokgastro2018704187

Неврологические проявления целиакии

© Д.м.н., проф. Е.Р. БАРАНЦЕВИЧ, к.м.н. Ю.П. КОВАЛЬЧУК, Е.В. МЕЛЬНИК, д.м.н., проф. Н.В. ШУЛЕШОВА, В.С. ЭМАНУЭЛЬ, к.м.н., доц. Ю.В. ЭМАНУЭЛЬ*

ФГБОУ ВО «Первый Санкт-Петербургский государственный медицинский университет им. акад. И.П. Павлова» Минздрава России, Санкт-Петербург, Россия

РЕЗЮМЕ

Распространенность целиакии в странах Европы и Северной Америки, по данным скрининговых сплошных эпидемиологических исследований, достигает 1% (1:100). В России частота заболевания может составлять 1:100—1:250. В настоящее время преобладают малосимптомные и скрытые формы заболевания.

Частота неврологических или психических симптомов составляет до 22%. Неврологические симптомы при целиакии характеризуются постепенным началом (обычно в возрасте 50—53 лет), медленным прогрессирующим течением. Глютеновая атаксия, как один из самых частых неврологических симптомов целиакии, составляет 20% среди всех атаксий и 45% — среди идиопатических форм. Нередкими проявлениями целиакии выступают и вегетативные нарушения: эпизоды постурального головокружения, синкопальные состояния, ортостатическая гипотензия, недержание мочи, импотенция у мужчин. Таким образом, целиакия по неврологическим симптомам может быть похожа на мультисистемную атрофию (МСА).

Нейродегенеративные заболевания — это обширная группа болезней человека, которые в большинстве случаев не имеют этиотропной терапии и характеризуются прогрессирующим течением, достаточно быстро приводят к инвалидности и гибели пациента. В статье представлен клинический случай пациентки 53 лет с предположительным диагнозом «мультисистемная атрофия». Распространенность МСА составляет 3,4—4,9 случая на 100 000 населения, с возрастанием до 7,8 на 100 000 среди людей старше 40 лет. В литературе описаны клинические случаи с данным заболеванием и подчеркивается трудность диагностики из-за отсутствия специфических маркеров. Для подтверждения МСА инструментальные методы диагностики хотя и позволяют исключить другие патологические процессы, но малоинформативны. Выявляемый при позитронно-эмиссионной томографии (ПЭТ) гипометаболизм в области скорлупы, ствола мозга и мозжечка может быть отличительным признаком МСА. В статье обсуждается важность дифференциального диагноза не только при разных нейродегенеративных заболеваниях, но и при потенциально курабельных болезнях, в том числе при целиакии.

Ключевые слова: нейродегенеративные заболевания, мультисистемная атрофия, целиакия, глютеновая атаксия, паранеопластическая энцефалополинейропатия, антинейрональные антитела, тканевая трансглутаминаза, дезаминированные пепетиды глиадина.

ИНФОРМАЦИЯ ОБ АВТОРАХ:

Для корреспонденции: Эмануэль Юлия Владимировна; адрес: 197022, Санкт-Петербург, ул. Льва Толстого, д. 6-8, Российская Федерация; https://orcid.org/0000-0001-5649-6090; e-mail: ejvcons@mail.ru

КАК ЦИТИРОВАТЬ:

Баранцевич Е.Р., Ковальчук Ю.П., Мельник Е.В., Шулешова Н.В., Эмануэль В.С., Эмануэль Ю.В. Неврологические проявления целиакии. *Доказательная гастроэнтерология*. 2018;7(4):87-91.
https://doi.org/10.17116/dokgastro2018704187

Neurological manifestations of celiac disease

© E.R. BARANTSEVICH, YU.P. KOVALCHUK, E.V. MELNIK, N.V. SHULESHOVA, V.S. EMANUEL, YU.V. EMANUEL

Pavlov First St. Petersburg State Medical University of Healthcare Ministry of Russia, Saint-Petersburg, Russia

ABSTRACT

According to screening epidemiological trials, prevalence of celiac disease is up to 1% (1:100) in the countries of Europe and North America. In Russia this value may be near 1:100—1:250. Oligosymptomatic and latent forms of the disease are currently predominant.

Incidence of neurological or mental symptoms is up to 22%. Neurological symptoms in celiac disease are characterized by gradual onset (usually 50—53 years old) and slow progressive course. Gluten ataxia as one of the most frequent neurological symptoms of celiac disease accounts 20% among all other forms of ataxia and 45% — among idiopathic forms. Vegetative disorders including postural dizziness, syncope, orthostatic hypotension, urinary incontinence, impotence in men are also frequent manifestations of celiac disease. Thus, neurological symptoms of celiac disease may be similar to those in multiple system atrophy (MSA).

Neurodegenerative diseases are a large group of human diseases which do not have etiotropic therapy as a rule and characterized by progressive course followed by rapid disability and death of the patient. It is presented case report of 53-year-old patient with suspected diagnosis of «multiple system atrophy». Prevalence of MSA is 3.4—4.9 cases per 100 000 with an increase up to 7.8 per 100 000 among people over 40 years old. There are certain case reports of this disease in available literature and absent specific markers followed by difficult diagnosis are emphasized. Instrumental diagnostic methods are uninformative to confirm MSA although they are able to exclude other pathological processes. Hypointensive metabolism within putamen, brainstem and cerebellum identified by positron emission tomography (PET) may be a hallmark of MSA. Differential diagnosis with various neurodegenerative diseases and potentially curable diseases including celiac disease is discussed in the article.

Keywords: neurodegenerative diseases, multiple system atrophy, celiac disease, gluten ataxia, paraneoplastic encephalopolyneuropathy, antineuronal antibodies, tissue transglutaminase, deamidated gliadin peptides.

INFORMATION ABOUT THE AUTHORS:

For correspondence: Emanuel Julia Vladimirovna; Address: 197022, St. Petersburg, Lev Tolstoy str., 6-8, Russian Federation; https://orcid.org/0000-0001-5649-6090; tel: + 7-905-229-60-22; e-mail: ejvcons@mail.ru

TO CITE THIS ARTICLE:

Barantsevich E.R., Kovalchuk Yu.P., Melnik E.V., Shuleshova N.V., Emanuel V.S., Emanuel Yu.V. Neurological manifestations of celiac disease. *Russian Journal of Evidence-based Gastroenterology*. 2018;7(4):87-91. (In Russ.).
https://doi.org/10.17116/dokgastro2018704187

Нейродегенеративные заболевания — это обширная группа болезней человека, которые в большинстве случаев не имеют этиотропной терапии, характеризуются прогрессирующим течением и достаточно быстро приводят к инвалидности и смерти пациента. В настоящее время ведущая роль в развитии нейродегенерации отводится нарушению метаболизма и конформации внутриклеточных белков, их накоплению и агрегации в определенных группах нейронов головного мозга [1]. Дифференциальный диагноз важен не только при разных нейродегенеративных заболеваниях, но и при потенциально курабельных болезнях [2].

В подтверждение трудности диагностики и неоднозначности интерпретации клинических проявлений приводим клинический пример пациентки с предположительным диагнозом «мультисистемная атрофия» (МСА).

Клинический случай

Пациентка 53 лет, предположительный диагноз МСА. С лета 2015 г. без видимых причин появилась нечеткость речи («как каша во рту»), которая постепенно прогрессирует; с весны 2016 г. пациентка стала замечать трудности при ходьбе: шаткость без четкой латерализации («ноги прилипают к полу»), появились скованность движений, слабость в ногах; трудность опорожнения мочевого пузыря наряду с императивными позывами и подтеканием мочи при смехе и кашле; с начала 2017 г. возникают периодические падения, беспокоит общая слабость, артериальное давление снижается до 80/60 мм рт.ст.

До 2015 г. пациентка работала учителем физической культуры в школе. Вынуждена была уволиться из-за нарушения речи (по типу невнятности). Живет в семье, имеет двоих детей (21 год и 30 лет). Менструации нерегулярные, обильные. Консультирована гинекологом, диагносцирована миома матки, наблюдается в женской консультации.

Данных за хронические заболевания не получено.

При осмотре: состояние удовлетворительное. Телосложение нормостеничное, пониженного питания. Со стороны внутренних органов патологии не выявлено. Выявленные синдромы:

— эмоциональная лабильность, по Монреальской шкале оценке когнитивных функций 21 балл;

— синдром вегетативных нарушений (ортостатическая гипотензия, АД 80/60 мм рт.ст., тазовые нарушения, общая слабость);

— парез взора вверх;

— псевдобульбарный синдром (симптомы орального автоматизма, дисфагия 1—2 раза в неделю);

— двусторонняя пирамидная недостаточность (оживление глубоких рефлексов, симптом Россолимо—Вендеровича и Бабинского с двух сторон, без снижения мышечной силы);

— синдром паркинсонизма (брадикинезия, повышение тонуса мышц по пластическому типу, постуральная неустойчивость, плохая реакция на терапию леводопой);

— полиневритический синдром (гиперестезия в стопах);

— мозжечковая атаксия (тремор языка, дизартрия, интенция при выполнении пальценосовой пробы, в позе Ромберга шаткость без четкой латерализации, дисдиадохокинез больше слева, несоразмерность при выполнении пробы с молоточком хуже слева, положительные пробы на асинергию Стюарта—Холмса, асинергию Бабинского);

— каптокормия (выраженный наклон туловища вперед);

— синдром нарушения фазы быстрого сна (со слов дочери, разговаривает и смеется во сне);

— пояснично-крестцовый мышечно-тонический синдром.

Нами был проведен дифференцированный диагноз со следующими заболеваниями: с МСА; прогрессирующим надъядерным параличом; болезнью Вильсона—Коновалова; паранеопластической энцефалополинейропатией; глютеновой атаксией.

Данные инструментально-лабораторного обследования. Магнитно-резонансная томография (МРТ) головного мозга: МР-картина лакунарных постишемических изменений в структуре глубинных отделов бе-

лого вещества правой лобной и теменной долей; проявления дисциркуляторной энцефалопатии; смешанная сообщающаяся гидроцефалия с преобладанием наружного компонента. Позитронно-эмиссионная томография (ПЭТ) головного мозга: диффузный гипометаболизм глюкозы в теменных и лобных долях, чечевицеобразных ядрах с преобладанием в правом стволе мозга и мозжечке слева. ПЭТ-картина не противоречит представлению об энцефалопатии смешанного генеза (сосудистого и дегенеративного). МСА вероятна, однако обращает на себя внимание ассиметричность гипометаболизма: в коре и подкорковых ядрах справа, а в мозжечке слева. При этом по МР-картине отсутствуют характерные изменения для прогрессирующего надъядерного паралича в виде атрофии среднего мозга и краниальных отделов моста с развитием МР-симптома «колибри» и увеличением межножковой цистерны [3].

Электронейромиография (ЭНМГ): на момент исследования убедительных данных за диффузный денервационный процесс не получено, имеются признаки слабости верхнего мотонейрона практически на всех уровнях. С учетом пирамидной симптоматики с двух сторон и тремора (фибрилляция?) языка проведено генетическое обследование на баковый амиотрофический склероз: количество G4C2 — повторов на первой аллели гена C9orf72 — 7, результат отрицательный.

МРТ шейного, грудного и поясничного отделов позвоночника: выявлены признаки дегенеративно-дистрофических изменений позвоночника, без дискомедуллярного и дискорадикулярного конфликтов. Дуплексное сканирование брахиоцефальных и транскраниальных сосудов: проходимость артерий каротидного и вертебробазилярного бассейна сохранена, без признаков гемодинамически значимых стенозирующих, окклюзирующих и шунтирующих поражений, при функциональных нагрузках кровоток не снижается, в системе интракраниальных сосудов все показатели в пределах возрастной нормы.

УЗИ органов брюшной полости и почек: слабо выраженные диффузные изменения паренхимы печени, поджелудочной железы, косвенные признаки дискинезии желчного пузыря, метеоризм. Данных за нарушение функции и за аутоиммунное поражение щитовидной железы не получено (антитела к тиреоидной пероксидазе, тиреотропный гормон), клинический анализ крови, данные липидного спектра, витамин B_{12}, кальций общий, фосфор, фолиевая кислота, остеокальцин в пределах референтных интервалов. У пациентки выявлены повышение уровней трансаминаз — аспартат (АСТ) до 59 Ед/л (0—35 Ед/л) и аланинаминотрансферазы (АЛТ) до 127 Ед/л (0—35 Ед/л), — протеинурия (0,16 г/сут), снижение альбумина крови 32 г/л (35—52), что совместно с неврологической симптоматикой и диффузными изменениями паренхимы печени позволяет исключить болезнь Вильсона—Коновалова [4]. Следует учесть, что чаще первые клинические симптомы заболевания проявляются в возрасте от 5 до 35 лет [5]. Однако описано развитие заболевания у ребенка в возрасте 2,5 года, а также диагностирована неврологическая форма у больного в возрасте 74 лет [6, 7]. Церулоплазмин сыворотки, суточная экскреция меди с мочой в пределах референтных интервалов. Таким образом, болезнь Вильсона−Коновалова маловероятна. Антинейрональные антитела, такие как анти Hu, анти Ri, анти Yo1, антитела к клеткам Пуркинье (не Yo1), Анти CV2, Анти Ma2, которые часто выявляются при мозжечковой симптоматике, выявлены не были [8, 9]. Поэтому диагноз «паранеопластическая энцефалополинейропатия» на данный момент не подтвержден [8—10]. Однако учитывая, что развитие паранеопластических неврологических синдромов может предшествовать выявлению опухоли на несколько лет, целесообразно провести повторное обследование [11].

Обсуждение

Диагноз МСА — наиболее вероятный. Выделяется несколько форм МСА, когда возможно различное сочетание паркинсонизма, прогрессирующей вегетативной недостаточности, мозжечковых и пирамидных симптомов [12—14]. У 40% больных МСА развиваются инвалидность и нарушение качества жизни уже через 5 лет после начала первых двигательных проявлений. Продолжительность жизни после начала заболевания 8—10 лет. Паркинсонизм при МСА отличается быстрым прогрессированием, ранним развитием постуральной неустойчивости и отсутствием эффекта от терапии леводопой. При этом классический тремор покоя встречается редко [15]. Мозжечковые симптомы у больных МСА проявляются статико-локомоторной и динамической атаксией, нарушением почерка и нистагмом [16]. Расстройство речи по типу дизартрии рассматривается как своеобразная форма интенционного тремора языка и симптом мозжечковой недостаточности. Для МСА характерна быстро прогрессирующая вегетативная недостаточность с постепенным усугублением симптоматики (нарушение тазовых функций, ортостатическая гипотензия, общая слабость, импотенция у мужчин). Присутствуют пирамидные знаки без явных признаков снижения мышечной силы. Наблюдается своеобразная поза — наклоненное вперед туловище при сидении и ходьбе как проявление антеколлиса [16, 17]. МСА чаще встречается как спорадическое заболевание. Для подтверждения МСА инструментальные методы диагностики (МРТ, ЭНМГ) хотя и позволяют исключить другие патологические процессы, являются малоин-

формативными. Выявляемый при ПЭТ гипометаболизм в области скорлупы, ствола мозга и мозжечка может быть отличительным признаком МСА [18].

Вторым заболеванием, тоже вероятным для пациентки, является целиакия (K90.0 Глютеновая атаксия). Важно отметить, что глютеновая атаксия имеет этиологическое лечение [19]. У пациентки 53 лет при отсутствии менопаузы по заключению денситометрии выявлен остеопороз. Обращает на себя внимание увеличение уровня B-Cross Laps 0,806 нг/мл (менее 0,573), который является маркером резорбции костной ткани, снижение уровня витамина 25(OH) D_3 16 нг/мл (30—70 нг/мл); уровень щелочной фосфатазы на нижней границе референтного интервала 45 Ед/л (40—150 Ед/л), что тоже может быть у пациентов с целиакией.

Распространенность целиакии в странах Европы и Северной Америки, по данным скрининговых сплошных эпидемиологических исследований, достигает 1% (1:100). В России частота заболевания может составлять 1:100—1:250 [20]. В настоящее время преобладают малосимптомные и скрытые формы заболевания.

Частота неврологических или психических симптомов составляет до 22%. Неврологические симптомы при целиакии характеризуются постепенным началом, обычно в возрасте 50—53 лет, медленным прогрессирующим течением. Глютеновая атаксия, как один из самых частых неврологических симптомов целиакии, составляет 20% среди всех атаксий и 45% среди идиопатических форм [21, 22]. Она обусловлена уменьшением количества клеток Пуркинье в мозжечке в сочетании с его атрофией и глиозом по данным МРТ [15, 19]. Нередкими проявлениями целиакии выступают и вегетативные нарушения: эпизоды постурального головокружения, синкопальные состояния, ортостатическая гипотензия, недержание мочи, импотенция у мужчин. Таким образом, целиакия по неврологическим симптомам может быть похожа на МСА [23—25]. Считается, что непереносимость глютена как причину поражения нервной системы следует рассматривать даже при отсутствии клинически явных признаков заболевания ЖКТ [26].

Механизм развития заболевания — аутоиммунный. Значимым считается выявление антител к дезаминированному глиадину и тканевой трансглутаминазе. Аутоиммунная реакция, которая развивается при целиакии, может приводить к иммуноопосредованному повреждению мозжечка и в большей степени клеток Пуркинье. Тканевая трансглутаминаза вырабатывается и клетками центральной нервной системы, поэтому в крови больных наследственными дегенеративными атаксиями есть вышеперечисленные антитела [27]. У данной пациентки выявлены патологические аллели, характерные для развития целиакии: типирование гаплотипа HLA-DQ2 и HLA-DQ8 — выявлен гаплотип риска HLA-DQ8, включающий аллельные гены *DQA1*03:01* и *DQB1*03:02*. Генотип пациента: *HLA-DQA1*03:01; *05:01; HLA-DQB1*03:01;*03:02*.

Однако серологическая диагностика проведена не была по финансовым соображениям. Таким образом, диагноз целиакии очень вероятен. Пациентка уже 3 мес (февраль—апрель 2018 г.) находится на безглютеновой диете. Значимого улучшения или ухудшения состояния не произошло. Исходя из данных литературы и собственного опыта, в лучшем случае следует ожидать стабилизации процесса [28, 29].

Выводы

Многообразие клинических проявлений нейродегенеративных заболеваний и МСА в частности определяет трудности диагностики. Плохой прогноз в большинстве случаев накладывает большую ответственность на врача в проведении дифференциального диагноза и принятии окончательного решения. Возможность определения потенциально курабельного заболевания может не только спасти человеку жизнь, но и значительно улучшить ее качество.

Авторы заявляют об отсутствии конфликта интересов.
The authors declare no conflicts of interest.

ЛИТЕРАТУРА/REFERENCES

1. Rehman H.U. Multiple system atrophy. *Postgraduate Medical Journal*. 2001;77(908):379-382. https://doi.org/10.1136/pmj.77.908.379
2. Quinn NP. How to diagnose multiple system atrophy. *Movement disorders : official journal of the Movement Disorder Society*. 2005;20 (suppl.12):5-10. https://doi.org/10.1002/mds.20534
3. Zanigni S, Calandra-Buonaura G, Manners DN, Testa C, Gibertoni D, Evangelisti S, Sambati L, Guarino M, De Massis P, Gramegna LL, Bianchini C, Rucci P, Cortelli P, Lodi R, Tonon C. Accuracy of MR markers for differentiating Progressive Supranuclear Palsy from Parkinson's disease. *NeuroImage. Clinical*. 2016;11:736-742. https://doi.org/10.1016/j.nicl.2016.05.016
4. Bandmann O, Weiss KH, Kaler SG. Wilson's disease and other neurological copper disorders. *The Lancet Neurology*. 2015;14(1): 103-113. https://doi.org/10.1016/S1474-4422(14)70190-5
5. Trocello JM, Broussolle E, Girardot-Tinant N, Pelosse M, Lachaux A, Lloyd C, Woimant F. Wilson's disease, 100 years later. *Revue Neurologiqie*. 2013;169(12):936-943. https://doi.org/10.1016/j.neurol.2013.05.002

6. Beyersdorff A, Findeisen A. Morbus Wilson: Case report of a two-year-old child as first manifestation. *Scandinavian Journal of Gastroenterology.* 2006; 41(4):496-497. https://doi.org/10.1080/00365520500389453
7. Członkowska A, Rodo M, Gromadzka G. Late onset Wilson's disease: therapeutic implications. *Movement Disorders.* 2008;23(6):896-898. https://doi.org/10.1002/mds.21985
8. Лапин С.В., Тотолян А.А. *Иммунологическая лабораторная диагностика аутоиммунных заболеваний.* СПб. 2010. Lapin SV, Totolyan AA. *Immunologicheskaya laboratornaya diagnostika autoimmunnykh zabolevanij.* SPb. 2010. (In Russ.).
9. Wu AHB *Tietz clinical guide to laboratory tests. 4-th ed.* USA: W.B Sounders Company. 2006.
10. Titulaer MJ, Soffietti R, Dalmau J, Gilhus NE, Giometto B, Graus F, Grisold W, Honnorat J, Sillevis Smitt PA, Tanasescu R, Vedeler CA, Voltz R, Verschuuren JJ; European Federation of Neurological Societies. Screening for tumours in paraneoplastic syndromes: report of an EFNS task force. *European Journal of Neurology.* 2011;18(1):19-27. https://doi.org/10.1111/j.1468-1331.2010.03220.x
11. Michalak S, Cofta S, Piatek A, Rybacka J, Wysocka E, Kozubski W. Onconeuronal and antineuronal antibodies in patients with neoplastic and non-neoplastic pulmonary pathologies and suspected for paraneoplastic neurological syndrome. *European Journal of Medical Research* 2009;14(suppl 4):156-161. https://doi.org/10.1186/2047-783X-14-S4-156
12. Dickson DW, Lin W, Liu WK, Yen SH. Multiple system atrophy: a sporadic synucleinopathy. *Brain Pathology*. 1999;9(4):721-732. https://doi.org/10.1111/j.1750-3639.1999.tb00553.x
13. Wenning GK, Kraft E, Beck R, Fowler CJ, Mathias CJ, Quinn NP, Harding AE. Cerebellar presentation of multiple system atrophy. *Movement Disorders* 1997;12(1):115-117. https://doi.org/10.1002/mds.870120121
14. Wenning GK, Tison F, Ben Shlomo Y, Daniel SE, Quinn NP. Multiple system atrophy: a review of 203 pathologically proven cases. *Movement Disorders* 1997;12(2):133-147. https://doi.org/10.1002/mds.870120203
15. Kollensperger M, Geser F, Seppi K, Stampfer-Kountchev M, Sawires M, Scherfler C, Boesch S, Mueller J, Koukouni V, Quinn N, Pellecchia MT, Barone P, Schimke N, Dodel R, Oertel W, Dupont E, Østergaard K, Daniels C, Deuschl G, Gurevich T, Giladi N, Coelho M, Sampaio C, Nilsson C, Widner H, Sorbo FD, Albanese A, Cardozo A, Tolosa E, Abele M, Klockgether T, Kamm C, Gasser T, Djaldetti R, Colosimo C, Meco G, Schrag A, Poewe W, Wenning GK; European MSA Study Group. Red flags for Multiple System Atrophy. *Movement Disorders*. 2008;23(8):1093-1099. https://doi.org/10.1002/mds.21992
16. Gilman S. Parkinsonian syndromes. *Clinics in Geriatric Medicine* 2006; 22 (4):827-842. https://doi.org/10.1016/j.cger.2006.06.007
17. Munschauer FE, Loh L, Bannister R, Newsom-Davis J. Abnormal respiration and sudden death during sleep in multiple system atrophy with autonomic failure. *Neurology.* 1990;40(4):677-679. https://doi.org/10.1212/wnl.40.4.677
18. Brooks DJ, Seppi K; Neuroimaging Working Group on MSA. Proposed neuroimaging criteria for the diagnosis of multiple system atrophy. *Movement Disorders* 2009;24(7):949-964. https://doi.org/10.1002/mds.22413
19. Парфенов А.И., Маев И.В., Баранов А.А., Бакулин И.Г., Сабельникова Е.А., Крумс Л.М., Бельмер С.В., Боровик Т.Э., Захарова И.Н., Дмитриева Ю.А., Рославцева Е.А., Корниенко Е.А., Хавкин А.И., Потапов А.С., Ревнова М.О., Мухина Ю.Г., Щербаков П.Л., Федоров Е.Д., Белоусова Е.А., Халиф И.Л., Хомерики С.Г., Ротин Д.Л., Воробьева Н.Г., Пивник А.В., Гудкова Р.Б., Быкова С.В., Чернин В.В., Вохмянина Н.В., Пухликова Т.В., Дегтярев Д.А., Дамулин И.В., Мкртумян А.М., Джулай Г.С., Тетруашвили Н.К., Барановский А.Ю., Назаренко Л.И., Харитонов А.Г., Лоранская И.Д., Яковенко Э.П., Сайфутдинов Р.Г., Ливзан М.А., Абрамов Д.А., Осипенко М.Ф., Орешко Л.С., Ткаченко Е.И., Ситкин С.И., Ефремов Л.И. Всероссийский консенсус по диагностике и лечению целиакии у детей и взрослых. *Альманах клинической медицины.* 2016;44(6): 661-688. Parfenov AI, Maev IV, Baranov AA, Bakulin IG, Sabel'nikova EA, Krums LM, Bel'mer SV, Borovik TJe, Zaharova IN, Dmitrieva YuA, Roslavtseva EA, Kornienko EA, Khavkin AI, Potapov AS, Revnova MO, Muhina YuG, Shherbakov PL, Fedorov ED, Belousova EA, Khalif IL, Khomeriki SG, Rotin DL, Vorob'eva NG, Pivnik AV, Gudkova RB, Bykova SV, Chernin VV, Vohmyanina NV, Pukhlikova TV, Degtyaryov DA, Damulin IV, Mkrtumyan AM, Dzhulaj GS, Tetruashvili NK, Baranovskij AYu, Nazarenko LI, Kharitonov AG, Loranskaya ID, Yakovenko YuP, Sajfutdinov RG, Livzan MA, Abramov DA, Osipenko MF, Oreshko LS, Tkachenko EI, Sitkin SI, Efremov LI. The Russian consensus on diagnosis and treatment of coeliac disease in children and adults. *Al'manakh klinicheskoj meditsiny*. 2016;44(6):661-688. (In Russ.).
20. Клинические рекомендации «Целиакия у детей» от 2016 г. Ссылка активна на 03.07.2018. Klinicheskie rekomendatsii «Tseliakiya u detei» ot 2016 g. Accessed 03.07.018. http://cr.rosminzdrav.ru/#!/schema/262
21. Jackson JR, Eaton WW, Cascella NG, Fasano A, Kelly DL. Neurologic and psychiatric manifestations of celiac disease and gluten sensitivity. *Psychiatric quarterly.* 2012;83(1):91-102. https://doi.org/10.1007/s11126-011-9186-y
22. Hadjivassiliou M, Sanders DS, Grünewald RA, Woodroofe N, Boscolo S, Aeschlimann D. Gluten sensitivity: from gut to brain. *The Lancet Neurology.* 2010;9(3):318-330. https://doi.org/10.1016/S1474-4422(09)70290-X
23. Gibbons CH, Freeman R. Autonomic neuropathy and coeliac disease. *Journal of Neurology, Neurosurgery and Psychiatry*. 2005;76(4):579-581. https://doi.org/10.1136/jnnp.2004.047480
24. Brannagan TH, Hays AP, Chin SS, Sander HW, Chin RL, Magda P, Green PR, Latov N. Small-fiber neuropathy/neuronopathy associated with celiac disease: skin biopsy findings. *Archives of Neurology.* 2005;62(10):1574-1578. https://doi.org/10.1001/archneur.62.10.1574
25. Pellecchia MT, Ambrosio G, Salvatore E, Vitale C, De Michele G, Barone P. Possible gluten sensitivity in multiple system atrophy. *Neurology.* 2002;59(7):1114-1115. https://doi.org/10.1212/wnl.59.7.1114
26. Chin RL, Sander HW, Brannagan TH, 2003 Chin RL, Sander HW, Brannagan TH, Green PHR, Hays AP, Alaedini A, Latov N. Celiac neuropathy. *Neurology.* 2003:60(10):1581-1585. https://doi.org/10.1212/01.wnl.0000063307.84039.c7
27. Копишинская С.В., Светозарский С.Н., Густов А.В. Глютеновая атаксия: патогенез, клиника, диагностика и лечение. *Неврологический вестник. Журнал им. В.М. Бехтерева.* 2015;67(1):39-45. Kopishinskaya SV, Svetozarsky SN, Gustov AV. Gluten ataxia: pathogenesis, clinical manifestations, diagnosis and treatment. *Nevrologicheskij vestnik. Zhurnal im. V.M. Bekhtereva.* 2015;67(1):39-45. (In Russ.).
28. Hadjivassiliou M, Kandler RH, Chattopadhyay AK, Davies-Jones AG, Jarratt JA, Sanders DS, Sharrack B, Grünewald RA. Dietary treatment of gluten neuropathy. *Muscle & Nerve*. 2006;34(6):762-766. https://doi.org/10.1002/mus.20642
29. Rigamonti A, Magi S, Venturini E, Morandi L, Ciano C, Lauria G. Celiac disease presenting with motor neuropathy: effect of gluten free-diet. *Muscle & Nerve*. 2007; 35(5):675-677. https://doi.org/10.1002/mus.20727

Поступила 04.07.18
Received 04.07.18

Доказательная гастроэнтерология
2018, Т. 7, № 4, с. 92-106
https://doi.org/10.17116/dokgastro2018704192

Russian journal of evidence-based Gastroenterology
2018, vol. 7, №4, pp. 92-106
https://doi.org/10.17116/dokgastro2018704192

ПРАВИТЕЛЬСТВО МОСКВЫ

ДЕПАРТАМЕНТ ЗДРАВООХРАНЕНИЯ ГОРОДА МОСКВЫ

СОГЛАСОВАНО

Главный внештатный специалист гастроэнтеролог Департамента здравоохранения города Москвы, доктор медицинских наук

Д.С.Бордин

«7» августа 2018 г.

РЕКОМЕНДОВАНО

Экспертным советом по науке Департамента здравоохранения города Москвы № 6

«22» августа 2018 г.

ДИЕТОТЕРАПИЯ СИНДРОМА РАЗДРАЖЕННОГО КИШЕЧНИКА С ПРОБЛЕМАМИ ЗАПОРОВ С ИСПОЛЬЗОВАНИЕМ СПЕЦИАЛИЗИРОВАННОГО ПИЩЕВОГО ПРОДУКТА ДИЕТИЧЕСКОГО ЛЕЧЕБНОГО ПИТАНИЯ «КОНЦЕНТРАТ КИСЕЛЯ С ВИТАМИНАМИ И ИНУЛИНОМ “ИНТЕНОРМ”»

Методические рекомендации

Организация-разработчик: Федеральное государственное бюджетное учреждение науки «Федеральный исследовательский центр питания, биотехнологии и безопасности пищи»

Научный сотрудник, к.м.н. ПИЛИПЕНКО В.И.

Ведущий научный сотрудник, К.М.Н. МОРОЗОВ С.В.

Заведующий отделением, д.м.н., проф. ИСАКОВ В.А.

© Коллектив авторов, 2018

Оглавление

Разработчики 93

1. Введение 95

1.1. Актуальность проблемы 95

2. Термины и определения 97

2.1. Классификация СРК (клиническая) 97

2.2. Диагноз СРК в соответствии с Международной классификацией болезней десятого пересмотра (МКБ-10) 97

3. Принципы диагностики СРК 97

4. Лечение 98

4.1. Виды, формы, условия оказания медицинской помощи пациенту с СРК 98

4.2. Принципы коррекции питания пациентов СРК с запорами 99

4.2.1. Обеспечение рационализации питания пациентов СРК с запорами 99

4.2.2. Принципы включения специализированного пищевого продукта диетического лечебного питания «Концентрат киселя с витаминами и инулином ИнТеНорм» в рамках диетотерапии пациентов с СРК 101

5.1. Критерии оценки качества медицинской помощи, оказанной пациенту с СРК 102

5.2. Порядок обновления клинических рекомендаций 102

Заключение 106

Литература 106

1. ВВЕДЕНИЕ

1.1. Актуальность проблемы

Синдром раздраженного кишечника (СРК) — наиболее распространенное функциональное заболевание желудочно-кишечного тракта, заболеваемость которым варьирует от 7% в странах Юго-Восточной Азии до 21% в странах Северной и Южной Америки. Для СРК характерны висцеральная гиперчувствительность, патологические моторные реакции кишечника и психологические нарушения. Из-за многофакторности этиопатогенеза заболевания выбор терапии определяется доминирующими симптомами. В терапии СРК различные подходы: коррекция эмоционального фона при помощи психотерапии и средств, влияющих на вегетативную нервную систему, коррекция образа жизни и диеты, воздействие на состав/количество кишечной микрофлоры, использование фармакологических препаратов, влияющих на моторную функцию кишечника, и др. Индивидуальность клинических проявлений, имеющихся у каждого конкретного пациента обусловливает необходимость разработки индивидуализированных схем лечения, основанных на тяжести доминирующих симптомов, наличии и природе сопутствующих психологических нарушений.

В последние годы отмечается значительный рост интереса к диетотерапии СРК вследствие усиления интереса в обществе к правильному питанию и выбору пищи, осознанию факта, что диета является первичным поведенческим фактором контроля симптомов непосредственно самим пациентом. Кроме того, были получены доказательства эффективности некоторых методов диетологической коррекции проявлений СРК. В то же время оценка взаимосвязи симптомов заболевания и используемого пациентом рациона (или отдельных факторов питания) является достаточно трудной задачей в связи с тем, что химический состав большей части пищевых продуктов и блюд является сложным и неоднородным. Еще более многогранны механизмы взаимодействия компонентов пищи с кишечником и микробиотой, что еще больше усложняет оценку взаимосвязи проявлений заболевания с использовавшимися нутриентами в каждом конкретном случае.

Во-первых, пища может оказывать воздействие на моторику и секрецию кишки еще в цефалическую фазу, когда вид, запах и вкус пищи запускают каскад сигналов из центральной нервной системы на вегетативную, что в конечном итоге может обусловливать изменение моторной функции кишечника, увеличивать секрецию ферментов и т.д. Поступление в просвет кишечника химуса и стимуляция механорецепторов, находящихся в кишечной стенке за счет ее растяжения, запускает ряд рефлекторных эффектов (например, гастроколитический рефлекс), что может обусловить спазм гладкой мускулатуры или усиление моторики. Появление симптомов может быть обусловлено употреблением трудноперевариваемых, осмотически активных компонентов пищи, нахождение которых в просвете кишечника приводит к поступлению в него жидкости и как следствие увеличению объема химуса, перерастяжению кишечной стенки и ускорению транзита. Трудноперевариваемые компоненты пищи могут подвергаться ферментации бактериями в просвете кишечника. Этот процесс сопровождается выделением газов, которые могут усилить описанные ранее патофизиологические воздействия.

Появление симптомов СРК может быть обусловлено и рядом гуморальных воздействий. В частности, стимуляция рецепторных полей кишки пищей или ее компонентами (пептиды, жирные кислоты и т.д.) приводит к высвобождению множества нейротрансмиттеров и гормонов (серотонина, холецистокинина, глюкагоноподобного пептида-1, пептида YY, мотилина, инкретинов и энкефалинов) с последующей реализацией их действия. Салицилаты пищи могут прямо активировать тучные клетки у восприимчивых индивидуумов.

Некоторые компоненты пищи могут нарушать целостность эпителия кишки, что может проявляться изменениями кишечной проницаемости, с последующими реакциями пищевой непереносимости. Наконец, большой набор пищевых продуктов известен способностью влиять на состав и численность кишечной микробиоты, что может приводить к изменению активности кишечной части вегетативной нервной системы, запуску иммунных реакций, изменению метаболического профиля. Поэтому изменение состава и объема съедаемой пищи может способствовать устранению симптомов у больных СРК.

В результате скрининга пищевых веществ, способных уменьшать проявления СРК, мы остановились на трех, эффект которых по отдельности был оценен в различных открытых или контролируемых исследованиях с участием этой группы больных: инулин, куркумин и пиридоксин. Предыдущими исследованиями было показано, что у больных СРК с преобладанием запоров в структуре питания наблюдается недостаточное потребление указанных факторов. Потенциальные механизмы, лежащие в основе эффективности указанных средств, приведены ниже.

Инулин — полисахарид, полимер фруктозы, имеющий естественное происхождение, относится к группе пищевых волокон. Считается, что основное действие пищевых волокон заключается в сокращении времени кишечного транзита, что проявляется увеличением частоты дефекаций. Стимуляция дви-

гательной функции кишечника достигается усилением желчеотделения, размягчением и увеличением объема кишечного содержимого. В присутствии пищевых волокон уменьшается скорость расщепления пищевых полимеров пищеварительными ферментами, в связи с чем ослабляется интенсивность высвобождения гормонов обратной связи в двенадцатиперстной, подвздошной и ободочной кишке. Без достаточного влияния обратной связи замедляется опорожнение желудка, увеличивается время транзита по тонкой кишке, что может сопровождаться неприятными ощущениями переполнения живота и урчанием. Исследования показали, что пищевые волокна различаются по способности замедлять опорожнение желудка: так, у отрубей и пектина эта способность оказалась очень выраженной, а оболочки семян подорожника такого эффекта не оказывали, более того, для инулина был установлен дозозависимый эффект ускорения ороцекального транзита. Вероятно, влиянием этого фактора можно объяснить то, что уменьшение выраженности абдоминальной боли и метеоризма достигалось в большем количестве случаев при использовании растворимых пищевых волокон (псиллиум, частично гидролизованная гуаровая камедь, фруктоолигосахариды) по сравнению с нерастворимыми пищевыми волокнами (пшеничные, кукурузные отруби и обезжиренное семя льна). Инулин стимулирует рост бифидумбактерий и подавляет активность протеолитических ферментов условно-патогенных и патогенных микроорганизмов, что может быть использовано при создании специализированных и обогащенных пищевых продуктов. При ферментации инулина образуются короткоцепочечные жирные кислоты (ацетат, пропионат, бутират), которые колоноциты используют в качестве основного источника энергии, что необходимо для их правильного функционального созревания и поддержания архитектоники эпителия. Описанный в настоящих рекомендациях пищевой продукт содержит в составе инулин, а технология его использования предполагает поступление этого фактора в дозе 3 г/сут, что составляет 30% от рекомендуемой дозы.

Куркумин — гидрофобный низкомолекулярный флавоноид, экстрактируемый из высушенных корней желтого имбиря. Ярко-желтый порошок имбиря широко используется в качестве специй кухни Юго-Восточной Азии, а индийская Аюрведа рекомендовала его к применению при заболеваниях желчных путей, кашле, диабетических язвах, ревматизме и синуситах. Куркумин считается фармакологически безопасным на том основании, что в составе специй на протяжении веков он потреблялся в дозах до 100 мг/сут. В ряде исследований дозы до 8 г куркумина переносились пациентами удовлетворительно. Куркумин обладает довольно низкой биодоступностью, однако при совместном использовании его с рядом соединений, например в комбинации с алкалоидом пиперином, биодоступность его увеличивается в 20 раз. Клеточные эффекты куркумина реализуются посредством ингибирования каскадов липооксигеназы/циклооксигеназы, ксантиндегидрогеназы/оксидазы, усилением активности супероксиддисмутазы и глутатионпероксидазы, действием на протеины клеточного цикла (циклин D1 и p21), цитокины (ФНО-α, ИЛ-1, ИЛ-6 и хемокины) и рецепторы (рецептор эндотелиального фактора роста и HER2). Куркумин является антиоксидантом, который непосредственно инактивирует свободные радикалы семейств кислорода и азота. Влияние куркумина на эти клеточные сигнальные пути зафиксировано в тканях кишечника, почек, сетчатке глаза и периферической нервной ткани. Несколькими исследованиями подтверждена эффективность куркумина в предупреждении и лечении воспалительных заболеваний кишечника. Так, куркумин в дозе 500 мг 2 раза в сутки уменьшал тяжесть течения болезни Крона и неспецифического язвенного колита у взрослых к контрольному сроку 3 нед. При местном применении он способствовал сокращению времени заживления язв кишечника, индуцированных активацией провоспалительного каскада реакций NF-kB у крыс. В рандомизированном 8-недельном исследовании с частичным ослеплением отмечено уменьшение выраженности болевого синдрома у 65% больных СРК, получавших куркумин, однако отсутствие плацебо-контроля снижает ценность полученных результатов.

Целесообразность использования пиридоксина обусловлена результатами исследований, в которых была обнаружена достоверная (p=0,031) обратная зависимость между выраженностью симптомов СРК и содержанием витамина B_6 в рационе. Авторы этих работ приводят несколько возможных объяснений этим находкам. Например, дериват витамина B_6 — 6-азофенил-2,4-дисульфоновая кислота является антагонистом P2X-рецепторов, которые регулируют моторику кишечника и восприятие болевых ощущений.

Учитывая эти данные, были сформированы медико-биологические требования, в соответствии с которыми специалистами лаборатории пищевых биотехнологий и специализированных продуктов ФГБУН «ФИЦ питания и биотехнологии» совместно с ЗАО «Валетек Продимпэкс» (РФ) разработаны рецептура и технология производства специализированного пищевого продукта диетического лечебного питания в виде сухого концентрата киселя с витаминами и инулином для включения в рацион больных СРК с преобладанием запоров. Опытная партия продукта для проведения клинических испытаний выработана в промышленных условиях ЗАО «Валетек Продимпэкс», продемонстрировала хорошую переносимость и способствовала учащению стула.

2. Термины и определения

2.1. Классификация СРК (клиническая)

В зависимости от изменений стула выделяют:

— СРК с преобладанием диареи (СРК-Д), для которого характерно наличие жидкого стула (6-го или 7-го типа по Бристольской шкале) в 25% дефекаций и более и плотного стула (1-го или 2-го типа по Бристольской шкале) в 25% дефекаций и менее. Данный тип встречается приблизительно у $^1/_3$ пациентов с СРК, чаще у мужчин.

— СРК с преобладанием запоров (СРК-З), для которого характерно присутствие плотного стула (1-го или 2-го типа по Бристольской шкале) в 25% дефекаций и более и жидкого стула (6-го или 7-го типа по Бристольской шкале) в 25% дефекаций и менее. Данный тип СРК также встречается в $^1/_3$ случаев заболевания, чаще у женщин.

— СРК со смешанным характером консистенции стула (СРК-С), для которого характерно 25% случаев и более как плотного, так и неоформлен ного стула, составляет от $^1/_3$ до $^1/_2$ случаев заболевания.

— Неклассифицируемый вариант СРК (СРК-Н): пациенты, отвечающие диагностическим критериям СРК, у которых нарушения параметров дефекации не могут быть отнесены ни к одной из трех упомянутых групп.

Для описания консистенции стула может применяться Бристольская шкала формы кала, согласно которой плотному стулу соответствуют типы 1 и 2, а жидкому — типы 6 и 7 **(табл. 1)**.

2.2. Диагностика в соответствии с Международной классификацией болезней десятого пересмотра (МКБ-10)

Другие болезни кишечника (K55—K64)

Синдром раздраженного кишечника (K58):

— K58.0 синдром раздраженного кишечника с диареей.

— K58.9 синдром раздраженного кишечника с запорами.

3. Принципы диагностики СРК

Диагноз СРК устанавливается при наличии хронических симптомов, отвечающих указанным критериям, после надлежащего исключения органической патологии желудочно-кишечного тракта (ЖКТ) (наличия описанных ниже «симптомов тревоги»).

При установлении диагноза СРК следует оценить наличие следующих характерных симптомов:

1. Боль в животе, характеризующаяся у больных СРК следующим:

— хроническое течение (наличие боли не реже 1 дня в неделю в течение 3 мес при общей продолжительности не менее 6 мес);

Классификация СРК (клиническая)

Клинические/методические рекомендации	Нормативный документ системы стандартизации в здравоохранении, определяющий требования к выполнению медицинской помощи больному при определенном заболевании, с определенным синдромом или при определенной клинической ситуации
Заболевание	Возникающее в связи с воздействием патогенных факторов нарушение деятельности организма, работоспособности, способности адаптироваться к изменяющимся условиям средств при одновременном изменении защитно-компенсаторных и защитно-приспособительных реакций и механизмов организма
Основное заболевание	Заболевание, которое само по себе или в связи с осложнениями вызывает первоочередную необходимость оказания медицинской помощи в связи с наибольшей угрозой работоспособности, жизни и здоровью, либо приводит к инвалидности, либо становится причиной смерти.
Сопутствующее заболевание	Заболевание, которое не имеет причинно-следственной связи с основным заболеванием, уступает ему в степени необходимости оказания медицинской помощи, влияния на работоспособность, опасности для жизни и здоровья и не является причиной смерти
Тяжесть заболевания	Критерий, определяющий степень поражения органов или систем организма человека либо нарушения их функций, обусловленные заболеванием или состоянием, либо их осложнением
Осложнение заболевания	Присоединение к заболеванию синдрома нарушения физиологического процесса — нарушение целостности органа или его стенки, кровотечение, развившаяся острая или хроническая недостаточность функции органа или системы органов
Состояние	Изменения организма, возникающие в связи с воздействием патогенных или физиологических факторов и требующие оказания медицинской помощи
Синдром раздраженного кишечника	Функциональное расстройство кишечника, проявляющееся рецидивирующими болями в животе, которые возникают по меньшей мере 1 раз в неделю и характеризуются следующими признаками (2 и более): 1. Связаны с дефекацией. 2. Связаны с изменением частоты последней. 3. Связаны с изменением формы (внешнего вида) стула. Эти признаки должны отмечаться у больного последние 3 мес при общей продолжительности не менее 6 мес

— боли связаны с дефекацией, изменением частоты или формы стула.

2. У больных СРК могут наблюдаться жалобы, не связанные непосредственно с заболеванием, которые могут быть обусловлены наличием нескольких функциональных расстройств органов желудочно-кишечного тракта:

— чувство раннего насыщения/переполнения в верхних отделах живота, тошнота, изжога;

— урологические симптомы (никтурия, учащенные и императивные позывы к мочеиспусканию, ощущение неполного опорожнения мочевого пузыря) — раздраженный мочевой пузырь;

— диспареуния (появление боли при половом сношении) у женщин;

— бессонница.

Симтомы, требующие дополнительного обследования при подозрении на наличие у больного СРК

Приведенные ниже симптомы могут сопровождать органическую патологию ЖКТ и должны являться показаниями к углубленному обследованию, в большинстве случаев к проведению эндоскопического исследования ЖКТ:

— необъяснимая потеря массы тела;

— наличие крови в стуле;

— лихорадка;

— необъяснимая анемия;

— дебют заболевания в пожилом возрасте;

— симптоматика в ночное время;

— лейкоцитоз;

— необъяснимое повышение СОЭ;

— необъяснимые изменения в биохимическом анализе крови.

3.2. Дифференциальный диагноз

Дифференциальный диагноз СРК с запорами проводится со следующими заболеваниями.

При преобладании запоров необходимо исключить:

— обструкцию кишки опухолевой природы. Особенно актуально у пациентов старше 45 лет и при наличии в семейном анамнезе случаев рака толстой кишки;

— побочные действия лекарственных препаратов (антидепрессанты, нейролептики, кальциевые блокаторы);

— гипотиреоз.

При преобладании болевого синдрома нужно исключить:

— частичную обструкцию тонкой кишки;

— болезнь Крона;

— ишемический колит;

— хронический панкреатит;

— лимфому ЖКТ;

— эндометриоз;

— заболевания желчевыводящих путей.

4. Лечение

4.1. Виды, формы, условия оказания медицинской помощи пациенту с данным заболеванием или состоянием

Целью лечения больных СРК являются достижение ремиссии заболевания (купирование болевого синдрома, коррекция нарушений моторики) и восстановление социальной активности.

Тактика лечения:

Лечение в большинстве случаев проводится амбулаторно, госпитализация предусмотрена для проведения углубленного обследования и при трудностях в подборе терапии.

В лечении больных СРК можно выделить три основных этапа.

Первый этап — это общие мероприятия, включающие образование больных, диетические рекомендации и ведение пищевого дневника с отметками о наличии симптомов. Образование больного ставит перед собой целью ознакомление пациента в доступной форме с сущностью заболевания и его прогнозом. Важно переключить внимание пациента на нормальные показатели проведенных исследований. Больной должен поверить, что у него отсутствует тяжелое органическое заболевание, угрожающее его жизни. Диетические рекомендации включают обсуждение индивидуальных привычек питания, выделение продуктов, употребление которых вызывает усиление

Таблица 1. **Бристольская шкала кала**

Тип	Форма кала
1	Отдельные твердые комки, типа «орехов», трудно продвигаются
2	В форме колбаски, но комковатый
3	В форме колбаски, но с ребристой поверхностью
4	В форме колбаски или змеи, гладкий и мягкий
5	Мягкие маленькие шарики с ровными краями
6	Рыхлые частицы с неровными краями, кашицеобразный стул
7	Водянистый, без твердых частиц

симптомов заболевания, — для определения продуктов питания, которые могут вызвать ухудшение состояния у конкретного пациента, целесообразно рекомендовать больному ведение «пищевого дневника».

Второй этап лечения больных СРК — проведение симптоматического лечения, когда коррекция образа жизни и нормализация питания недостаточно эффективны в устранении симптомов. Для устранения запора рекомендуется использование препаратов пищевых волокон — псиллиума (до 30 г, разделенных на несколько приемов), лактулозы (10—30 мл 1—3 раза в сутки), препаратов полиэтиленгликоля (17—34 г/сут), агонистов 5HT4-серотониновых рецепторов (прукалоприд 1—2 мг 1 раз в сутки). При выраженном болевом синдроме применяют миотропные спазмолитики (дицикломин 10—20 мг 1—2 раза в сутки, отилониум 40—80 мг 2—3 раза в сутки, мебеверин 135 мг 3 раза в сутки), препараты масла мяты перечной (250—750 мг 2—3 раза в сутки), селективные ингибиторы обратного захвата серотонина и 5HT3-антагонисты (алосетрон 0,5—1 мг 2 раза в сутки). За рубежом доступны активаторы хлорных каналов (любипростон 8 мкг 2 раза в сутки) и агонисты гуанилатциклазы С (линаклотид 290 мкг 1 раз в сутки).

Третий этап лечения больных СРК — применение психотропных препаратов по согласованию с психотерапевтом для уменьшения выраженности болевого синдрома или коррекции имеющихся психологических нарушений. В настоящее время для СРК подтверждена эффективность трициклических антидепрессантов (ТЦА), селективных ингибиторов обратного захвата серотонина (СИОЗС), нейролептиков, а также их сочетаний.

Хирургическое лечение больным СРК не показано.

4.2. Принципы коррекции питания пациентов СРК с преобладанием запоров

Лечебное питание, построенное на основе современных принципов оптимального питания, играет важную роль на всех этапах лечения больных СРК из-за ограниченных возможностей медикаментозной терапии, длительного рецидивирующего течения этого заболевания. Питание, организованное по рациональным принципам, уменьшает нагрузку на кишечник и может способствовать уменьшению вероятности формирования симптомов заболевания.

Более $^1/_2$ больных СРК отмечают взаимосвязь симптомов заболевания с приемами пищи. Также отмечено, что ограничение в приемах пищи и голодание могут способствовать уменьшению частоты и интенсивности абдоминальной боли. В связи с этим у пациентов часто встречаются приспособительные реакции, связанные с приемом пищи, — сокращение объема разовой порции, исключение из рациона жирной пищи, молока, простых углеводов, кофеина, алкоголя, белковых блюд (мяса), увеличение потребления пищевых волокон (как правило, в неоптимальной разовой и суточной дозах, без адекватного потребления жидкости), что может привести к выраженной несбалансированности рациона, отсроченному появлению новых симптомов, формированию белково-энергетической недостаточности и дефицита микронутриентов, а также стать причиной развития синдрома избыточного бактериального роста в тонкой кишке (СИБР).

4.2.1. Обеспечение рационального питания пациентов с СРК с преобладанием запоров

Для оценки стереотипа питания и выявления основных погрешностей рекомендуется ведение пациентом дневника питания в течение 3—7 дней с обязательным указанием размера порции, хотя бы в общем виде (штуки, половники, ложки, стаканы и т.д.). Использование дневника питания «открывает глаза» пациенту на его пищевое поведение, что может способствовать большей приверженности к предложенной схеме диетотерапии. Анализ данных такого дневника позволит врачу оценить адекватность питания и выявить наиболее значимые нарушения, определить схему их коррекции.

Основные принципы коррекции пищевого поведения больных СРК с преобладанием запоров

Прежде всего следует оптимизировать потребление жидкости. Пациенты обычно знают, что надо много пить, но пьют воду стаканами, что увеличивает диурез и может ограничивать ежедневную активность, особенно у женщин. Более эффективно употребление воды глотками — 2—3 глотка каждые 20 мин периода бодрствования — вода не накапливается, не ограничивает активность тяжестью в животе и учащением мочеиспускания. Самоконтроль адекватности потребления воды следует проводить по влажности языка, которую пациент может самостоятельно оценить во время утренних гигиенических процедур.

Учитывая несбалансированность рациона, больным СРК можно рекомендовать ежедневный профилактический прием в течение всего года поливитаминных препаратов (в дозах, не превышающих нормы физиологического потребления) для устранения дефицита витаминов и микроэлементов, усиления адаптивных возможностей кишечника.

Для правильного запуска каскада пищеварительных рефлексов следует обращать внимание пациентов на тщательность пережевывания пищи, отказ от чтения, просмотра телевизора, активного общения во время еды. При нарушенной функции жевания — консультация стоматолога для оценки возможности ее восстановления.

Для уменьшения объема разовой порции пищи (большие порции могут запускать патологические рефлексы из-за перенапряжения адаптивных возможностей) следует рекомендовать пациентам частое дробное питание — 5—6 раз в сутки, перерывы между приемами пищи должны составлять около 3 ч, 3 основных приема пищи и 3 перекуса. В качестве перекусов возможно употребление фрукта (яблоко, банан), 100 г вязкого йогурта, стакана кисломолочного напитка.

Для учащения и размягчения стула на ночь можно порекомендовать ежедневное употребление порции кисломолочного напитка (кефир или йогурт) с тщательно размешанной чайной ложкой растительного масла, как это рекомендовалось больным СРК с преобладанием запоров в клинике питания еще в советские времена.

Больным СРК необходим полный отказ от употребления так называемой мусорной еды (фаст-фуд, продукты быстрого приготовления, готовые блюда в сетевых супермаркетах) из-за раздражающего действия ее компонентов. Если полный отказ невозможен, следует рекомендовать ограничение порций, уменьшение частоты употребления.

Обязателен полноценный, развернутый ранний завтрак (в пределах 1 ч с момента пробуждения) для запуска гастроколитического рефлекса и формирования позыва на дефекацию. Утренний завтрак является крайне важным, поскольку возникновение болевого синдрома у больных СРК после этого приема пищи происходит реже, в связи с чем отказ от завтрака нежелателен. Следует обратить внимание пациентов на то, что игнорирование позыва на дефекацию крайне нежелательно!

Прием белковых блюд (рыбы, мяса, творога) следует ограничить порцией около 100 г (для лиц физического труда 130 г) за один прием пищи, поскольку большее количество белка не может быть усвоено в тонкой кишке в силу физиологических причин. Неусвоенная часть олиго- и дипептидов, образующихся в процессе переваривания, будет использоваться кишечной флорой с образованием ряда раздражающих слизистую оболочку кишечника химических соединений, способных провоцировать симптомы СРК.

Рекомендуется ограничение или отказ от употребления жирных молочных продуктов, замена их на обезжиренные и маложирные (молоко 1,5—2,5%, творог 5—9%, сметана 10—15% и т.д.). Этот подход позволяет снизить содержание жира в рационе, облегчая нагрузку на ферментативные системы кишечника.

Важно обеспечить нормализацию потребления крахмалистой пищи в рационе — при низком содержании крахмала флора, осуществляющая утилизацию резистентного крахмала, использует в качестве субстрата муцин слизи, слизистый слой истончается, содержимое кишечника приближается к рецепторным полям, что повышает сигнальный поток кишечной нервной системы и способствует формированию патологических рефлексов.

Пациентам следует ограничить употребление в пищу продуктов и блюд, замедляющих моторную функцию кишечника, в том числе вяжущих продуктов: отваров и киселей из черники, черемухи, айвы, груш, кизила, крепкого чая, красных виноградных вин, какао, слизистых супов, протертых каш (особенно манной и рисовой).

Рекомендуется чаще использовать в пищу продукты и блюда, усиливающие двигательную функцию кишечника: богатые пищевыми волокнами, особенно грубой клетчаткой — отруби, бобовые, орехи, грибы, сухофрукты (особенно чернослив, курага, инжир), хлеб из муки грубого помола, перловая, ячневая, гречневая, овсяная крупы, пшено, овощи и плоды (свекла, морковь, чернослив, курага, кабачок, тыква, цветная капуста, брокколи и др.), кисломолочные напитки, холодные блюда (ниже 15—17 °С), особенно при употреблении натощак или в качестве первых блюд обеда — свекольник, окрошка, холодные заливные блюда и др.

На фоне коррекции питания пациентам рекомендуется регулярно (лучше ежедневно) отслеживать динамику массы тела: при стойком повышении массы тела более 1,5 кг в 1 нед у пациента с нормальной или повышенной массой тела рацион можно считать избыточным по калорийности, требуется снижение размеров порций на 10—15%. При стойком снижении массы тела у лиц с нормальной или низкой массой тела размер порции следует увеличить или ввести дополнительный прием пищи для восстановления баланса калорий.

К сожалению, сложившиеся у пациентов стереотипы питания с трудом поддаются коррекции, что существенно снижает эффективность рекомендаций, изложенных выше. В особенности это касается пациентов старшей возрастной группы, которым проще использовать слабительные препараты раздражающего действия, чем радикально менять устоявшуюся за десятилетия схему питания. Другой распространенной среди больных СРК ошибкой является отказ от ограничений в питании при устранении симптомов, что в большинстве случаев приводит к возобновлению имевшихся проявлений в короткие сроки. Значительные временные затраты на приготовление домашней пищи мешают реализовать предложенные рекомендации лицам с интенсивным графиком труда. Одним из способов необременительного усиления эффективности диетотерапии является включение в рацион специализированных пищевых продуктов для нормализации опорожнения кишечника.

4.2.2. Принципы включения специализированного пищевого продукта диетического лечебного питания «Концентрат киселя с витаминами и инулином “ИнТеНорм”» в рамках диетотерапии пациентов с СРК

Включение в рацион пациентов с СРК с запорами специализированных пищевых продуктов позволяет оптимизировать и повысить эффективность лечебного питания больных в амбулаторных условиях, обеспечить сохранение ремиссии в отдаленные сроки после купирования обострения.

Ингредиентный состав специализированного пищевого продукта диетического лечебного питания «Концентрат киселя с витаминами и инулином “ИнТеНорм”» представлен в **табл. 2.**

Разработанный концентрат киселя представляет собой многокомпонентную смесь, основу которой составляют сахар и картофельный крахмал. Для снижения содержания дисахаридов и обеспечения сладости, свойственной традиционному киселю, в рецептуре использован продукт неполного гидролиза крахмала — мальтодекстрин и смесь натуральных подсластителей «Стевилия Е», состоящая из эритритола и стевиозида. Кисель обогащен эссенциальными микронутриентами — витаминами B_1, B_2, B_6, PP и фолиевой кислотой, содержит инулин, куркумин в количествах, не превышающих верхний допустимый уровень потребления этих биологически активных веществ для взрослых в составе специализированных пищевых продуктов. Для формирования полноты вкуса и аромата в состав продукта включены натуральные ароматизаторы и сублимированные соки.

Для приготовления порции продукта к содержимому пакета (12 г) следует добавить 100 мл кипящей воды и интенсивно перемешивать раствор до получения однородного продукта. Готовый кисель можно употреблять в теплом или остывшем виде.

Клиническое исследование эффективности и переносимости специализированного пищевого продукта диетического лечебного питания «Концентрат киселя с витаминами и инулином “ИнТеНорм”» было выполнено на базе отделения гастроэнтерологии и гепатологии ФГБНУ «НИИ питания» в 2015 г. В исследование были включены 50 пациентов (5 мужчин и 45 женщин) с СРК с запорами (диагноз выставлялся согласно действующим рекомендациям по Римским критериям III), средний возраст больных составил 47,3±16,3 года (от 25 до 76 лет). У включенных в исследование больных отсутствовали симптомы, свидетельствовавшие в пользу органической патологии (ректальное кровотечение, лихорадка, анемия, снижение массы тела). Для исключения органической патологии всем больным при поступлении проводилась колоноскопия или ирригоскопия. Отличительной особенностью данного исследования являлось то, что пациенты дополнительно не употребляли какую-либо другую пищу, помимо стандартизованного по содержанию основных нутриентов и кулинарной обработке рациона, что позволило сократить до минимума различия в их питании. В рамках исследования пациенты с СРК с запорами были рандомизированы на две группы: основную (1-я группа) и сравнения (2-я группа). Пациенты 1-й группы заменяли блюда 2-го завтрака и полдника на исследуемый продукт, пациенты 2-й группы получали стандартную диетотерапию. Группы были сопоставимы по возрасту, индексу массы тела, продолжительности анамнеза заболевания и его тяжести и другим показателям оценки течения.

Таблица 2. **Содержание пищевых веществ в суточной порции киселя «ИнТеНорм» и степень удовлетворения суточной потребности в макро- и микронутриентах и калорийности**

Пищевые вещества	Содержание в суточной порции (24 г)	% от адекватного уровня потребления*
Углеводы, г	17,7	4,8**
в том числе сахар, г	10,0	15
Инулин, г	3,0	30***
Витамин, мг		
B_1	1,6	107
B_2	1,4	78
B_6	1,8	90
PP	15,4	77
Фолиевая кислота, мкг	277	69
Куркумин, мг	10	20
Энергетическая ценность/калорийность, кДж/ккал	297/71	2,8**

Примечание. * — МР 2.3.1.2438-08. Нормы физиологических потребностей в энергии и пищевых веществах для различных групп населения Российской Федерации; ** — ТР ТС 022/2011 «Пищевая продукция в части ее маркировки»; *** — рекомендуемые уровни потребления пищевых и биологически активных веществ: методические рекомендации МР 2.3.1.1915-04. М.: Федеральный центр Госсанэпиднадзора Минздрава России, 2004.

Таблица 3. **Динамика качества жизни, оцененная вопросником IBSQoL**

Группа обследованных	1-й день	14-й день	*p*
1-я (*n*=25), %	64,5±13,5	81,2±9,1	0,05
2-я (*n*=25), %	67,2±15,1	75,1±12,3	0,12

Оценка качества жизни и тяжести СРК осуществлялась 2 раза (при поступлении и перед выпиской пациентов) с применением 36-позиционного вопросника Irritable Bowel Syndrome Quality of Life Instrument (IBS-QOL) и 4-позиционного вопросника “B.E.S.T.”. Оба вопросника заполнялись больными самостоятельно, без ограничения времени, в один и тот же день.

Во время пребывания пациента в клинике в специально разработанной карте осуществлялась ежедневная регистрация, согласно 5-балльной шкале Лайкерта динамики симптомов заболевания (наличие и выраженность абдоминальной боли, метеоризма, изжоги, тошноты, чувства тяжести после еды, неполного опорожнения кишечника, эмоционального дискомфорта).

Для оценки динамики показателей стула использовалась Бристольская шкала стула, которая заполнялась пациентом после каждого опорожнения кишки по специальной форме с отметкой о наличии в стуле слизи и качестве опорожнения в течение всего срока проведения исследования.

Включение в рацион пациентов с запорами исследуемого продукта способствовало более выраженному достоверному увеличению частоты стула и достоверному улучшению его консистенции (**рис. 1**: данные представлены в виде средних значений изучаемых показателей стула за период протяженностью 4 дня в начале, середине и конце времени наблюдения), в то время как в группе сравнения динамика этих параметров стула оказалась недостоверной.

К концу срока наблюдения пациенты основной группы отметили значимое достоверное уменьшение чувства неполного опорожнения кишечника, выраженности абдоминальной боли и интенсивности вздутия живота, в группе, получавшей стандартное лечение, отмечено достоверное снижение выраженности абдоминальной боли и вздутия живота (**рис. 2**: данные представлены в виде средних значений шкалы Лайкерта за период протяженностью 4 дня в начале, середине и конце времени наблюдения).

Специализированным вопросником IBSQoL был установлен достоверный рост показателей качества жизни у пациентов основной группы, в группе сравнения динамика качества жизни оказалась недостоверной **(табл. 3)**.

За весь период наблюдения у пациентов, получавших специализированный пищевой продукт, не отмечалось каких-либо симптомов плохой переносимости, более того, они проявляли интерес в плане возможности приобретения специализированного продукта в розничной сети для продолжения лечения.

Таким образом, с учетом полученных в клинических испытаниях данных в целях усиления эффективности диетотерапии у пациентов с СРК с запорами кисель «ИнТеНорм» следует использовать в рационе ежедневно в виде двух раздельных порций — во второй завтрак (около 11 ч) и полдник (около 16 ч), желательно отдельно от остальной еды для снижения вероятности появления урчания в животе и метеоризма, особенно в первые дни приема. В клинических испытаниях достоверный положительный эффект киселя на частоту и консистенцию стула, а также на выраженность основных жалоб (вздутие живота, чувство неполного опорожнения кишечника, абдоминальную боль) наблюдался со 2-й недели приема специализированного продукта. Во время периода наблюдения у пациентов, получавших кисель «ИнТеНорм», не наблюдалось каких-либо нежелательных явлений, связанных с его применением.

По мере улучшения состояния больных в более отдаленные сроки после устранения симптомов и нормализации опорожнения кишечника прием киселя «ИнТеНорм» можно сократить до поддерживающей дозы 1 раз в день, как показано на схеме (**рис. 3**).

Внедрение в клиническую практику схем усиления диетотерапии больных СРК с запорами за счет включения специализированного пищевого продукта киселя «ИнТеНорм» позволяет добиться более быстрого купирования обострений заболевания, стойкого поддержания ремиссии и обеспечивает повышение качества жизни пациентов за счет формирования уверенности в возможности контроля имеющихся симптомов.

5.1. Критерии оценки качества медицинской помощи, оказанной пациенту с СРК

Индикаторами эффективности лечения являются нормализация опорожнения кишечника, купирование симптомов СРК (абдоминальная боль, вздутие живота, чувство неполного опорожнения кишечника), восстановление оптимального уровня качества жизни.

5.2. Порядок обновления клинических рекомендаций

Пересмотр рекомендаций будет осуществлен через 3 года с момента их опубликования при наличии новых данных по диагностике и лечению СРК с достаточным уровнем доказательности.

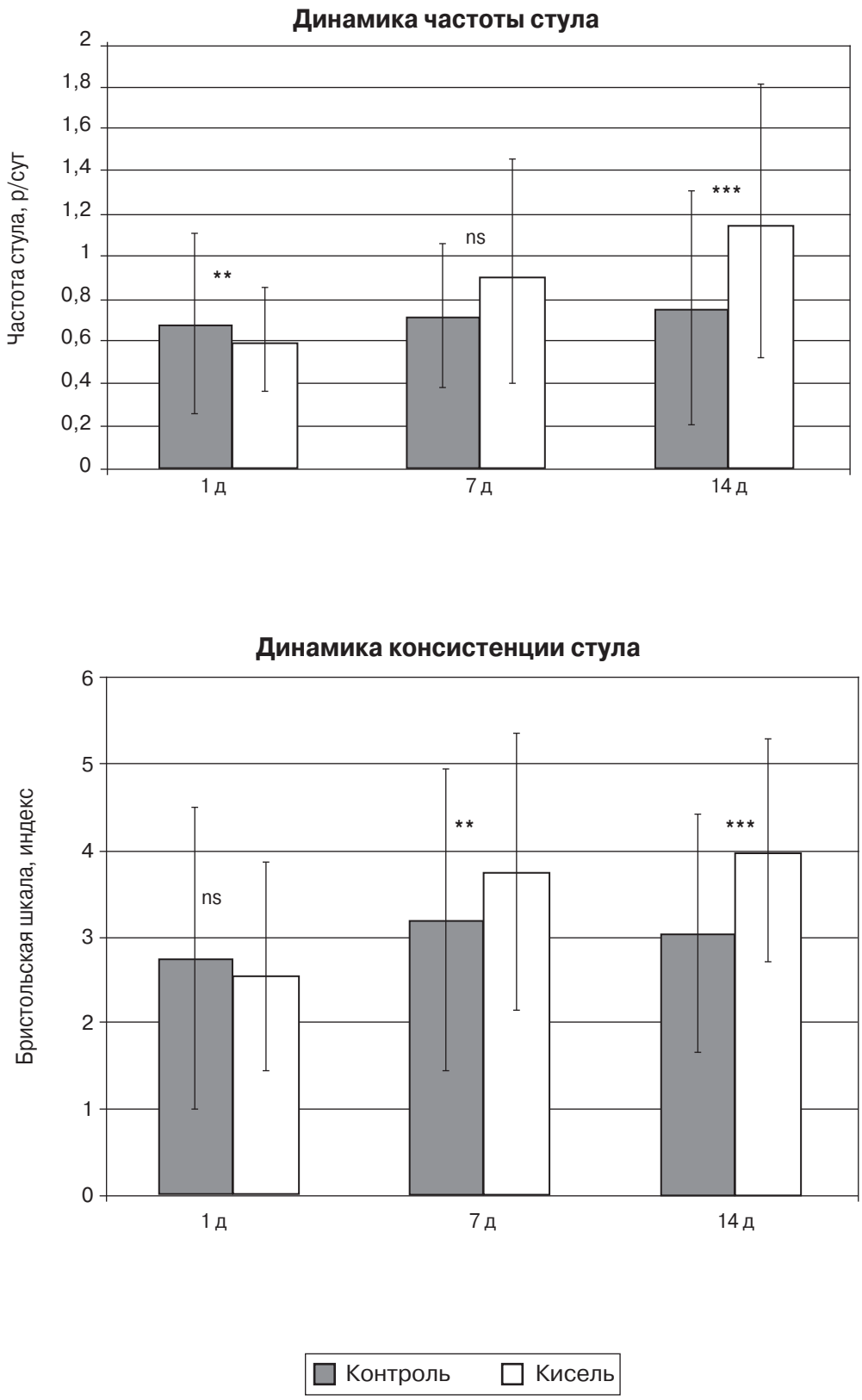

Рис. 1. **Динамика частоты и консистенции стула, согласно Бристольской шкале в исследуемых группах: ** — *p*=0,01; *** — *p*<0,001 от исходной величины; ns — недостоверно.**

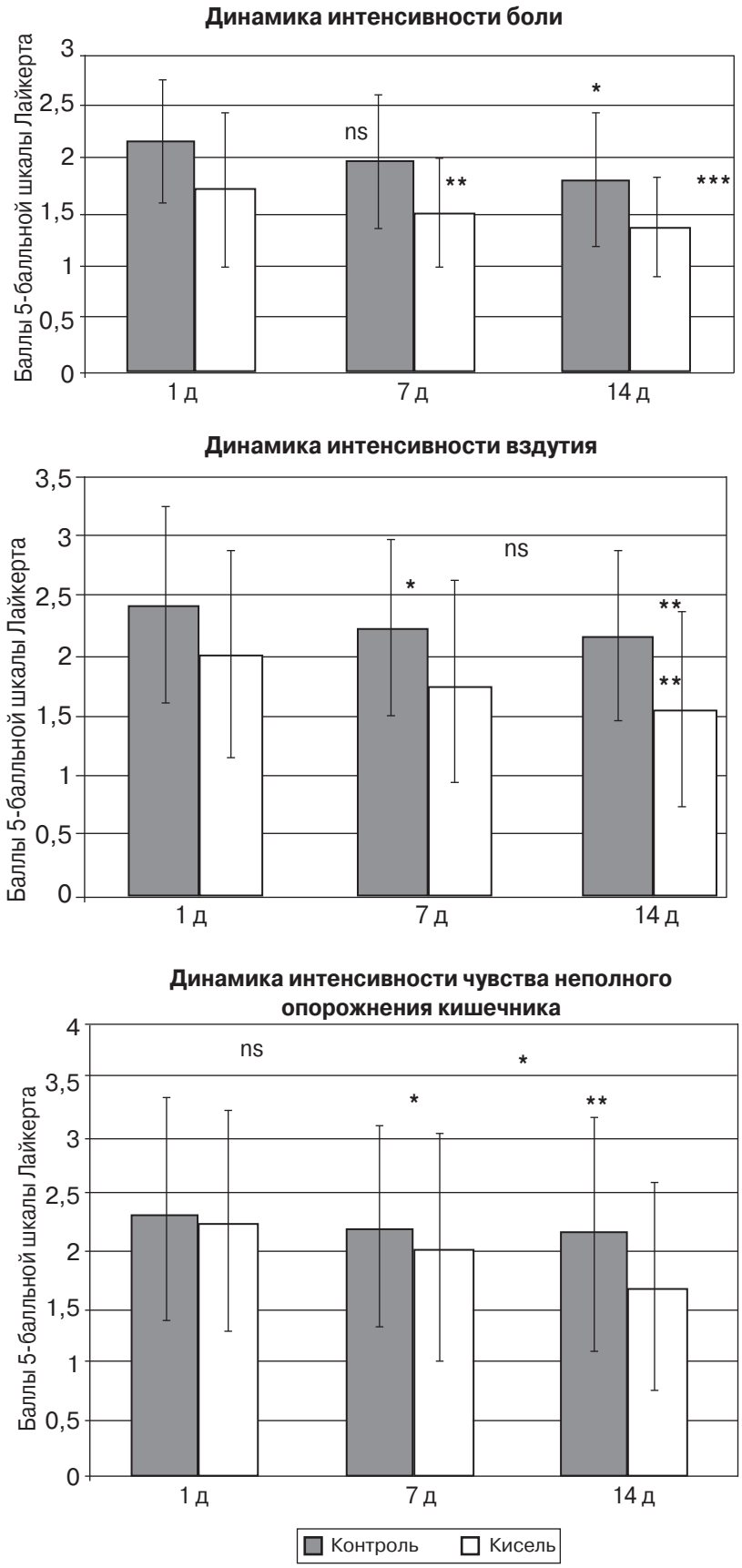

Рис. 2. **Динамика чувства неполного опорожнения кишечника, абдоминальной боли и вздутия живота у больных СРК с запорами, получавших специализированный продукт (кисель), и в контрольной группе (контроль): * — *p*=0,05; ** — *p*=0,01; *** — *p*<0,001.**

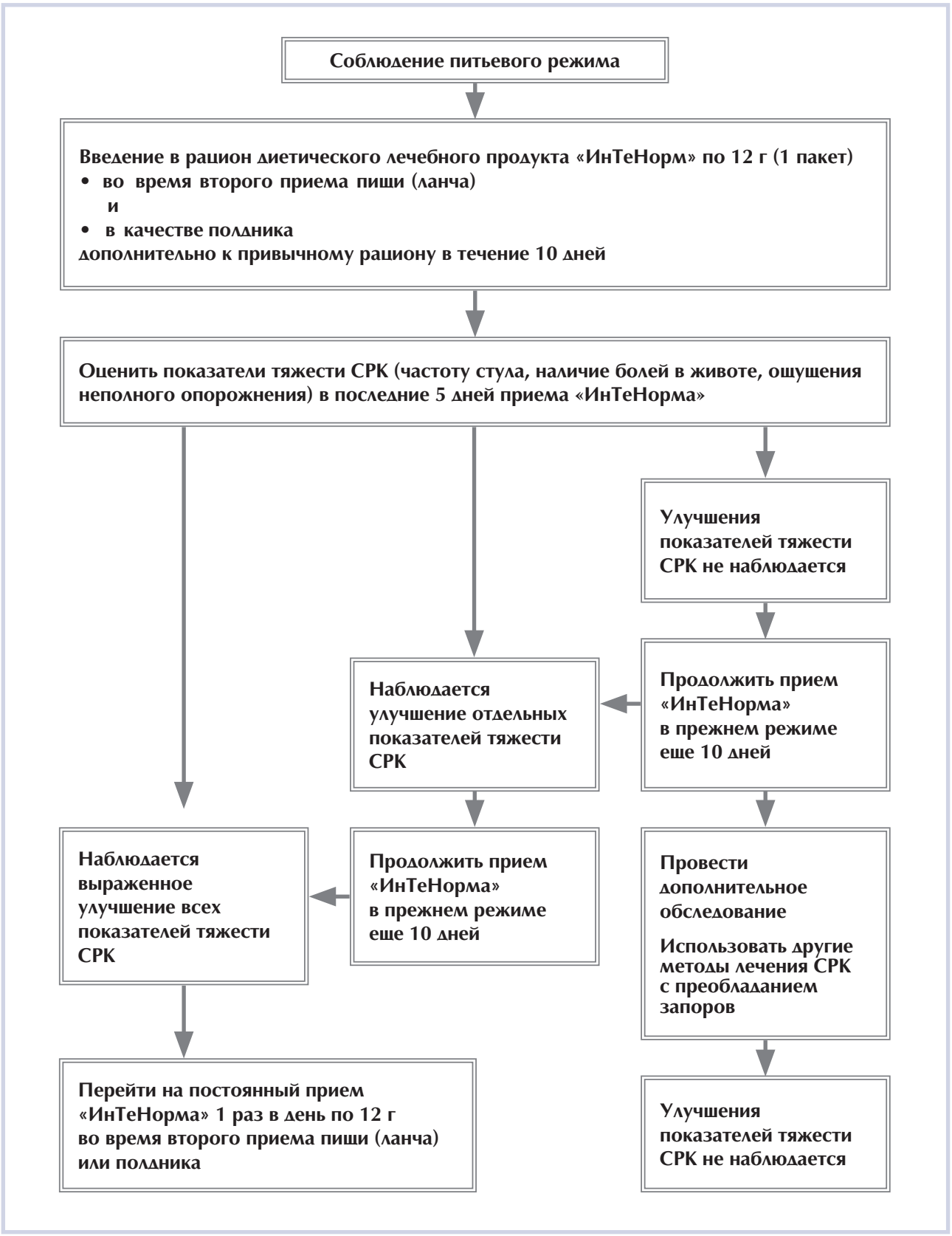

Рис. 3. **Алгоритм использования диетического лечебного продукта «ИнТеНорм» в комплексном лечении СРК с преобладанием запоров.**

Заключение

У значительной части больных СРК с преобладанием запоров приверженность стандартным рекомендациям по коррекции пищевого поведения низка в связи с устоявшимися привычками и/или условиями труда. Регулярное использование в питании больных СРК с преобладанием запоров специализированного пищевого продукта диетического лечебного питания «Концентрат киселя с витаминами и инулином “ИнТеНорм”» позволяет увеличить частоту стула, нормализовать его консистенцию и уменьшить выраженность основных жалоб. Использование указанного продукта может способствовать уменьшению необходимости следования строгим диетическим рекомендациям и обеспечить улучшение качества жизни больных СРК с преобладанием запоров.

ЛИТЕРАТУРА/REFERENCES

1. Gibson PR, Varney J, Malakar S, et al. Food components and irritable bowel syndrome. *Gastroenterology*. 2015;1:1-17.
2. Lee YJ, Park KS. Irritable bowel syndrome: emerging paradigm in pathophysiology. *World J Gastroenterol*. 2014;20:2456-2469.
3. Shen L, Ji H. The pharmacology of circumin: is it the degradation products? *Trends in molecular medicine*. 2012;3:138-144.
4. Farre R, Tack J. Food and symptom generation in functional gastrointestinal disorders: physiological aspects. *Am J Gastroenterol*. 2013;108:698-706.
5. Пилипенко В.И., Бурляева Е.А., Исаков В.А. Аспекты современной диетотерапии синдрома раздраженного кишечника. *Вопросы питания*. 2013;1:64-73.
Pilipenko VI, Burlyaeva EA, Isakov VA. Aspekty sovremennoi dietoterapii sindroma razdrazhennogo kishechnika. *Vopr pitaniya*. 2013;1:64-73. (In Russ.).
6. Ligaarden SC, Farup PG. Low intake of vitamin B_6 is associated with irritable bowel syndrome symptoms. *Nutrition Research*. 2011;31:356-361.
7. Спиричев В.Б., Шатнюк Л.Н., Поздняковский В.М. Обогащение пищевых продуктов витаминами и минеральными веществами. *Наука и технологии*. Новосибирск: Сибирское университетское издательство, 2004;548.
Spirichev VB, Shatnyuk LN, Pozdnyakovskii VM. Obogaschenie pischevykh produktov vitminami i mineral’nymi veschestvami. *Nauka i tekhnologii*. Novosibirsk: Sibirskoe univerisitetskoe izdatelstvo, 2004;548. (In Russ.).
8. Спиричев В.Б., Шатнюк Л.Н. Обогащение пищевых продуктов микронутриентами: научные принципы и практические решения. *Пищевая промышленность*. 2010;4:20-25.
Spirichev VB, Shatnyuk LN. Obogaschenie pischevykh produktov mikronutrientami: nauchnye printsipy i prakticheskie rescheniya. *Pischevaya promyschennost’*. 2010;4:20-25. (In Russ.).
9. Hahn BA, Kirchdorer LJ, Fullerton S, Mayer E. Evaluation of a new quality of life questionnaire for patients with irritable bowel syndrome. *Aliment Pharmacol Ther*. 1997;11:547-552.
10. Spiegel BM, Naliboff B, Mayer E, et al. Development and validation of a concise point-of-care severity index in IBS: The “B.E.S.T.” *Questionnaire Gastroenterology*. 2006;130(4):Suppl. 2:A-513.
11. Thompson WG, Longstreth GF, Chey WD, et al. Functional bowel disorders. *Gastroenterology*. 2006;130:1480-1491.
12. Mertz HR. Irritable bowel syndrome. *N Engl J Med*. 2003;349:2136-2146.
13. Brownlee IA. The physiological roles of dietary fiber. *Food hydrocolloids*. 2011;25:238-250.
14. Bianchi M, Capurso L. Effects of guar gum, ispaghula and microcrystalline cellulose on abdominal symptoms, gastric emptying, orocaecal transit time and gas production in healthy volunteers. *Digestive and Liver Disease*. 2002;34(Suppl. 2):S129-S133.
15. Schwartz SE, Levine RA, Singh A. Sustained pectin ingestion delays gastric emptying. *Gastroenterology*. 1982;83(4):812-817.
16. Bach Knudsen KE, Hessov I. Recovery of inulin from Jerusalem artichoke (Helianthus tuberosus L.) in the small intestine of man. *British Journal of Nutrition*. 1995;74(1):101-113.
17. Heizer WD, Southern S, McGovern S. The role of diet in symptoms of irritable bowel syndrome in adults: a narrative review. *J Am Diet Assoc*. 2009;109:1204-1214.
18. Cummings JH, Englyst HN. Gastrointestinal effects of food carbohydrate. *Am J Clin Nutr*. 1995;61(suppl):938S-945S.
19. Duggan C, Gannon J, Walker WA. Protective nutrients and functional foods for the gastrointestinal tract. *Am J Clin Nutr*. 2002;75:789-808.
20. Единые санитарно-эпидемиологические и гигиенические требования к товарам, подлежащим санитарно-эпидемиологическому надзору (контролю) (утверждены решением Комиссии Таможенного союза №299 от 28.05.10).
Edinye sanitarno-ehpidemiologicheskie i gigienicheskie trebovaniya k tovaram, podlezhashchim sanitarno-ehpidemiologicheskomu nadzoru (kontrolyu) (utverzhdeny resheniem Komissii Tamozhennogo soyuza №299 ot 28.05.10). (In Russ.).
21. Технический регламент Таможенного союза «Пищевая продукция в части ее маркировки» (ТР ТС 022/2011).
Tekhnicheskij reglament Tamozhennogo soyuza «Pishchevaya produkciya v chasti ee markirovki» (TR TS 022/2011). (In Russ.).
22. Bonnema AL, Kolberg LW, Thomas W, Slavin JL. Gastrointestinal tolerance of chicory inulin products. *J Am Diet Assoc*. 2010;110:865-868.
23. Akbik D, Ghadiri M, Chrzanowski W, et al. Curcumin as a wound healing agent. *Life Sciences*. 2014;116:1-7.
24. Zlotogorski A, Dayan A, Dayan D, et al. Nutraceuticals as new treatment approaches for oral cancer-I: curcumin. *Oral Oncology*. 2013;49:187-191.
25. Jonson JJ, Mukhtar H. Curcumin for chemoprevention of colon cancer. *Cancer Letters*. 2007;255:170-181.
26. Jeenger MK, Shrivastava S, Yerra VG, et al. Curcumin: a pleiotropic phytonutrient in diabetic complications. *Nutrition*. 2015;31:276-282.
27. Prasad S, Gupta SC, Tyagy AK, et al. Curcumin, a component of golden spice: From bedside to bench and back. *Biotechnology Advances*. 2014;32:1053-1064.
28. Саблин О.А., Ильчишина Т.А. Синдром раздраженного кишечника: обзор Римских критериев IV с позиции российских клиницистов. *Экспериментальная и клиническая гастроэнтерология*. 2016;12:92-100.
Sablin OA, Il'chishina TA. Sindrom razdrazhennogo kishechnika: obzor Rimskih kriteriev IV s pozicii rossijskih klinicistov. EHksperimental'naya i klinicheskaya gastroehnterologiya. 2016;12:92-100. (In Russ.).
29. Скворцов В.В., Левитан Б.Н., Разваляева О.В. Диагностика и лечение синдрома раздраженного кишечника. *Экспериментальная и клиническая гастроэнтерология*. 2016;12:84-91.
Skvorcov VV, Levitan BN, Razvalyaeva OV. Diagnostika i lechenie sindroma razdrazhennogo kishechnika. Ehksperimental'naya i klinicheskaya gastroehnterologiya. 2016;12:84-91. (In Russ.).
30. Пилипенко В.И., Теплюк Д.А., Шаховская А.К., Исаков В.А., Воробьева В.М., Воробьева И.С., Глазкова И.В., Кочеткова А.А., Михеева Г.А., Юдина А.В. Эффек-тивность специализированного пищевого продукта (киселя с витаминами и пищевыми волокнами) у больных с синдромом раздраженного кишечника с запорами: сравнительное контролируемое исследование. *Вопросы питания*. 2015;6:83-91.
Pilipenko V.I., Teplyuk D.A., Shahovskaya A.K., Isakov V.A., Vorob'eva V.M., Vorob'eva I.S., Glazkova I.V., Kochetkova A.A., Miheeva G.A., Yudi na A.V. Ehffektivnost' specializirovannogo pishchevogo produkta (kiselya s vitaminami i pishchevymi voloknami) u bol'nyh s sindromom razdrazhennogo kishechnika s zaporami: sravnitel'noe kontroliruemoe issledovanie. Voprosy pitaniya. 2015;6:83-91. (In Russ.).

Правила для авторов

При направлении статьи в редакцию необходимо строго соблюдать следующие правила:

1. Статья должна сопровождаться официальным направлением от учреждения, в котором выполнена работа, иметь визу научного руководителя. В направлении можно указать, является ли статья диссертационной.

Кроме того, необходимы копии авторского свидетельства, удостоверения на рационализаторское предложение или разрешения на публикацию, если эти документы упомянуты в тексте статьи или экспертном заключении.

2. ОТПРАВКА СТАТЕЙ осуществляется через сайт электронной редакции http://www.cochrane.ru. На сайте необходимо пройти регистрацию.

Сообщаем, что журнал сертифицирует рецензии своих рецензентов на платформе Publons. Вы можете скачать и ознакомиться с инструкцией по использованию сервиса Publons по ссылке – Инструкция.

Издательство «Медиа Сфера» — партнер Publons: https://publons.com/community/our-partners/. Publons сотрудничает с мировыми издателями и ведущими отраслевыми организациями, чтобы признать вклад рецензентов и редакторов.

Для отправки статьи через электронную редакцию требуется подготовить следующие файлы:

Текст статьи в формате Microsoft Word (файл doc, docx, rtf);

Рисунки отдельными файлами (все рисунки одной архивной папкой zip или rar);

Отсканированную форму направления с визой руководителя (файл pdf).

3. Вначале указываются инициалы и фамилии авторов, затем ученая степень, звание и должность, название статьи, учреждения, из которого она вышла. Указание официального названия организации и ведомства, на базе которых выполнена работа, приводится на русском и английском языках.

4. Статью должны подписать все авторы. Обязательно нужно указать фамилию, имя, отчество автора, с которым редакция будет вести переписку, его адрес (с почтовым индексом), электронный адрес и телефон. Если авторы статьи из разных организаций, то контактная информация (e-mail) должна быть о каждой организации. Плата за публикацию статей не взимается.

Обязательно указывать идентификатор ORCID для автора, который подает статью, и желательно — для каждого автора статьи. При отсутствии номера ORCID его необходимо получить, зарегистрировавшись на сайте https://orcid.org/.

ORCID — это реестр уникальных идентификаторов ученых и вместе с тем соответствующий метод, связывающий исследовательскую деятельность с этими идентификаторами. На сегодняшний день это единственный способ однозначно идентифицировать личность ученого, особенно в ситуациях с полным совпадением ФИО авторов.

5. Объем оригинальной статьи не должен превышать 15 страниц (1800 знаков с пробелами на странице), число рисунков — не более 5—6. Текст статьи набирается в Microsoft Word, параметры страницы: лист формата А4 (210×297 мм), через два интервала, размер шрифта 12.

6. К статье необходимо приложить резюме размером от 100 до 200 слов, в начале которого полностью повторить фамилии авторов и название. Резюме должно быть структурированным и содержать следующие подразделы: цель, материал и методы, результаты, заключение. В конце резюме нужно написать 3—5 ключевых слов статьи и сокращенное название статьи (до 5 слов).

7. Статья должна быть тщательно отредактирована и выверена автором. Изложение должно быть ясным, без длинных введений и повторений.

8. Цитаты, приводимые в статье, должны быть тщательно выверены; в сноске необходимо указать источник, его название, год, выпуск, страницы.

9. Сокращение слов не допускается, кроме общепринятых сокращений химических и математических величин, терминов. В статьях должна быть использована система единиц СИ.

10. Специальные термины следует приводить в русском переводе и использовать только общепринятые в научной литературе слова. Ни в коем случае не применять иностранные слова в русском варианте в «собственной» транскрипции. Химические формулы, дозы визируются автором на полях.

11. В статьях для характеристики собственного клинического материала следует использовать только международную классификацию CEAP.

12. Таблицы должны быть построены наглядно, иметь название, их заголовки — точно соответствовать содержанию граф. Все цифры, итоги и проценты в таблицах должны быть тщательно выверены автором и соответствовать цифрам в тексте. В тексте необходимо указать место таблицы и ее порядковый номер.

13. Количество иллюстраций (фотографии, рисунки, чертежи, диаграммы) должно быть безусловно необходимым.

Фотографии должны быть контрастными, рисунки — четкими. Графики и схемы не должны быть перегружены текстовыми надписями.

Все рисунки должны быть представлены в электронном формате в виде **самостоятельных файлов**:

а) изображения, полученные с помощью цифровых фотоаппаратов, отсканированные фотографии, изображения и рисунки должны иметь разрешение не менее 300 dpi и сохранены в форматах *.jpg или *.tif;

б) графики, схемы и другие иллюстративные материалы, полученные с помощью компьютерных программ (PowerPoint, Excel, Postscript и др.), следует представлять в форматах *.pdf, ai, Postscript. **Иллюстрации, импортированные в программу Word и сохраненные в данном текстовом редакторе, в работу не принимаются.** Запрещается использовать трехмерные столбчатые графики и круговые диаграммы. Плохо различимые оттенки серого цвета (не более 5) в диаграммах желательно заменять различной штриховкой, в графиках использовать все виды пунктира (звездочки, квадраты, треугольники и пр.) и обозначать кривые цифрами. Файлы изображений, раскрытые на экране монитора в полный размер, должны быть четкими, цифры и текстовые пояснения (минимальные) должны быть хорошо читаемыми.

в) портреты следует представлять анфас, на светлом фоне, без предметов интерьера, сливающихся по тону с лицом и одеждой. Портреты к юбилейным статьям и некрологам должны иметь разрешение 300 dpi при ширине 50 мм.

г) запрещается подавать заимствованные из опубликованных источников (включая Интернет) иллюстрации без письменного разрешения автора/правообладателя. Исключение – изображения, маркированные как CC-BY, которые можно публиковать со ссылкой на источник.

д) содержание малоинформативных графиков (менее 6 цифровых значений) следует переносить в текст. Это же относится и к таблицам.

14. Подписи ко всем рисункам печатаются на отдельной странице. Подпись к каждому рисунку состоит из его названия и «легенды» — объяснения частей рисунка, символов, стре-

лок и других его деталей. Если рисунок состоит из нескольких фрагментов, необходимо дать общую подпись ко всему рисунку, затем описание каждого фрагмента. В подписи к микрофотографиям надо указывать окраску и степень увеличения. Данные рисунков не должны повторять материал таблиц. По тексту даются ссылки на таблицы и рисунки; место, где в тексте должен быть помещен рисунок или таблица, следует отметить квадратом в левом поле с указанием их номера.

В подписях приводится объяснение значения всех кривых, букв, цифр и других условных обозначений.

15. По новым правилам, учитывающим требования международных систем цитирования Web of Science и Scopus, русскоязычные источники списков литературы входят в англоязычный блок статьи (References) и должны быть транслитерированы, т.е. представлены на латинице (латинский алфавит). Транслитерированное описание источника должно находиться непосредственно после русскоязычного названия – в квадратных скобках ([...]). По-английски следует давать только названия журнальных статей. Далее в круглые скобки помещают указание на исходный язык публикации (in Russ.). В конце описания помещают doi статьи, если таковой имеется.

В списке литературы каждый источник дается с новой строки под порядковым номером. В списке перечисляются все авторы, которые приводятся в тексте, **по мере цитирования**, не в алфавитном порядке.

В списке должны быть обязательно приведены: по книгам — фамилия автора и его инициалы, полное название книги, место и год издания; по журналам, сборникам — фамилия автора и его инициалы, полное название статьи, название журнала, сборника, год, номер и страницы от — до. Для учета в базе SCOPUS всех авторов публикации в списке литературы необходимо приводить фамилии **всех авторов статьи**.

В список литературы не включаются ссылки на диссертационные работы.

За правильность приведенных в литературных списках данных ответственность несут авторы.

Библиографические ссылки в тексте статьи даются в квадратных скобках номерами в соответствии с пристатейным списком литературы.

Упоминаемые в статье авторы должны быть приведены обязательно с инициалами, при этом необходимо указать их в списке литературы. Фамилии иностранных авторов даются в оригинальной транскрипции.

По новым правилам, учитывающим требования международных систем цитирования Web of Science и Scopus, русскоязычные источники списков литературы входят в англоязычный блок статьи (References) и должны быть транслитерированы, т.е. представлены на латинице (латинский алфавит).

Транслитерированное описание источника должно находиться непосредственно после русскоязычного названия — в квадратных скобках ([...]). По-английски следует давать **только названия журнальных статей**. Далее в круглые скобки помещают указание на исходный язык публикации (In Russ.). В конце описания помещают doi статьи, если таковой имеется.

Ссылки на зарубежные источники остаются без изменений.

Например:

Литература/References

1. Медведев Б.И., Сюндюкова Е.Г., Сашенков С.Л. Плацентарная экспрессия эритропоэтина при преэклампсии. *Российский вестник акушера-гинеколога*. 2015;15:1:4-8. [Medvedev BI, Syundyukova EG, Sashenkov SL. Placental expression of erythropoietin in preeclampsia. *Rossiiskii vestnik akushera-ginekologa*. 2015;15:1:4-8. (In Russ.)] https://doi.org/10.17116/rosakush20151514-8

2. Matsumoto K, Nakamaru M, Obara H, Hayashi S, Harada H, Kitajima M, Shirasugi N, Nouga K. Surgical Strategy for Abdominal Aortic Aneurysm with Concurrent Symptomatic Malignancy. *World Journal of Surgery*. 1999;23(3):248-251. https://doi.org/10.1007/pl00013189

Все ссылки на журнальные публикации должны содержать **DOI** (Digital Object Identifier, уникальный цифровой идентификатор статьи в системе CrossRef). Проверять наличие DOI статьи следует на сайте http://search.crossref.org/ или https://www.citethisforme.com. Для получения DOI нужно ввести в поисковую строку название статьи на английском языке. Последний сайт, помимо DOI, автоматически генерирует правильно оформленное библиографическое написание статьи на английском языке в стиле цитирования AMA. Подавляющее большинство зарубежных журнальных статей и многие русскоязычные статьи, опубликованные после 2013 года, зарегистрированы в системе CrossRef и имеют уникальный DOI.

Примеры оформления различных вариантов библиографических описаний

Вид источника	Русскоязычный	Зарубежный
Стандартная журнальная статья	Белая Ж.Е., Рожинская Л.Я., Мельниченко Г.А., Ситкин И.И., Дзеранова Л.К., Марова Е.И., Вакс В.В., Воронцов А.В., Ильин А.В., Колесникова Г.С., Дедов И.И. Роль градиента пролактина и АКТГ/пролактин-нормализованного отношения для повышения чувствительности и специфичности селективного забора крови из нижних каменистых синусов для дифференциальной диагностики АКТГ-зависимого гиперкортицизма. *Проблемы эндокринологии*. 2013;59(4):3-10. [...] https://doi.org/10.14341/probl20135943-10	Vega K. Heart Transplantation Is Associated with an Increased Risk for Pancreaticobiliary Disease. *Annals of Internal Medicine*. 1996;124(11):980. https://doi.org/10.7326/0003-4819-124-11-199606010-00005
Статья в номере с приложением	Самсонов С.Н., Петрова П.Г., Соколов В.Д., Стрекаловская А.А., Макаров Г.А., Иванов К.И. Гелиогеофизическая возмущенность и обострения сердечно-сосудистых заболеваний. *Журнал неврологии и психиатрии им. С.С. Корсакова*. 2005;(14)(прил. Инсульт):18-22. [...]	Crinò L, Cappuzzo F. Present and future treatment of advanced non-small cell lung cancer. *Seminars in Oncology*. 2002;29(3)(Suppl.9):9-16. https://doi.org/10.1053/sonc.2002.34266
Книга (авторы)	Гиляревский С.Р. *Миокардиты: современные подходы к диагностике и лечению*. М.: Медиа Сфера; 2008. [...]	Ringsven MK, Bond D. *Gerontology and leadership skills for nurses*. 2nd ed. Albany (NY): Delmar Publishers; 1996.

Окончание на след. стр.

Примеры оформления различных вариантов библиографических описаний

Вид источника	Русскоязычный	Зарубежный
Книга (под ред.)	**На всю книгу:** *Инфекции, передаваемые половым путем.* Под ред. Аковбяна В.А, Прохоренкова В.И., Соколовского Е.В. М.: Издательство Медиа Сфера; 2007. [...] **На часть в книге:** *Инфекции, передаваемые половым путем.* Под ред. Аковбяна В.А, Прохоренкова В.И., Соколовского Е.В. М.: Издательство Медиа Сфера; 2007:11-33. [...]	**На всю книгу:** Norman IJ, Redfern SJ, eds. *Mental health care for elderly people.* New York: Churchill Livingstone; 1996. **На часть в книге:** Lewinsohn P. Depression in adolescents. In: Gottlib IH, Hammen CL, eds. *Handbook of Depression.* New York, NY: Guilford Press; 2002:541-553.
Юридические материалы (законопроекты, кодексы, постановления, приказы, федеральные стандарты, правила) (Допускается цитирование только при наличии в открытом доступе в Интернете)	Федеральный закон Российской Федерации №323-ФЗ от 21 ноября 2011 г. «Об основах охраны здоровья граждан Российской Федерации». Ссылка активна на 12.12.2014. http://www.rosminzdrav.ru/documents/7025-federalny [...]	
Патент (Допускается цитирование только при наличии в открытом доступе в Интернете)	Патент РФ на изобретение №2193864/ 10.12.02. Бюл. №34. Газазян М.Г., Пономарева Н.А., Иванова О.Ю. Способ ранней диагностики вторичной плацентарной недостаточности. Ссылка активна на 12.12.2014. http://www.ntpo.com/patents_medicine/medicine_1/me [...]	Rabiner RA, Hare BA, inventors; OmniSonics Medical Technologies Inc, assignee. Apparatus for removing plaque from blood vessels using ultrasonic energy. US patent 6,866,670. March 15, 2005.
Медиа и электронные материалы	Протокол исследования больных с нарушениями сна [архив]. Ссылка активна на 12.12.2014. http://sleepmed.ru/protissl.zip [...]	Hormone replacement therapy [audio]. National Public Radio. August 5, 2002. Accessed March 4, 2004. http://www.npr.org/templates/story/story.php?story
Журнальная статья в электронном формате	Полуэктов М.Г. Первичные и вторичные инсомнии и расстройства дыхания во сне. *Журнал неврологии и психиатрии им. С.С. Корсакова.* 2011;111(9)(2):10-18. Ссылка активна на 12.12.2014. http://www.mediasphera.ru/journals/korsakov/detail [...]	Duchin JS. Can preparedness for biological terrorism save us from pertussis? *Arch Pediatr Adolesc Med.* 2004;158(2):106-107. Accessed June 1, 2004. http://archpedi.ama-assn.org/cgi/content/full/158/

Правила подготовки библиографических описаний (References) русскоязычных источников для выгрузки в международные индексы цитирования

1. Журнальные статьи.

Фамилии и инициалы всех авторов на латинице и название статьи на английском языке следует приводить так, как они даны в оригинальной публикации. Далее следует название русскоязычного журнала в транслитерации (транслитерация — передача русского слова буквами латинского алфавита) в **стандарте BSI** (автоматически транслитерация в стандарте BSI производится на страничке **http://ru.translit.net/?account=bsi**, далее следуют выходные данные — год, том, номер, страницы. В круглые скобки помещают язык публикации (In Russ.). В конце библиографического описания за квадратными скобками помещают DOI статьи, если таковой имеется.

Например:

... [Belaia Z, Rozhinskaia L, Mel'nichenko G, Sitkin I, Dzeranova L, Marova E, Vaks V, Vorontsov A, Il'in A, Kolesnikova G, Dedov I. The role of prolactin gradient and normalized ACTH/prolactin ratio in the improvement of sensitivity and specificity of selective blood sampling from inferior petrosal sinuses for differential diagnostics of ACTH-dependent hypercorticism. *Problemy endokrinologii.* 2013;59(4):3-10. (In Russ.)]. https://doi.org/10.14341/probl20135943-10

Не следует ссылаться на журнальные статьи, публикации которых не содержат перевода названия на английский язык.

2. Все остальные источники приводятся на латинице с использованием транслитерации в стандарте BSI с сохранением стилевого оформления русскоязычного источника. В круглые скобки помещают язык публикации (In Russ.).

Например:

... [Gilyarevskii SR. Miokardity: sovremennye podkhody k diagnostike i lecheniyu. M.: Media Sfera; 2008. (In Russ.)].

Если источник был переведен на английский язык, то указывается перевод, а не транслитерация.

Оформление библиографии как российских, так и зарубежных источников должно быть основано на Ванкуверском стиле в версии AMA (AMA style, http://www.amamanualofstyle.com).

Просим обратить внимание на **единственно правильное оформление** ссылки **doi**:

Пример. https://doi.org/10.5468/ogs.2016.59.1.1

Не допускается использование вариантов с «doi:», «dx.doi.org» и т.п. В теле ссылки используется только знак дефиса.

После doi и URL не ставится точка!

16. Редколлегия оставляет за собой право сокращать и исправлять статьи.

17. Статьи, ранее опубликованные или направленные в другой журнал, присылать нельзя.

18. Статьи, оформленные не в соответствии с указанными правилами, возвращаются авторам без рассмотрения.

19. Порядок рецензирования авторских материалов следующий:

Все статьи, поступающие для публикации в журнале, подвергаются рецензированию.

Рецензенты работают со статьей как с конфиденциальным материалом, строго соблюдая право автора на неразглашение до публикации содержащихся в статье сведений. Дополнительные эксперты могут привлекаться рецензентом к работе только с разрешения редакции и также на условиях конфиденциальности.

Замечания рецензентов направляются автору без указания имен рецензентов. Решение о публикации (или отклонении) статьи принимается редколлегией после получения рецензий и ответов автора.

В отдельных случаях редколлегия может направить статью на дополнительное рецензирование, в том числе на статистическое и методологическое рецензирование.

Редколлегия журнала проводит постоянную оценку качества рецензирования с помощью русской версии опросника Review Quality Instrument (Version 3.2), van Rooyen S., Black N., Godlee F. *J Clin Epidemiol* 1999; 52: 625—629.

20. В оригинальных статьях необходимо указать, в каком из этапов создания статьи принимал участие каждый из ее авторов:

— концепция и дизайн исследования;
— сбор и обработка материала;
— статистическая обработка данных;
— написание текста;
— редактирование.

Пример:
Авт. И.И. Иванов, П.П. Петров, С.С. Сидоров
Участие авторов:
Концепция и дизайн исследования — И.И., С.С.
Сбор и обработка материала — П.П.
Статистическая обработка — П.П.
Написание текста — С.С.
Редактирование — И.И.

21. **Конфликт интересов**

При предоставлении рукописи авторы несут ответственность за раскрытие своих финансовых и других конфликтных интересов, способных оказать влияние на их работу.

Все существенные конфликты интересов должны быть отражены в рукописи (в сноске на титульной странице).

При наличии спонсоров авторы должны указать их роль в определении структуры исследования, сборе, анализе и интерпретации данных, а также принятии решения опубликовать полученные результаты. Если источники финансирования не участвовали в подобных действиях, это также следует отметить.

Авторы должны представить заполненную анкету.

Каждый из авторов должен ответить на приведенные ниже вопросы, утвердительный ответ требует дополнительной информации.

Название рукописи (статьи) _____
Автор _____

1. Получали ли Вы или Ваши близкие родственники деньги, подарки и иное вознаграждение от организации, учреждения или компании, на которой финансово может отразиться Ваша публикация, включая гонорары за выступления, консультации, подарки, финансирование поездок, средства на исследования?

Да/Нет

2. Есть ли у Вас близкие родственники, работающие на организацию, учреждение или компанию, на которой финансово может отразиться Ваша публикация?

Да/Нет

3. Есть ли у Вас близкие родственники, находящиеся на вышестоящей позиции, т.е. Руководитель/Директор организации, учреждения или компании, на которой финансово может отразиться Ваша публикация?

Да/Нет

4. Есть ли у Вас близкие родственники — держатели акций, имеющие инвестиции или иные финансовые интересы (за исключением паевых инвестиционных фондов) в организации, учреждении или компании, на которой финансово может отразиться Ваша публикация?

Да/Нет

5. Могут ли результаты этой публикации прямо или косвенно повлиять на Ваше вознаграждение?

Да/Нет

6. Есть ли другие потенциальные конфликты или существующие противоречия в интересах, которые необходимо знать редакции?

Да/Нет

22. **Информированное согласие**

Запрещается публиковать

— любую информацию, позволяющую идентифицировать больного (указывать его имя, инициалы, номера историй болезни на фотографиях, при составлении письменных описаний и родословных), за исключением тех случаев, когда она представляет большую научную ценность и больной (его родители или опекуны) дал на это информированное письменное согласие. При получении согласия об этом следует сообщать в публикуемой статье.

23. **Права человека и животных**

Если в статье имеется описание экспериментов на человеке, необходимо указать, соответствовали ли они этическим стандартам Комитета по экспериментам на человеке (входящего в состав учреждения, в котором выполнялась работа, или регионального) или Хельсинкской декларации 1975 г. и ее пересмотренного варианта 2000 г.

При изложении экспериментов на животных следует указать, соответствовало ли содержание и использование лабораторных животных правилам, принятым в учреждении, рекомендациям национального совета по исследованиям, национальным законам.

Статьи присылать по адресу: 127238 Москва, а/я 54, изд-во «Медиа Сфера», редакция журнала «Доказательная гастроэнтерология».

E-mail: gastro@mediasphera.ru

Редакция

Читайте в следующем номере:

- Рак печени: этиология, патогенез, итоги длительного клинико-эпидемиологического наблюдения

- Эозинофильный эзофагит: современный взгляд на проблему и собственные клинические наблюдения

Договор публичной оферты*

г. Москва

1. ПРЕДМЕТ ДОГОВОРА

1.1. Данный договор является договором публичной оферты. Если **Лицензиар** (автор) предоставляет **Лицензиату** (издатель) свое произведение для публикации любым из возможных способов, т.е. в рукописной/печатной/электронной версии, Лицензиар автоматически принимает условия данного договора.

1.2. По настоящему договору Лицензиар предоставляет Лицензиату неисключительные права на использование своего произведения в обусловленных договором пределах и на определенный договором срок.

1.3. Лицензиар гарантирует, что он обладает исключительными авторскими правами на передаваемое Лицензиату произведение.

2. ПРАВА И ОБЯЗАННОСТИ СТОРОН

2.1. **Лицензиар** предоставляет **Лицензиату** на срок до десяти лет следующие права:

2.1.1. Право на воспроизведение произведения (опубликование, обнародование, дублирование, тиражирование или иное размножение произведения) без ограничения тиража экземпляров. При этом каждый экземпляр произведения должен содержать имя автора произведения;

2.1.2. Право на распространение произведения любым способом;

2.1.3. Право на переработку произведения (создание на его основе нового, творчески самостоятельного произведения) и право на внесение в произведение изменений, не представляющих собой его переработку;

2.1.4. Право на публичное использование и демонстрацию произведения в информационных, рекламных и прочих целях;

2.1.5. Право на доведение до всеобщего сведения;

2.1.6. Право частично или полностью переуступать на договорных условиях полученные по настоящему договору права третьим лицам без выплаты Лицензиару вознаграждения, а также право на перевод на иностранные языки с размещением в иностранных изданиях.

2.2. Лицензиар гарантирует, что произведение, права на использование которого переданы Лицензиату по настоящему договору, является оригинальным произведением.

2.3. **Лицензиар** гарантирует, что данное произведение никому ранее официально (т.е. по формально заключенному договору) не передавалось для воспроизведения и иного использования. Если произведение уже было опубликовано, Лицензиар должен уведомить об этом Лицензиата.

2.4. Лицензиар передает права Лицензиату по настоящему договору на основе неисключительной лицензии.

2.5. Лицензиат обязуется соблюдать предусмотренные действующим законодательством авторские права, права Лицензиара, а также осуществлять их защиту и принимать все возможные меры для предупреждения нарушения авторских прав третьими лицами.

2.6. Территория, на которой допускается использование прав на произведение, не ограничена.

3. ОТВЕТСТВЕННОСТЬ СТОРОН

3.1. Лицензиар и Лицензиат несут в соответствии с действующим законодательством РФ имущественную и иную юридическую ответственность за неисполнение или ненадлежащее исполнение своих обязательств по настоящему договору.

3.2. Сторона, ненадлежащим образом исполнившая или не исполнившая свои обязанности по настоящему договору, обязана возместить убытки, причиненные другой стороне, включая упущенную выгоду.

4. ЗАКЛЮЧИТЕЛЬНЫЕ ПОЛОЖЕНИЯ

4.1. Все споры и разногласия сторон, вытекающие из условий настоящего договора, подлежат урегулированию путем переговоров, а в случае их безрезультатности, указанные споры подлежат разрешению в суде в соответствии с действующим законодательством РФ.

4.2. Расторжение настоящего договора возможно в любое время по обоюдному согласию сторон с обязательным подписанием сторонами соответствующего соглашения об этом.

4.3. Расторжение настоящего договора в одностороннем порядке возможно в случаях, предусмотренных действующим законодательством, либо по решению суда.

4.4. Во всем, что не предусмотрено настоящим договором, стороны руководствуются нормами действующего законодательства РФ.

---

*Для журналов, выпускаемых издательством «Медиа Сфера», а именно: 1. Анестезиология и реаниматология; 2. Архив патологии; 3. Вестник оториноларингологии; 4. Вестник офтальмологии; 5. Вопросы курортологии, физиотерапии и лечебной физической культуры; 6. Доказательная гастроэнтерология; 7. Доказательная кардиология; 8. Журнал «Вопросы нейрохирургии» имени Н.Н. Бурденко; 9. Журнал неврологии и психиатрии им. С.С. Корсакова; 10. Кардиологический вестник; 11. Кардиология и сердечно-сосудистая хирургия; 12. Клиническая дерматология и венерология; 13. Лабораторная служба; 14. Молекулярная генетика, микробиология и вирусология; 15. Онкология. Журнал им. П.А. Герцена; 16. Оперативная хирургия и клиническая анатомия (Пироговский научный журнал) 17. Проблемы репродукции; 18. Проблемы эндокринологии; 19. Профилактическая медицина; 20. Российская ринология; 21. Российская стоматология; 22. Российский вестник акушера-гинеколога; 23. Стоматология; 24. Судебно-медицинская экспертиза; 25. Флебология; 26. Хирургия. Журнал им. Н.И. Пирогова; 27. Эндоскопическая хирургия.