QuaCol
Quality of Colonoscopy

ОБРАЗОВАТЕЛЬНЫЙ ПРОЕКТ

КАЧЕСТВО КОЛОНОСКОПИИ

Takeda

Информация для специалистов здравоохранения

МОВИПРЕП®

УЧАСТНИКИ ОБРАЗОВАТЕЛЬНОГО ПРОЕКТА QuaCol

ЭКСПЕРТЫ

Репичи Алессандро
профессор, руководитель отделения эндоскопии пищеварительной системы клиники научного института Уманитас (Humanitas University, г. Милан, Италия)

Хассан Чезаре
профессор, руководитель отделения эндоскопии больницы Нуово Регина Маргерита (Nuovo Regina Margherita, г. Рим, Италия)

Никонов Евгений Леонидович
д.м.н., профессор, заведующий кафедрой гастроэнтерологии ФДПО РНИМУ им. Н.И. Пирогова (г. Москва)

Веселов Виктор Владимирович
д.м.н., профессор, руководитель отдела эндоскопической диагностики и хирургии ФГБУ «Государственный научный центр колопроктологии им. А.Н. Рыжих» Минздрава России (г. Москва)

Кашин Сергей Владимирович
к.м.н., доцент кафедры хирургии ИПДО Ярославского государственного медицинского университета (ЯГМУ), руководитель Эндоскопического учебного центра ЯГМУ, заведующий отделением диагностической и оперативной эндоскопии Ярославской областной клинической онкологической больницы, главный специалист по эндоскопии Департамента здравоохранения и фармации Ярославской области (г. Ярославль)

Веселов Алексей Викторович
к.м.н., Руководитель отдела по организационной работе и развитию колопроктологической службы ФГБУ «Государственный научный центр колопроктологии им. А.Н. Рыжих» Минздрава России (г. Москва)

Галкова Залина Викторовна
к.м.н., доцент кафедры гастроэнтерологии ФДПО РНИМУ им. Н.И. Пирогова, врач-эндоскопист КДЦ МЕДСИ на Красной Пресне (г. Москва)

Нехайкова Наталия Валентиновна
врач-эндоскопист, первая квалификационная категория, руководитель отделения эндоскопии Медицинского центра диагностики и профилактики (г. Ярославль)

КРИТЕРИИ КАЧЕСТВА КОЛОНОСКОПИИ[1,2]

1. **Качество подготовки толстой кишки к исследованию** – минимум в 90% скрининговых и диагностических исследований качество очистки кишечника должно быть оценено по Бостонской шкале как «адекватное» или лучше, предпочтительно – 95%.

2. **Частота достижения купола слепой кишки** – минимальный показатель интубации слепой кишки 90%, предпочтительно – 95%, фотоизображение купола слепой кишки.

3. **Уровень выявления аденом (ADR - Adenoma Detection Rate)** – данный показатель определяется индивидуально, но рекомендуемый минимальный уровень ≥ 25% выявления аденом при скрининговых или диагностических колоноскопиях у лиц старше 50 лет.

4. **Время извлечения/выведения колоноскопа (время осмотра на выходе)** – минимум 6 минут для скрининговых или диагностических исследований, предпочтительно – более 10 минут.

5. **Описание морфологии неполиповидных образований** – по Парижской классификации.

1. Michal F. Kaminski, Siwan Thomas-Gibson, Marek Bugajski, Michael Bretthauer, Colin J. Rees, Evelien Dekker, Geir Hoff, Rodrigo Jover, Stepan Suchanek, Monika Ferlitsch, John Anderson, Thomas Roesch, Rolf Hultcranz, Istvan Racz, Ernst J. Kuipers, Kjetil Garborg, James E. East, Maciej Rupinski, Birgitte Seip, Cathy Bennett, Carlo Senore, Silvia Minozzi, Raf Bisschops, Dirk Domagk, Roland Valori, Cristiano Spada, Cesare Hassan, Mario Dinis-Ribeiro, Matthew D. Rutter // Performance measures for lower gastrointestinal endoscopy: a European Society of Gastrointestinal Endoscopy (ESGE) Quality Improvement Initiative // Endoscopy 2017; 49: 378–397.
2. B. Rembacken, C. Hassan, J. F. Riemann, A. Chilton, M. Rutter, J.-M. Dumonceau, M. Omar, T. Ponchon // Quality in screening colonoscopy: position statement of the European Society of Gastrointestinal Endoscopy (ESGE) // Endoscopy 2012; 44: 957–968.

ДАННЫЕ, КОТОРЫЕ ДОЛЖНЫ БЫТЬ ВКЛЮЧЕНЫ В ПРОТОКОЛ КОЛОНОСКОПИИ ПО РЕКОМЕНДАЦИЯМ ЕВРОПЕЙСКОГО ОБЩЕСТВА ГАСТРОИНТЕСТИНАЛЬНОЙ ЭНДОСКОПИИ (ESGE)[1]

Данные о пациенте	
Использованный эндоскоп	Производитель, модель и серийный номер
ФИО и должность эндоскописта и другого медицинского персонала	
Показания к проведению исследования	• Количество скрининговых циклов • Детали и интервал до настоящего скринингового исследования • Полипэктомия, выполняемая по итогам предыдущей скрининговой колоноскопии
Подготовка кишечника	• Использованный режим подготовки кишечника • Переносимость пациентом режима подготовки кишечника • Полученная видимость слизистой оболочки – оценивается качество подготовки
Интубация (заведение колоноскопа в купол слепой кишки)	• Указываются причины, по которым колоноскоп не был заведен в купол слепой кишки и не был проведен осмотр в полном объеме • Продолжительная интубация ограничивает обследование при выведении • Продолжительность выведения колоноскопа
Выявленная патология и проведенное лечение	• Локализация каждого патологического образования • Размер каждого патологического образования (как оценено эндоскопистом) • Тип роста (по Парижской классификации) • Рисунок ямок эпителия каждого патологического образования (классификация Kudo) • Эндоскопический диагноз каждого патологического образования • Действия, произведенные с каждым образованием • Успех и осложнения при удалении каждого образования • Настройки диатермокоагуляции • Окончательное гистологическое заключение

1. B. Rembacken, C. Hassan, J. F. Riemann, A. Chilton, M. Rutter, J.-M. Dumonceau, M. Omar, T. Ponchon. Quality in screening colonoscopy: position statement of the European Society of Gastrointestinal Endoscopy (ESGE). Endoscopy 2012; 44: 957–968.

ОСНОВНЫЕ РАЗДЕЛЫ ПРОТОКОЛА КОЛОНОСКОПИИ

- **Шапка документа** – название организации, сайт, адрес, телефон, название отделения.
- **Паспортная часть пациента** – ФИО, возраст, номер истории болезни (амбулаторной карты), телефон, адрес электронной почты (при наличии).
- **Колоноскопия первичная** (выполняется впервые), **повторная**.
  - При повторной колоноскопии, данные первичной (дата проведения, заключение) – при наличии.
- **Клинические данные** – показания для исследования, анамнез, наследственность, профессиональные вредности.
- **Дата исследования/операции.**
- **Название эндоскопического исследования/операции.**
- **Подготовка к исследованию:** схема с указанием препаратов, режима и времени их приема.
- **Качество подготовки:** с указанием баллов по трем сегментам кишки по Бостонской шкале.
- **Премедикация/седация.**
- **Оборудование:** эндоскопическая система, эндоскоп (производитель, модель и серийный (или внутренний инвентарный) номер), монитор, инсуффлятор CO_2, водоструйная помпа и т.д.
- **Переносимость исследования** (в случае выполнения его под местной анестезией).
- **Время (продолжительность) осмотра на выходе** (при выведении эндоскопа): ... мин.
- **Описательная часть протокола исследования/операции.**
- **Биопсия** (при осуществлении забора биоптата).
- **Фоторегистрация результатов исследования.**
- **Заключение,** в том числе при необходимости с указанием использованных классификаций.
- **ФИО врача-эндоскописта, медсестры, анестезиолога, анестезиологической медсестры** (ФИО всех участников полностью).
- **Подпись врача-эндоскописта.**

КАЧЕСТВЕННАЯ ПОДГОТОВКА ТОЛСТОЙ КИШКИ К КОЛОНОСКОПИИ*

1. **Соблюдение диеты**
2. **Выбор схемы приема препарата МОВИПРЕП® в зависимости от времени проведения обследования**
3. **Прием препарата МОВИПРЕП®**

1. СОБЛЮДЕНИЕ ДИЕТЫ

Пациенту необходимо соблюдать диету с исключением растительной клетчатки за 3 дня до проведения обследования.

РАЦИОН ПИТАНИЯ:

РАЗРЕШЕНО	ЗАПРЕЩЕНО
Белковая пища: • Яйца, сыр • Нежирные кисломолочные продукты и молоко • Отварное мясо и птица (кроме колбасных изделий) • Нежирные сорта рыбы • Желе, сахар, мед **Жидкости:** • Прозрачные бульоны • Чай и кофе без молока • Сок без мякоти • Безалкогольные неокрашенные напитки • Вода	**Растительная пища:** • Овощи, фрукты, ягоды, зелень в любом виде • Хлебобулочные изделия • Крупы, каши, злаковые, бобовые • Орехи, кунжут, мак, семечки и другие мелкие зерна (в любом виде) • Морские водоросли, грибы **Жидкости:** • Окрашенные соки • Алкоголь • Газированные напитки • Вся пища и жидкости, не входящие в список разрешенных

В день накануне обследования прием твердой пищи необходимо полностью исключить. Принимать пищу можно до 13:00 дня накануне обследования, далее пить разрешенные прозрачные жидкости в любом количестве.

Время приема пищи в день накануне обследования:

- **Утром** – легкий завтрак (согласно списку разрешенных продуктов)
- **До 13:00** – легкий обед (согласно списку разрешенных продуктов)
- **Ужин** – только жидкости (согласно списку разрешенных жидкостей)

2. ВЫБОР СХЕМЫ ПРИЕМА ПРЕПАРАТА МОВИПРЕП® В ЗАВИСИМОСТИ ОТ ВРЕМЕНИ ПРОВЕДЕНИЯ ОБСЛЕДОВАНИЯ

ОБСЛЕДОВАНИЕ 08:00–14:00

Двухэтапная схема (1 л раствора препарата МОВИПРЕП® принимается вечером накануне дня обследования и 1 л утром в день обследования):

- 19:00–20:00 принять первый литр раствора препарата МОВИПРЕП® (время начала приема может быть изменено на более позднее с учетом активного действия препарата в течение в среднем 1,5–2 часов и времени на сон).
- Принять 500 мл разрешенной жидкости.
- Время утреннего приема второго литра раствора препарата МОВИПРЕП® выбрать таким образом, чтобы от момента окончания приема препарата до обследования прошло минимум 2 часа и максимум 4 часа.
- Принять 500 мл разрешенной жидкости.

ОБСЛЕДОВАНИЕ 14:00–19:00

Одноэтапная утренняя схема (2 л раствора препарата МОВИПРЕП® принимаются утром в день обследования):

- 08:00–09:00 принять первый литр раствора препарата МОВИПРЕП® (указано рекомендованное время для обследования в 14:00-14:30, для более позднего времени обследования начало приема препарата сместить соответственно).
- Принять 500 мл разрешенной жидкости.
- Время приема второго литра раствора препарата МОВИПРЕП® выбрать таким образом, чтобы от момента окончания приема препарата до исследования прошло минимум 2 часа и максимум 4 часа.
- Принять 500 мл разрешенной жидкости.

Одноэтапная вечерняя схема (2 л раствора препарата МОВИПРЕП® принимаются вечером накануне вмешательства) – не рекомендована Европейским обществом гастроинтестинальной эндоскопии (ESGE) для подготовки к колоноскопии, т.к. время от момента окончания приема препарата для очистки кишечника до начала обследования превышает 4 часа, что неблагоприятно влияет на качество подготовки.
Данная схема больше подходит для подготовки к хирургическому вмешательству.

- **Качественная очистка всех отделов толстой кишки в 2 раза меньшим объемом препарата** (2 л раствора препарата МОВИПРЕП® вместо 4 л раствора препарата на основе полиэтиленгликоля/макрогола)[6,7]
- **Достоверно меньше нежелательных явлений, включая тошноту и рвоту** (в сравнении с приемом 4 л раствора препарата на основе полиэтиленгликоля/макрогола)[7]
- **Более, чем в 2 раза выше приверженность пациентов к приему раствора препарата МОВИПРЕП®** (преобладающее большинство пациентов принимают МОВИПРЕП® без затруднений в сравнении с приемом 4 л раствора препарата на основе полиэтиленгликоля/макрогола)[6]

3. ПРИЕМ ПРЕПАРАТА МОВИПРЕП®

КАК ПРИГОТОВИТЬ РАСТВОР ПРЕПАРАТА МОВИПРЕП®

- **Для приготовления первого литра**: содержимое одного саше А и одного саше Б развести в небольшом количестве питьевой негазированной воды комнатной температуры до полного растворения, довести до 1 литра водой, перемешать
- **Для приготовления второго литра:** повторить алгоритм из пункта выше, используя оставшиеся саше А и саше Б

ДОПОЛНИТЕЛЬНЫЕ РЕКОМЕНДАЦИИ:

- Раствор препарата МОВИПРЕП® **пить дробно, небольшими глотками, по 250 мл каждые 15 минут** (залпом не пить). В начале приема раствора препарата или при быстром приеме в большом объеме может появиться тошнота/рвота.
- **Запрещено уменьшать объем жидкости для приготовления раствора МОВИПРЕП®.**
- Можно пить раствор охлажденным, через коктейльную трубочку (соломинку), в промежутках пить или запивать раствор небольшим количеством воды, сладкого чая, а также рассасывать леденцовую карамель (конфетки леденцы типа «барбарисок»), мед, лимон и т.д.
- Не следует употреблять твердую пищу с начала приема препарата МОВИПРЕП® и до окончания обследования.
- Если не предполагается внутривенная анестезия (седация), то в день обследования после окончания подготовки можно выпить сладкий чай, разрешенные жидкости. **Прекратить прием всех жидкостей следует не позже, чем за 2 часа до обследования.**
- **Если предполагается выполнение исследования под внутривенной анестезией** (седацией), то в день обследования прием пищи запрещается (за исключением приема препарата и 500 мл разрешенной жидкости).
- Во время приема МОВИПРЕП® **рекомендуется соблюдать двигательную активность** (ходить по квартире, выполнять круговые движения корпусом тела, наклоны в стороны, вперед-назад, приседания).
- **Начало действия препарата развивается в среднем через 1 час от начала приема** МОВИПРЕП® (зависит от моторики кишечника пациента).
- **Активное действие препарата продолжается в среднем 1,5–2 часа после приема** – в это время будет интенсивный жидкий стул в среднем 12–15 раз (зависит от индивидуальных особенностей пациента). В конце приема препарата стул должен измениться на прозрачную бесцветную жидкость, что свидетельствует о готовности пациента к обследованию.
- От момента окончания приема препарата МОВИПРЕП® до обследования должно пройти **минимум 2 часа и максимум 4 часа**.
- Пациентам необходимо учитывать соответствующий временной интервал для поездки в клинику.
- Не требуется дополнительно (или вместо) проводить процедуру очищения толстой кишки клизмами.
- Не рекомендуется принимать вазелиновое масло.

РЕКОМЕНДАЦИИ ПРИ СОПУТСТВУЮЩИХ ЗАБОЛЕВАНИЯХ:

- Ускоренный транзит кишечного содержимого приводит к резкому снижению или полному отсутствию терапевтического эффекта от других препаратов, принятых перед или в процессе подготовки и обследованию. Следует принимать это во внимание, если пациент постоянно принимает гормональные, кардиальные, гипотензивные и другие жизненно важные препараты, прием которых прерывать не следует.
- **Препараты железа** рекомендуется отменить за 2–3 дня до проведения обследования.

- **При хронических запорах** – за 3–5 дней (в зависимости от выраженности запоров) до обследования начать или продолжить прием слабительных препаратов нерастительного происхождения по рекомендации врача-гастроэнтеролога. Диету нужно начать не ранее, чем за 5 дней до обследования.
- **Если пациент принимает противогликемические средства**, рекомендуется воздержаться от их приема в процессе подготовки к обследованию и вернуться к их приему после начала нормального питания. Пациенту нет необходимости голодать (особенно с диабетом) в день обследования. Непосредственно перед колоноскопией допустимо выпить чай с сахаром/медом.
- **Если пациент принимает препараты, нормализующие давление, сердечный ритм и т.д.**, прием их обязателен в стандартном режиме! Прием данных препаратов рекомендуется не ранее, чем через 1 час после окончания приема МОВИПРЕП®! Если пациент принимает препараты, разжижающие кровь, нужно предупредить об этом врача эндоскописта до исследования.
- Если предполагается проведение обследования **под внутривенной анестезией,** в этот день **не рекомендуется водить машину**, управлять какими-либо механизмами, принимать важные решения. Желательно, чтобы пациента встретили и проводили домой.

Успешное выполнение колоноскопии с детальным осмотром слизистой оболочки толстой кишки на всем протяжении зависит от качества подготовки к исследованию.

КАЧЕСТВЕННАЯ ПОДГОТОВКА

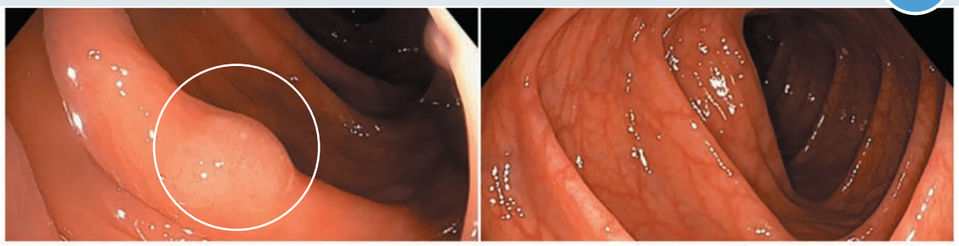

Соблюдение рекомендаций позволяет качественно провести исследование и выявить даже небольшие уплощенные полипы (эпителиальные образования). На фото идеально чистый просвет кишки (двухэтапная подготовка МОВИПРЕП® в сочетании с симетиконом).

НЕДОСТАТОЧНАЯ ПОДГОТОВКА

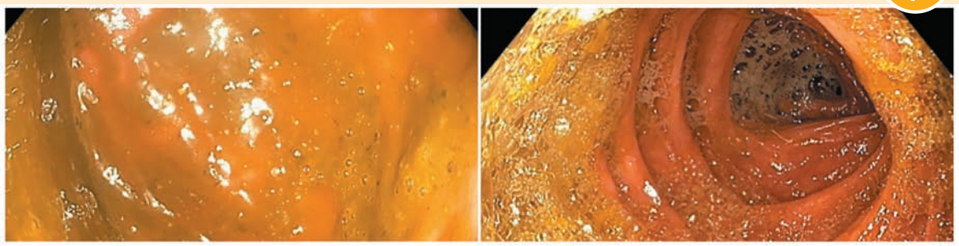

Несоблюдение рекомендаций по подготовке приводит к неполному очищению толстой кишки и невозможности полноценной качественной колоноскопии. Пример возможной недостаточной подготовки, в том числе без использования пеногасителя (симетикона).

*Раздел «Качественная подготовка толстой кишки к колоноскопии» подготовлен на основании материалов:
1. Веселов В.В., Никифоров П.А., Федоров Е.Д. Клинические рекомендации по подготовке пациентов к эндоскопическому исследованию толстой кишки. М., 2011 г.
2. Pochon T. et al. A low-volume Polyethylene Glycol plus ascorbate solution for bowel cleansing prior to colonoscopy: The NORMO randomised clinical trial. Digestive and Liver Disease 45 (2013) 820-826.
3. Matro R. et al. Efficacy of Morning-Only Compared With Split-Dose Polyethylene Glycol Electrolyte Solution for Afternoon Colonoscopy: A Randomized Controlled Single-Blind Study. Am J Gastroenterol 2010; 105:1954-61.
4. Hassan et al. Bowel preparation for colonoscopy: European Society of Gastrointestinal Endoscopy (ESGE) Guideline. Endoscopy 2013:142-150.
5. Инструкция по медицинскому применению препарата МОВИПРЕП®.
6. Ell C. et al. Randomized Trial of Low-Volume PEG Solution Versus Standard PEG + Electrolytes for Bowel Cleansing Before Colonoscopy. American Journal of Gastroentorology 2008 Apr;103(4):883-93.
7. Quinsong Xie et al. A Meta-Analysis of Randomsed Controlled Trials of Low-Volume Polyethylene Glycol plus Ascorbic Acid versus Standard-Volume Polyethylene Glycol Solution as Bowel Preparations for Colonoscopy. PLOS ONE www.ploslone.org 5 June 2014 Volume 9 Issue 6 e99092.

БОСТОНСКАЯ ШКАЛА ОЦЕНКИ ПОДГОТОВКИ ТОЛСТОЙ КИШКИ К КОЛОНОСКОПИИ[1,2]

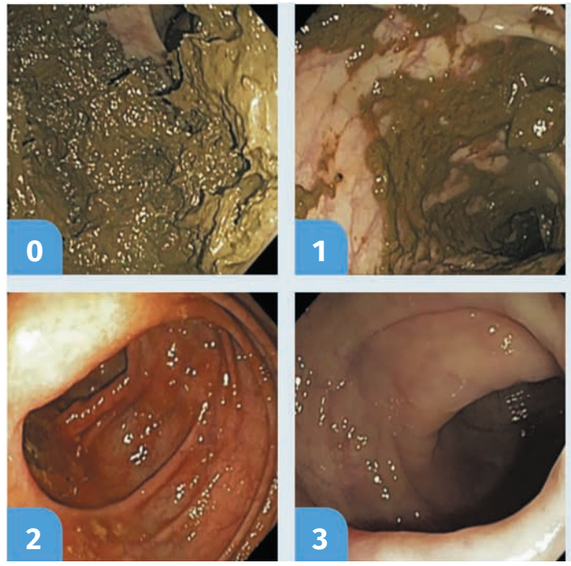

- **Количественная оценка подготовки проводится по трем сегментам:**
  - Правые отделы толстой кишки (восходящая ободочная кишка)
  - Средние отделы (поперечно-ободочная кишка)
  - Левые отделы (нисходящая и сигмовидная ободочная кишка, прямая кишка)
- Подготовка оценивается **после дополнительного отмывания слизистой оболочки толстой кишки,** если в этом есть необходимость
- **Адекватная подготовка:** общая сумма ≥6 и/или при условии, что каждый сегмент ≥2

Шкала подготовки	Правые отделы (восходящая ободочная)	Средние отделы (поперечная ободочная)	Левые отделы
0			
1			
2			
3	✓	✓	✓

Пример описания в протоколе исследования:

Качество подготовки: отличное, 9 баллов (3-3-3) по Бостонской шкале.

1. Lai E.J., Calderwood A.H., Doros G., Fix O.K., Jacobson B.C. The Boston bowel preparation scale: a valid and reliable instrument for colonoscopy-oriented research // Gastrointest Endosc. 69; 620-625.
2. Обучающая программа – www:cori.org/bbps/

РЕКОМЕНДАЦИИ ПО ИСПОЛЬЗОВАНИЮ В ПРОТОКОЛЕ И ЗАКЛЮЧЕНИИ КОЛОНОСКОПИИ КЛАССИФИКАЦИЙ ДЛЯ ОПИСАНИЯ И ОЦЕНКИ ПАТОЛОГИЧЕСКИХ ИЗМЕНЕНИЙ ТОЛСТОЙ КИШКИ

1. **Макроскопическая классификация поверхностных эпителиальных образований (тип роста образования)** – Парижская классификация[1,2]

2. **Описание ямочного рисунка поверхности** – по классификации S. Kudo[3], а при подозрении на наличие зубчатого образования дополнительное описание ямочного рисунка II–O типа (по T. Kimura)

3. **Описание капиллярного (сосудистого) рисунка поверхности** – по классификации Y. Sano[4,5]

4. **Объединенная международная классификация поверхностного и капиллярного рисунков при узкоспектральном (NBI) осмотре – NICE классификация** («NBI International Endoscopic (NICE) classification»)[4,6]

1. The Paris endoscopic classification of superficial neoplastic lesions: esophagus, stomach, and colon/ Participants in the Paris Workshop, Paris, France, 2002// Gastrointestinal endoscopy.- 2003.- V 58(6 Suppl).- P. S 3-43.
2. Update on the paris classification of superficial neoplastic lesions in the digestive tract. Review/ Endoscopic Classification Review Group// Endoscopy. - 2005.- V 37(6).- P. 570- 8.
3. Kudo S., Hirota S., Nakajima T. et al. Colorectal tumors and pit pattern. J Clin Pathol, 1994, vol. 47, pp. 880-885.
4. Tanaka S., Sano Y. Aim to unify the narrow band im- aging (NBI) magnifying classifi cation for colorectal tumors: current status in Japan from a summary of the consensus symposium in the 79th annual meeting of the Japan gastroenterological endoscopy society. Digestive Endoscopy, 2011, vol. 23 (suppl. 1), pp. 131-139.
5. Ikematsu H., Matsuda T., Emura F. et al. Efficacy of capillary pattern type IIIA/IIIB by magnifying narrow band imaging for estimating depth of invasion of early colorectal neoplasms. BMC Gastroenterol, 2010, vol. 10, pp. 33.
6. Iwatate M., Ikumoto T., Hattori S. et al. NBI and NBI combined with magnifying colonoscopy. Diagn Ther Endosc, 2012, 173269.

1. ПАРИЖСКАЯ КЛАССИФИКАЦИЯ

ПАРИЖСКАЯ КЛАССИФИКАЦИЯ – КЛАССИФИКАЦИЯ ПОВЕРХНОСТНЫХ ЭПИТЕЛИАЛЬНЫХ ОБРАЗОВАНИЙ ПИЩЕВОДА, ЖЕЛУДКА И ТОЛСТОЙ КИШКИ[1,2]

ПОЛИПОВИДНЫЕ НЕОПЛАЗИИ

0–I – возвышающийся тип

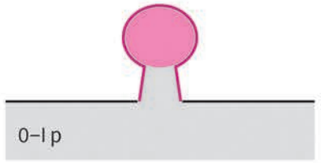

На ножке

На широком основании

НЕПОЛИПОВИДНЫЕ НЕОПЛАЗИИ

0-II – поверхностные типы

Поверхностный приподнятый



Поверхностный плоский



Поверхностный углубленный

ИЗЪЯЗВЛЕННЫЙ ТИП

0–III – практически не встречается в толстой кишке

2002
Классификация поверхностных неопластических образований: пищевод, желудок, толстая кишка

2005
Пересмотр классификации поверхностных неопластических образований

1. The Paris endoscopic classification of superficial neoplastic lesions: esophagus, stomach, and colon/ Participants in the Paris Workshop, Paris, France, 2002// Gastrointestinal endoscopy.- 2003.- V 58(6 Suppl).- P. S 3-43.
2. Update on the Paris classification of superficial neoplastic lesions in the digestive tract. Review/ Endoscopic Classification Review Group// Endoscopy. - 2005.- V 37(6).- P. 570- 8.

ЛАТЕРАЛЬНО РАСПРОСТРАНЯЮЩИЕСЯ ОПУХОЛИ (LST – LATERALLY SPREADING TUMORS)[1]

ГРАНУЛЯРНЫЙ ТИП	НЕГРАНУЛЯРНЫЙ ТИП
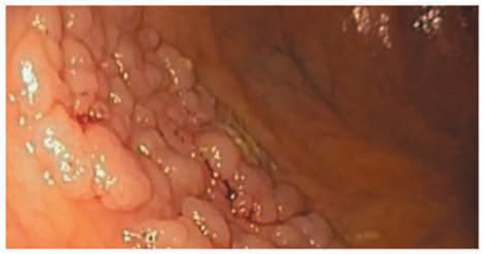	
 Гомогенный тип	 Плоско-приподнятый тип
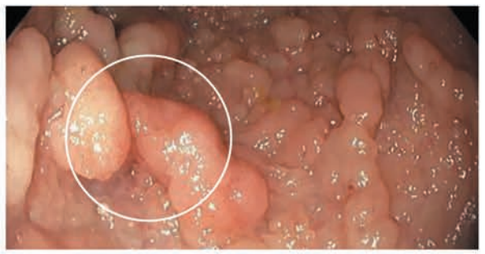	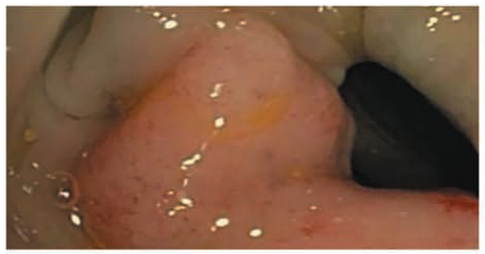
Нодулярный смешанный тип	С псевдо-депрессией

1. Update on the Paris classification of superficial neoplastic lesions in the digestive tract. Review/ Endoscopic Classification Review Group// Endoscopy. - 2005.- V 37(6).- P. 570- 8.

ЭНДОСКОПИЧЕСКИЕ КЛАССИФИКАЦИИ МИКРОАРХИТЕКТОНИКИ И МИКРОКАПИЛЛЯРНОГО РИСУНКА СЛИЗИСТОЙ ОБОЛОЧКИ ТОЛСТОЙ КИШКИ[1]

В норме ямочный рисунок слизистой оболочки всех отделов толстой кишки примерно одинаков и представлен ямками равномерной округлой формы, а микрокапиллярный рисунок формирует регулярную округлую сеть вокруг ямок эпителия. Нормальная слизистая оболочка, гиперпластические изменения, аденомы и рак толстой кишки обладают различной, характерной для них эндоскопической картиной ямочного и сосудистого рисунка.

2. КЛАССИФИКАЦИЯ ЯМОЧНОГО РИСУНКА (PP – PIT PATTERN) S. KUDO[2]

Рисунок	Ненеопластический	Неинвазивный	Инвазивный
	I–II тип	IIIL–IIIS–IV-часть VI типа	VI-VN тип
Эндоскопическая картина (хромоскопия+ zoom)	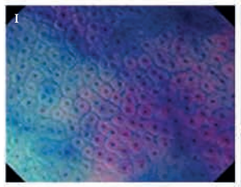 	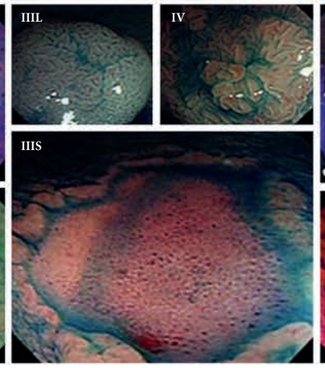	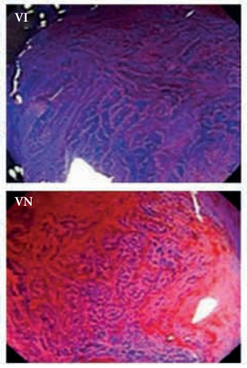
Гистология	Норма Гиперпластический полип	Аденома Аденокарцинома m, sm1	Аденокарцинома sm2
Лечение	Не требуется	Эндоскопическое	Хирургическое

Используя хромоскопию и эндоскопию с увеличением, S. Kudo с соавторами выделили сначала 6, а затем **7 характерных типов ямочного рисунка слизистой оболочки и новообразований толстой кишки**, в соответствии с их гистологическим строением:

- **Округлый ямочный рисунок (I тип)** соответствует нормальной слизистой оболочке толстой кишки.
- **Мелко- и крупнозвездчатая форма ямок (II тип)** соответствует гиперпластическим полипам или зубчатым образованиям.
- **Овальный (IIIL) и извилистый мозговидный (IV)** типы ямочного рисунка соответствуют аденоме.
- **Мелкий округлый (IIIs)** тип ямочного рисунка в 72% случаев соответствует дисплазии высокой степени и в 28% случаев – раку.
- **Нерегулярный (VI)** ямочный рисунок – дисплазии высокой степени и аденокарциноме, ограниченной слизистой оболочкой и поверхностными отделами подслизистого слоя.
- **Разрушенный ямочный рисунок (VN)** – аденокарциноме с глубокой подслизистой инвазией.

1 Бунцева О.А., Галкова З.В., Плахов Р.В., Эрендженова К. Ю., Федоров Е.Д., Мизгулин В.В. , Кадушников Р.М. «Современная эндоскопическая диагностика предраковых изменений и раннего рака желудка и толстой кишки с применением компьютерных систем поддержки принятия решений. Обзор литературы // Экспериментальная и клиническая гастроэнтерология, 2014. - №10. – с.88-96
2. Kudo S., Hirota S., Nakajima T. et al. Colorectal tumors and pit pattern. J Clin Pathol, 1994, vol. 47, pp. 880-885.

3. КЛАССИФИКАЦИЯ КАПИЛЛЯРНОГО РИСУНКА (CP – CAPILLARY PATTERN) Y. SANO[1,2]

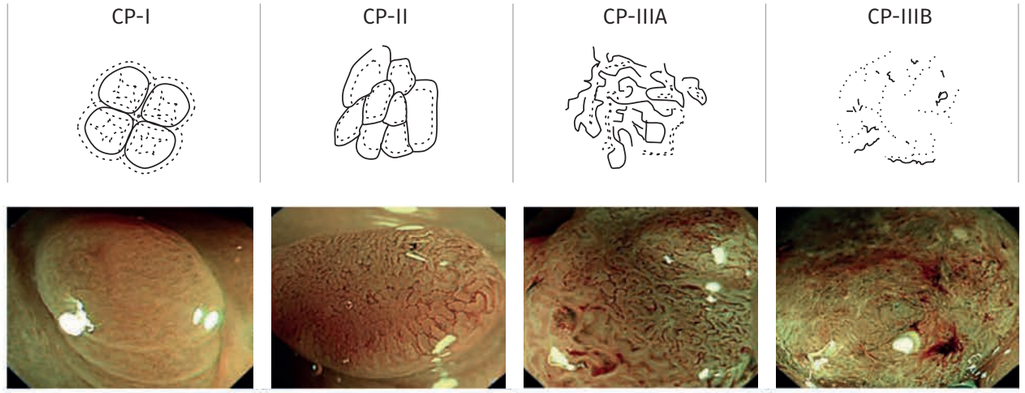

Y. Sano с коллегами разработали классификацию поверхностных эпителиальных образований толстой кишки согласно строению капиллярной сети слизистой оболочки при исследовании в узкоспектральном режиме (NBI) с увеличением.

Три основных типа капиллярного рисунка (CP - capillary pattern):

- **CP-I** – регулярный капиллярный рисунок, окружающий ямки эпителия по типу пчелиных сот, слабо различимый или вовсе невидимый – характерен для гиперпластических полипов;
- **CP-II** – четко видимая микрососудистая сеть на поверхности образования, формирующая округлые, овальные или по типу пчелиных сот ячейки – характерный для неоплазии низкой степени (3,7% – ненеопластические образования, 93,5% – неоплазия низкой степени, 2,8% – неоплазия высокой степени);
- **CP-III** – нерегулярная четко видимая микрососудистая сеть на поверхности образования (присутствует по крайней мере один признак нерегулярности: размер, сложное ветвление, извилистость, разрушение) – характерный для неоплазии высокой степени (3,1% – ненеоплазия, 12,5% – неоплазия низкой степени, 18,8% – неоплазия высокой степени, 65,6% – инвазивный рак). В дальнейшем тип CP-III был подразделен на два подтипа, характеризующих глубину инвазии поверхностных неоплазий:

– IIIA тип (внутрислизистая неоплазия или с минимальной подслизистой инвазией – менее 1000 мкм) характеризуется наличием видимой капиллярной сети на поверхности образований, с высокой плотностью сосудов, неоднородностью формы, прерывистостью, ветвистостью и умеренной нерегулярностью капилляров.

– IIIB тип (неоплазия с глубокой инвазией в подслизистый слой – более 1000 мкм) характеризуется выраженными различиями между нормальной и патологической сосудистой сетью (демаркационная линия на границе), наличием аваскулярных зон.

1. Tanaka S., Sano Y. Aim to unify the narrow band im- aging (NBI) magnifying classifi cation for colorectal tumors: current status in Japan from a summary of the consensus symposium in the 79th annual meeting of the Japan gastroenterological endoscopy society. Digestive Endoscopy, 2011, vol. 23 (suppl. 1), pp. 131-139.
2. Ikematsu H., Matsuda T., Emura F. et al. Efficacy of capillary pattern type IIIA/IIIB by magnifying narrow band imaging for estimating depth of invasion of early colorectal neoplasms. BMC Gastroenterol, 2010, vol. 10, pp. 33.

4. ОБЪЕДИНЕННАЯ NICE-КЛАССИФИКАЦИЯ ПОВЕРХНОСТНЫХ ЭПИТЕЛИАЛЬНЫХ ОБРАЗОВАНИЙ ТОЛСТОЙ КИШКИ[1,2]

В соответствии с гистологическим строением и лечебной тактикой

	Тип 1	Тип 2	Тип 3
Цвет	Подобный окружающей слизистой оболочке или более светлый	Более коричневый, чем окружающая слизистая (за счет сосудов)	Темно-коричневый по сравнению с окружающей слизистой оболочкой, иногда с белесыми пятнами
Сосуды	Не визуализируются или едва заметны	Коричневые сосуды окружают светлые регулярные структуры (ямки)	В некоторых областях сосудистый рисунок разрушен, не визуализируется
Поверхностный рисунок	Темные или светлые пятна одинакового размера или однородное отсутствие рисунка	Овальные, тубулярные, извитые светлые структуры, окруженные коричневыми сосудами	Поверхностный рисунок стертый или отсутствует
	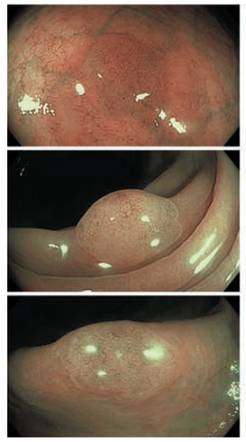	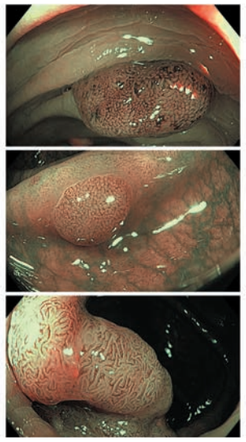	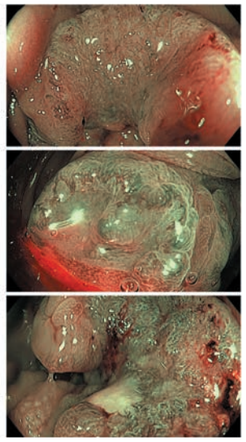
Наиболее вероятная гистология	Гиперплазия	Аденома, аденокарцинома m, sm1	Аденокарцинома sm2
Лечебная тактика	Удаление не требуется	Эндоскопическое удаление	Хирургическое лечение

С целью упрощения использования и объединения классификаций в 2011 году группой экспертов из Японии, США и Европы была разработана NICE (NBI international colorectal endoscopic) классификация. Данная классификация может применяться как при обычной колоноскопии, так и при колоноскопии с увеличением.

Согласно NICE классификации выделяется 3 группы образований толстой кишки на основании определения трех признаков: цвет образования, микрососудистая архитектоника и поверхностный (ямочный) рисунок:

1. Гиперпластические образования.
2. Аденомы, внутрислизистый рак и рак с минимальной подслизистой инвазией.
3. Рак с глубокой подслизистой инвазией.

1. Tanaka S., Sano Y. Aim to unify the narrow band imaging (NBI) magnifying classification for colorectal tumors: current status in Japan from a summary of the consensus symposium in the 79th annual meeting of the Japan gastroenterological endoscopy society. Digestive Endoscopy, 2011, vol. 23 (suppl. 1), pp. 131–139.
2. Iwatate M., Ikumoto T., Hattori S. et al. NBI and NBI combined with magnifying colonoscopy. Diagn Ther Endosc, 2012, 173269.

ПРИМЕР ОФОРМЛЕНИЯ ПРОТОКОЛА ЭНДОСКОПИЧЕСКОГО ИССЛЕДОВАНИЯ

ЛПУ (название организации, сайт, адрес, телефон, название отделения).

Пациент: _____ **Возраст:** _____ **№ карты:** _____ **Телефон:** _____

Кинический диагноз: направительный диагноз, анамнез, результаты предыдущих исследований.

Дата, время: _____ 2017 г.

ВИДЕОКОЛОНОИЛЕОСКОПИЯ ВЫСОКОЙ ЧЕТКОСТИ. ИССЛЕДОВАНИЕ В УЗКОМ СПЕКТРЕ СВЕТА (NBI) С РЕЖИМОМ ОПТИЧЕСКОГО УВЕЛИЧЕНИЯ ИЗОБРАЖЕНИЯ (DUAL FOCUS). ХРОМОСКОПИЯ. БИОПСИЯ.

Подготовка: двухэтапная схема подготовки препаратом МОВИПРЕП® (1:1) с добавлением пеногасителя симетикона (1/4 флакона эмульсии ... в последний литр).

Качество подготовки: отличное, 9 баллов (3-3-3) по Бостонской шкале.

Премедикация, внутривенная анестезия: см. протокол течения анестезии (пропофол в/в дробно).

Оборудование: эндоскопическая видео система Olympus EVIS EXERA-III, видеогастроскоп Olympus GIF-HQ190 (с режимом NBI, dual focus), монитор высокого разрешения HDTV Olympus OEV262H, эндоскопический инсуффлятор CO2 (углекислого газа) Olympus, водоструйная помпа Olympus AFU-100.

Время осмотра на выходе: 12 минут.

Видеоколоноскоп Olympus CF-HQ190L проведен в купол слепой кишки и далее в терминальный отдел подвздошной кишки.

Слизистая подвздошной кишки розовая, бархатистая.

Баугиниева заслонка полулунной формы, устье ее сомкнуто, ориентировано в купол слепой кишки.

Просвет осмотренных отделов толстой кишки не деформирован, в просвете небольшое количество полупрозрачного содержимого, содержимое полностью аспирировано, складки выражены, полулунной и треугольной формы, хорошо расправляются при инсуффляции, тонус кишки сохранен.

Слизистая оболочка толстой кишки розовая, блестящая, на некоторых участках кишки определяется коричневая / черная пигментация слизистой оболочки в виде «кожи крокодила», сосудистый рисунок прослеживается во всех отделах.

При необходимости выполнение хромоскопии (0,2–0,4% раствора индигокармина и др.).

Описание патологических находок...

Например, на всем протяжении ободочной кишки (преимущественно в сигмовидной ободочной, однако определяются и в более проксимальных отделах ободочной кишки, в том числе и в слепой кишке) определяются множественные дивертикулы, округлой формы, диаметром до 5–7 мм, некоторые дивертикулы заполнены кишечным содержимым, слизистая оболочка в области дна и по краям без признаков воспаления.

В ... определяется:

– поверхностно приподнятое эпителиальное образование (тип IIa),

– выступающее эпителиальное образование на широком основании (тип Is),

– выступающее эпителиальное образование на ножке (тип Ip),

– округлой формы, размерами до мм, высотой до мм,

При исследовании в режиме NBI+zoom определяется I II III-s III-L IV Vn Vi тип структуры ямок эпителия (по классификации S. Kudo) и CP-I CP-II CP-III тип капиллярного рисунка (по классификации Y. Sano), что может соответствовать...

Примеры описания эпителиальных образований:

- В слепой кишке определяется поверхностно приподнятое эпителиальное образование (тип IIa), розового цвета, округлой формы, диаметром до 5 мм, высотой до 1,5–2 мм, а также одно выступающее образование на широком основании (тип Is), округлой формы, диаметром до 7 мм, высотой до 5 мм, при исследовании в режиме NBI+dual focus оба образования с удлиненным рисунком ямочного (III-L тип ямочного рисунка по классификации Kudo) и капиллярного рисунков (CP-II по классификации Sano), что может соответствовать аденоматозным изменениям.
- В слепой кишке напротив Баугиниевой заслонки определяется поверхностное латерально растущее эпителиальное образование (LST-NG) со сглаженной поверхностью, округлой формы, размерами до 20x25 мм, покрытое налетом слизи с венчиком кишечного содержимого желтоватого цвета по краям, после отмывания поверхность бледно-розового цвета, с единичными коричневыми точечными включениями, при исследовании в режиме NBI+dual focus определяется типичный для зубчатого образования II-O тип ямочного рисунка, сосудистый рисунок смазанный.
- В средних отделах поперечно-ободочной кишки определяется выступающее эпителиальное образование на суженном основании (тип Isp), овальной формы, размерами до 8 мм, розового цвета с зернистой поверхностью, при исследовании в режиме NBI+dual focus определяется III-L тип ямочного рисунка и CP-II тип капиллярного рисунка, что может соответствовать аденоматозным изменениям.
- В дистальной трети сигмовидной ободочной кишки определяется выступающее эпителиальное образование на ножке (тип Ip), овальной вытянутой формы, размерами до 10x5 мм, ножка длиной до 7 мм, шириной до 3–4 мм, при исследовании в режиме NBI+dual focus определяется III-L и IV тип структуры ямок эпителия (по классификации S. Kudo) и CP-II тип капиллярного рисунка (по классификации Y. Sano), что соответствует аденоматозным изменениям.
- Колоноскоп Olympus с изменяющейся жесткостью CF-Q180AL проведен в дистальную треть сигмовидной ободочной кишки, где за изгибом определяется опухолевое образование, экзофитно растущее циркулярно по всем стенкам в просвет кишки и суживающее просвет до 9 мм, проксимальнее сужения колоноскоп провести не представляется возможным. Поверхность опухоли на большем протяжении покрыта грязным налетом фибрина, на остальных участках вишневого цвета, с неровной бугристой поверхностью, при исследовании в режиме NBI определяется нерегулярный и местами разрушенный (VI и Vn) тип структуры ямок эпителия (по классификации S. Kudo) и CP-IIIb тип капиллярного рисунка (по классификации Y.Sano), что соответствует распространенному раку.
- В куполе слепой кишки определяется эпителиальное латерально растущее образование (латерально растущая опухоль гранулярного типа – LST-G) с неравномерно зернистой поверхностью и участком депрессии в центре ближе к правому краю образования, в области депрессии отсутствует зернистый компонент, образование неправильной овальной формы, размерами до 15x20 мм, при исследовании в режиме NBI определяется на большем протяжении IV и местами III тип ямочного рисунка эпителия (по классификации S. Kudo) и CP-III тип капиллярного рисунка (по классификации Y. Sano), при этом в области депрессии отмечается измельчение ямочного рисунка и появление извитых капилляров.
- В нисходящей ободочной кишке определяется поверхностно приподнятое эпителиальное образование тип IIa с несколько уплощенной в центре площадкой, образование размерами до 10 мм, высотой до 1,5–2 мм, с четкими неровными контурами, бледно-розового цвета, при исследовании в режиме NBI+dual focus определяется III-s в центре и III-L по краям тип структуры ямок эпителия (по классификации S. Kudo) и CP-II тип и на одном участке CP-III тип капиллярного рисунка (по классификации Y. Sano), что указывает на наличие диспластических изменений.

ЗАКЛЮЧЕНИЕ:

Эпителиальное образование ... ободочной кишки.

Тип Ip Is Isp IIa IIb IIc (по Парижской классификации).

Дивертикулез ободочной кишки без признаков воспаления.

Эндоскопические признаки меланоза толстой кишки.

Врач-эндоскопист: ФИО полностью
Медсестра: ФИО полностью

Анестезиолог: ФИО полностью
Анестезиологическая медсестра: ФИО полностью

СРОКИ НАБЛЮДЕНИЯ ПОСЛЕ УДАЛЕНИЯ ЭПИТЕЛИАЛЬНЫХ ОБРАЗОВАНИЙ ТОЛСТОЙ КИШКИ[1]

КАЧЕСТВЕННАЯ КОЛОНОСКОПИЯ:

- Полностью выполненная колоноскопия с заведением колоноскопа в купол слепой кишки (интубация слепой кишки)
- Тщательный осмотр слизистой оболочки толстой кишки
- Адекватная очистка толстой кишки
- Радикальное удаление и извлечение для гистологического исследования всех обнаруженных неопластических образований

Группа пациентов с высоким риском развития рака:

- Аденома с виллезным компонентом или с дисплазией высокой степени или размером ≥10 мм
- Наличие 3 или более аденом
- Зубчатые образования ≥10 мм или с дисплазией

Колоноскопия через 3 года

Аденомы высокого риска

НЕТ → Колоноскопия через 5 лет

ДА → Колоноскопия через 3 года

Группа пациентов с низким риском развития рака/отсутствие патологии:

- 1–2 тубулярные аденомы размером <10 мм с дисплазией низкой степени
- Зубчатые образования <10 мм без дисплазии

Колоноскопия через 10 лет

1. Hassan C., Quintero E., Dumonceau J.-M., Regula J., Brandao C., Chaussade S., Dekker E., Dinis-Ribeiro M., Ferlitsch M., Gimeno-Garcia A., Hazewinkel Y., Jover R., Kalager M., Loberg M., Pox Ch., Rembacken B., Lieberman D. Post-polypectomy colonoscopy surveillance: European Society of Gastrointestinal Endoscopy (ESGE) Guideline. Endoscopy 2013; 45: 842-851.

МОВИПРЕП®

ОТЛИЧНАЯ ВИДИМОСТЬ — ТОЧНЫЙ ДИАГНОЗ

- **Эффективная очистка толстой кишки**[2,3]
- **Минимальный риск побочных явлений**[4]
- **Оптимальный объём раствора для приёма**[1–3]

Действительно очищает

Сокращенная инструкция по применению

Торговое название препарата: МОВИПРЕП® (MOVIPREP®) **Международное непатентованное название:** — **Лекарственная форма:** порошок для приготовления раствора для приёма внутрь. **Действующие вещества:** макрогол-3350, натрия сульфат, натрия хлорид, калия хлорид, аскорбиновая кислота, натрия аскорбат. **Показания к применению:** подготовка к диагностическим исследованиям и оперативным вмешательствам, требующим опорожнения кишечника. **Противопоказания.** Гиперчувствительность к любому из компонентов препарата; нарушение опорожнения желудка; кишечная непроходимость; перфорация или риск перфорации органов желудочно-кишечного тракта; фенилкетонурия; дефицит глюкозо-6-фосфат дегидрогеназы; тяжёлые воспалительные заболевания кишечника или токсический мегаколон, являющийся осложнением выраженных воспалительных процессов в кишечнике, включая болезнь Крона и язвенный колит; возраст до 18 лет; бессознательное состояние.
Способ применения и дозы. Внутрь. Для приготовления одного литра раствора препарата необходимо содержимое одного саше А и одного саше Б растворить в небольшом количестве воды, затем довести объём раствора водой до одного литра. Для приготовления второго литра раствора препарата необходимо содержимое оставшихся второго саше А и второго саше Б растворить в небольшом количестве воды, затем довести объём раствора водой до одного литра. Общая доза составляет два литра раствора препарата МОВИПРЕП®. Раствор можно принять однократно или поделить на два приёма. Перед оперативным вмешательством принимают однократно два литра раствора препарата накануне вечером. Приготовленный раствор следует выпить в течение 1–2 часов. Во время прохождения курса подготовки настоятельно рекомендуется дополнительно употребить один литр другой жидкости. При раздельной и вечерней однократной схемах дозирования приём препарата и других жидкостей необходимо прекратить не менее чем за 1 час до начала процедуры. При утренней однократной схеме дозирования приём препарата необходимо прекратить не менее чем за 2 часа, а прием других жидкостей — не менее чем за 1 час до начала процедуры. Пациентам необходимо учитывать соответствующий временной интервал для поездки в клинику для проведения процедуры. Не следует употреблять твердую пищу с начала приёма препарата МОВИПРЕП® и до окончания клинической процедуры.
Побочное действие. Диарея является ожидаемым эффектом при подготовке кишечника. Самыми распространенными нежелательными эффектами являются: тошнота, рвота, вздутие живота, боль в животе, раздражение в области ануса и нарушения сна. В результате диареи и/или рвоты может развиваться дегидратация. Как и при приёме других продуктов, в состав которых входит макрогол, возможны различные аллергические реакции, включая сыпь, крапивницу, зуд, диспноэ, отёк Квинке и анафилактический шок. **Перечень всех побочных эффектов представлен в инструкции по применению.**
С осторожностью: нарушенный рвотный рефлекс, склонность к аспирации или регургитации; нарушения сознания; дегидратация; тяжелая сердечная недостаточность; тяжелая почечная недостаточность; тяжелые острые воспалительные заболевания; боль в животе неясной этиологии; риск аритмии, например, пациенты, получающие лечение по поводу сердечно-сосудистых заболеваний или имеющие заболевания щитовидной железы.
Полная информация по препарату содержится в инструкции по медицинскому применению.

1. Инструкция по применению лекарственного препарата для медицинского применения МОВИПРЕП®. 2. Ell C. et al. Randomized Trial of Low-Volume PEG Solution Versus Standard PEG + Electrolytes for Bowel Cleansing Before Colonoscopy. Am J Gastroenter. 2008 Apr; 103(4):883-893. 3. Ponchon T. et al. A low-volume polyethylene glycol plus ascorbate solution for bowel cleansing prior to colonoscopy: The NORMO randomised clinical trial. Digestive and Liver Disease 45 (2013) 820–826. 4. Qingsong Xie et all. A Meta-Analysis of Randomized Controlled Trials of Low-Volume Polyethylene Glycol plus Ascorbic Acid versus Standard-Volume Polyethylene Glycol Solution as Bowel Preparations for Colonoscopy. PLOS ONE www.plosone.org 5 June 2014 Volume 9 Issue 6 e99092.

6175184

Информация для специалистов здравоохранения
Рег. удостоверение: ЛП-002630 от 22.09.2014. МОВИПРЕП® — зарегистрированная торговая марка группы компаний Норджин.
Претензии потребителей направлять по адресу: ООО «Такеда Фармасьютикалс», ул. Усачева, д. 2, стр. 1, Москва 119048.
Телефон: +7 495 933-55-11, факс: +7 495 502-16-25. Электронная почта: russia@takeda.com, адрес в интернете: www.takeda.com.ru
Дата выпуска материала: май 2017.

Takeda

NORGINE
Partner for a healhy life