Волынец Г.В., Хавкин А.И.,
Никитин А.В., Скворцова Т.А.

ДИФФЕРЕНЦИАЛЬНАЯ ДИАГНОСТИКА И ПРИНЦИПЫ ТЕРАПИИ ВРОЖДЁННЫХ ХОЛЕСТАТИЧЕСКИХ БОЛЕЗНЕЙ У ДЕТЕЙ РАННЕГО ВОЗРАСТА

Волынец Г.В., Хавкин А.И., Никитин А.В., Скворцова Т.А.

ДИФФЕРЕНЦИАЛЬНАЯ ДИАГНОСТИКА И ПРИНЦИПЫ ТЕРАПИИ ВРОЖДЕННЫХ ХОЛЕСТАТИЧЕСКИХ БОЛЕЗНЕЙ У ДЕТЕЙ РАННЕГО ВОЗРАСТА

Москва, 2018 г.

УДК
ББК

ISBN

В монографии изложены современные представления о врождённых холестатических болезнях у детей, раскрыты особенности клинический картины таких заболеваний, как билиарная атрезия, прогрессирующий семейный внутрипеченочный холестаз, синдром Алажилля, наследственная тирозинемия, на примере которой разбираются особенности проявлений холестаза при метаболических болезнях. Представлен алгоритм дифференциальной диагностики холестатических болезней у детей раннего возраста с позиций доказательной медицины. Большое внимание уделено подходам к терапии холестатических болезней у детей. Методическое пособие рекомендовано для врачей общей практики, педиатров, неонатологов, гастроэнтерологов и абдоминальных хирургов.

Сведения об авторах:

Волынец Галина Васильевна, доктор медицинских наук, главный научный сотрудник отдела гастроэнтерологии НИКИ педиатрии имени Ю.Е. Вельтищева, профессор кафедры поликлинической и социальной педиатрии ФДПО ФГБОУ ВО РНИМУ имени Н.И. Пирогова Министерства здравоохранения России.

Хавкин Анатолий Ильич, доктор медицинских наук, профессор, руководитель отдела гастроэнтерологии НИКИ педиатрии имени Ю.Е. Вельтищева ФГБОУ ВО РНИМУ имени Н.И. Пирогова Министерства здравоохранения России.

Никитин Артём Вячеславович, кандидат медицинских наук, врач-педиатр гастроэнтерологического отделения ГБУЗ «Морозовская ДГКБ ДЗМ»

Скворцова Тамара Андреевна, кандидат медицинских наук, врач-гастроэнтеролог, руководитель Центра детской гастроэнтерологии и Центра ВЗК ГБУЗ «Морозовская ДГКБ ДЗМ», главный внештатный детский специалист гастроэнтеролог г. Москвы.

УДК
ББК

ISBN

© Коллектив авторов, 2018

ОГЛАВЛЕНИЕ

СПИСОК СОКРАЩЕНИЙ 4
ВВЕДЕНИЕ 6
ВРОЖДЕННЫЕ ХОЛЕСТАТИЧЕСКИЕ БОЛЕЗНИ 8
БИЛИАРНАЯ АТРЕЗИЯ 21
Значение гепатобилисцинтиграфии в диагностике билиарной атрезии 36
Степень нарушения структуры печени и выраженности портальной гипертензии и функции печени при билиарной атрезии 37
ПРОГРЕССИРУЮЩИЙ СЕМЕЙНЫЙ ВНУТРИПЕЧЕНОЧНЫЙ ХОЛЕСТАЗ 43
Результаты молекулярно-генетического исследования детей с прогрессирующим семейным внутрипеченочным холестазом 65
Значение гепатобилисцинтиграфии в диагностике прогрессирующего семейного внутрипеченочного холестаза 66
Степень нарушения структуры печени и выраженности портальной гипертензии и степень нарушения функции печени при прогрессирующем семейном внутрипеченочном холестазе у детей 67
НАСЛЕДСТВЕННАЯ ТИРОЗИНЕМИЯ 1-го типа 72
Значение гепатобилисцинтиграфии в диагностике холестаза вследствие наследственной тирозинемии 1-го типа 88
Степень нарушения структуры печени и выраженности портальной гипертензии и функции печени при наследственной тирозинемии 1-го типа 89
СИНДРОМ АЛАЖИЛЛЯ 92
Результаты гепатобилисцинтиграфии в диагностике синдрома Алажилля 108
Степень нарушения структуры печени и выраженности портальной гипертензии и функции печени при синдроме Алажилля у детей 109
РОЛЬ ГЕПАТОБИЛИСЦИНТИГРАФИИ В ДИАГНОСТИКЕ ХОЛЕСТАТИЧЕСКИХ БОЛЕЗНЕЙ У ДЕТЕЙ 114
Дифференциальная диагностика различных типов внутрипеченочного холестаза с помощью гепатобилисцинтиграфии у детей с врожденными холестатическими болезнями 116
ЗАКЛЮЧЕНИЕ 122
РЕКОМЕНДАЦИИ 139
СПИСОК ЛИТЕРАТУРЫ 141

СПИСОК СОКРАЩЕНИЙ

99mTc-Бромезида – радиофармпрепарат Технеций меброфенин

BSEP – bile salt export pump

CYP450 – цитохром р450

FIC1 – familial intrahepatic cholestasis 1

IDA – иминодиацетиловая кислота

MDR3 – Multidrug resistance protein 3

NTBC – 2-(2-нитро-4-трифлюорометилбензоил) -1,2-циклогекса-недион

АЛТ – аланинаминотрансфераза

АСТ – аспартатаминотрансфераза

АФП – альфа-фетопротеин

АЧТВ – активированное частичное тромбопластиновое время

БА – билиарная атрезия

ГБСГ – гепатобилисцинтиграфия

ГГТП – гамма-глютамилтранспептидаза

ГЦК – гепатоцеллюлярная карцинома

ДНК – дезоксирибонуклеиновая кислота

ДРВПХ – доброкачественный рецидивирующий внутрипеченочный холестаз

КТ – компьютерная томография

МКФ – международная классификация функционирования, ограничений жизнедеятельности и здоровья

МРТ – магнитно-резонансная томография

МРХПГ – магнитно-резонансная холангиопанкреатография

НТ1 – наследственная тирозинемия 1-го типа

п-ОФП – параоксифенилпировиноградная кислота

ПСВПХ – прогрессирующий семейный внутрипеченочный холестаз

ПСХ – первичный склерозирующий холангит

ПТИ – протромбиновый индекс

ПЦР – полимеразная цепная реакция

РФП – радиофармпрепарат

СА – синдром Алажилля

Т½ – время полувыведения

Ткиш – время поступления желчи в кишечник

Тмакс – время максимального накопления

УДХК – урсодезоксихолевая кислота

УЗИ – ультразвуковое исследование

ФЭГДС – фиброэзофагогастродуоденоскопия

ЦП – цирроз печени

ЩФ – щелочная фосфатаза

ВВЕДЕНИЕ

Многие болезни гепатобилиарной системы у детей являются предшественниками цирроза печени и гепатоцеллюлярной карциномы у взрослых. Поэтому диагностировать эти заболевания, оптимизировать их лечение с целью профилактики прогрессирования необходимо максимально рано. Вместе с тем заболевания гепатобилиарной системы у детей часто не распознаются или диагностируются поздно. Это отчасти объясняется сходными клиническими проявлениями различных болезней печени. Печеночные клетки реагируют на различные патологические влияния аналогичными ответами, часто мономорфными клиническими и лабораторными признаками.

Дифференциальная диагностика холестатических болезней, которые являются диагностически сложными, особенно у детей раннего возраста, очень важна и представляет собой наибольшие трудности в дебюте заболевания, в самом раннем возрасте, когда необходимо определить тактику оказания медицинской помощи.

Большинство врожденных холестатических болезней – генетически детерминированные и относятся к редким. Так, частота встречаемости прогрессирующего семейного внутрипеченочного холестаза (ПСВПХ) составляет 1:100 000 [21]. Распространенность синдрома Алажилля (СА) составляет от 1:70 000 до 1:100 000 живорожденных детей [37, 65, 82]. Распространенность наследственной тирозинемии 1-го типа (НТ1) колеблется в различных популяциях населения в мире от 1:100 000 до 1:120 000 новорожденных [53, 54]. Билиарная атрезия (БА) встречается с частотой 1:10 000 [140]. Генетически детерминированные заболевания для верификации диагноза требуют дорогостоящего молекулярно-генетического исследования.

В исходе врожденных холестатических болезней у детей, как правило, развивается цирроз [75, 139], единственным радикальным методом лечения терминальной стадии которого является трансплантация печени. Однако при раннем выявлении холестатических заболеваний и своевременном начале специфического лечения во многих случаях цирротическая трансформация ткани печени происходит значительно медленнее [139], необходимость трансплантации печени может быть отсрочена или даже исключена. Пациенты могут вести обычный образ жизни и быть активными членами общества. В случаях, когда предотвратить цирротическую трансформацию печени не удается и имеет место прогрессирование патологического процесса, необходимо проводить трансплантацию печени. Однако цирроз печени (ЦП) имеет несколько стадий развития [142, 35, 6], поэтому важно определить, когда показана трансплантация печени, срочное или плановое должно быть ее проведение. Для определения показаний к трансплантации печени и сроков ее проведения используются различные шкалы [127, 36]. Прогресс в области трансплантации печени открыл новые возможности для оказания помощи при тех болезнях, которые ранее лишь частично поддавались лечению. Это и ПСВПХ [81], и синдром Алажилля (СА) [47, 139].

В исследование вошли дети с редкими врожденными холестатическими заболеваниями, которые дебютируют преимущественно на первом году жизни и приводят к цирротической трансформации печени при отсутствии ранней их диагностики и проведении лечебных мероприятий.

Учитывая, что у детей с БА после трехмесячного возраста высоковероятно развитие билиарного ЦП, когда хирургическое лечение (портоэнтеростомия (операция по Касаи) уже неэффективно [160, 38], при разработке алгоритма пошаговой диагностики холестатических болезней был выделен возраст – первые три месяца жизни, когда необходимо диагностировать БА, и возраст старше трех месяцев. При этом клиническая картина СА в раннем возрасте схожа с клинической картиной и данными лабораторного обследования пациентов с БА, что сопровождается трудностями дифференциальной диагностики этих заболеваний, а портоэнтеростомия при СА не показана, так как не является прогностически благоприятной при этом заболевании вследствие более быстрого формирования билиарного цирроза после ее проведения [254].

ВРОЖДЕННЫЕ ХОЛЕСТАТИЧЕСКИЕ БОЛЕЗНИ

Желчь, образующаяся в печени, играет одну из ведущих ролей в процессе пищеварения, размыляя жиры, поступившие в пищеварительный тракт с пищей, до мелкодисперсного состояния. Основными органическими компонентами желчи, участвующими в пищеварении, являются соли желчных кислот [80, 150, 111, 14, 68, 173, 90].

Процесс желчеобразования проходит в 5 этапов [15]. Первый (печеночно-клеточный) этап формирования желчи происходит в гепатоцитах после захвата из крови компонентов желчи, синтеза, конъюгации и внутриклеточного транспорта желчи к билиарному полюсу. Этот этап может нарушаться вследствие некроза гепатоцитов или блокады мембранных и внутриклеточных белков-переносчиков. Второй (каналикулярный) этап – формирование первичной желчи, при котором происходит транспорт солей желчных кислот, органических анионов (глютатиона, растительных стеролов) из гепатоцитов в каналикулы. Нарушения формирования желчи на этом этапе связаны с нарушением целостности билиарного полюса гепатоцита, изменением состава желчных кислот, блокадой белков-переносчиков. В каналикулах происходит диффузия воды и формирование двух фракций желчи: зависимой и не зависимой от желчных кислот. Нарушения тока желчи на данном этапе возникают в результате уменьшения диффузии воды, так как объем воды, диффундируемой в каналикулы, прямо пропорционален концентрации желчных кислот и органических анионов. В результате секреции воды и бикарбонатов эпителием желчных протоков при стимулирующем действии гормона секретина происходит окончательное формирование печеночной желчи – дуктулярный этап. На данном этапе нарушения желчеобразования связаны с повреждением эпителия желчных протоков в результате токсического воздействия желчных кислот, снижения продукции секретина. После дуктулярного наступает пузырный этап, в котором происходит формирование пузырной желчи за счет всасывания воды стенкой желчного пузыря и выделения ионов водорода для предотвращения образования нерастворимых соединений кальция. На следующем, интестинальном этапе формирования желчь поступает в тонкую кишку. В кишечнике происходит бактериальная деконъюгация желчных кислот и всасывание их в кровь. 90% желчных кислот включаются в энтерогепатическую циркуляцию. Остальные желчные кислоты экскретируются с калом [2, 15]

Нарушение оттока желчи и ее компонентов на любом этапе ее образования из гепатоцитов в желчные протоки и желчный пузырь, а затем в тонкий кишечник называется холестазом. Холестаз может быть внепеченочным, например при обструкции желчевыводящих путей, и внутрипеченочным, например при врожденных нарушениях транспорта желчных кислот и дуктопениях. Различают 2 основных типа внутрипеченочного холестаза: гепатоцеллюлярный (синусоидальный) и холангиоцеллюлярный (дуктулярный) [6]. В основе синусоидального холестаза у детей лежит преимущественно дефект синусоидальной мембраны гепатоцита. При дуктулярном типе внутрипеченочного холестаза имеется дефект структуры, связанный либо с нарушением целостности эпителия желчных протоков, либо с их (протоков) отсутствием.

Среди лабораторных методов исследования ведущими признаками холестаза являются повышение уровня гамма-глютамилтранспептидазы (ГГТП) и щелочной фосфатазы (ЩФ). При этом может быть повышенным уровень холестерина и билирубина [8].

Вопросы ранней диагностики заболеваний печени, сопровождающихся холестазом, и их дифференциальной диагностики по сей день являются весьма актуальными, ведь возможности исследования функции желчеобразования и желчевыведения ограничены определением выраженности холестаза и основываются на клинических проявлениях и определении его биохимических маркеров. Методы визуализации, позволяющие определить внепеченочную обструкцию, среди которых ультразвуковое исследование (УЗИ) и магнитно-резонансная томография (МРТ)

и магнитно-резонансная холангиопанкреатография (МРХПГ) являются определяющими, однако при внутриклеточном типе холестаза малоинформативными. Среди наиболее информативных методов исследования в диагностике заболеваний гепатобилиарной системы ведущие места занимают компьютерная томография (КТ) с внутривенным контрастированием и мультифазным сканированием, МРТ с применением гепатоспецифического контрастного средства – гадоксетовой кислоты и гепатобилисцинтиграфия с применением радиофармпрепарата (РФП) 99mTc-Бромезида [34].

К наиболее распространенным методам исследования относятся ультразвуковые. Полученные с их помощью сведения могут быть использованы для определения показаний к проведению более сложных методов диагностики с применением контрастных и РФП.

В зависимости от уровня поражения билиарного тракта развиваются разные заболевания. Особую группу заболеваний, сопровождающихся нарушением желчевыделения, занимают врожденные холестатические болезни, к которым относятся билиарная атрезия, синдром Алажилля, прогрессирующий семейный внутрипеченочный холестаз, некоторые метаболические болезни печени (например, наследственная тирозинемия 1-го типа), которые также могут сопровождаться холестазом.

Среди хронических заболеваний печени, сопровождающихся холестазом, значительная роль отводится первичному склерозирующему холангиту (ПСХ) и аутоиммунной холангиопатии с исходом в первичный билиарный цирроз.

Методы исследования

Всем детям проводились клинический анализ крови и биохимический анализ крови, в котором определялись АЛТ, АСТ, мочевина, аммиак, альбумин, церулоплазмин, трансферрин, холестерин, билирубин общий и прямой, глюкоза, лактат, ГГТП, ЩФ.

Всем детям проводилось ультразвуковое исследование (УЗИ) органов брюшной полости на аппарате Logiq-9 (GE HC, США) датчиками 5-14 МГц. УЗИ проводилось по общепринятой методике с измерением верхне-нижних размеров правой и левой долей печени, визуализации контура печени и структуры печеночной паренхимы, структуры желчных протоков; продольного и поперечного размеров селезенки, длины, диаметра, просвета желчного пузыря, диаметров воротной и селезеночной вен [4].

76 детям с целью оценки функции желчевыделения проводилось радиоизотопное исследование – ГБСГ – на аппарате ОФЭКТ Millenium MG GE США с использованием РФП 99Tm Бромезида. При этом оценивалось время максимального накопления (Тмакс) РФП в гепатоцитах, время полувыведения (Т½) РФП из паренхимы печени и время поступления желчи в кишечник (Ткиш).

Всем детям проводилось определение степени нарушения функции печени на основе Международной классификации функционирования, ограничений жизнедеятельности и здоровья (МКФ) в соответствии с балльной системой (патент №2473904), которая включает оценку уровня биохимических показателей крови, отражающих участие печени в обмене белков, жиров, углеводов: АЛТ, АСТ, коэффициент де Ритиса, мочевина, аммиак, альбумин, церулоплазмин, трансферрин, фибриноген, протромбин по Квику, холестерин, билирубин, глюкоза, лактат (таблица 1). Каждый биохимический показатель оценивался по 5-балльной шкале: 4 балла – отсутствие нарушений, 3 балла – незначительные нарушения, 2 балла – умеренно выраженные нарушения, 1 балл – тяжелые нарушения, 0 баллов – абсолютные изменения. Баллы суммировались, и при суммарном количестве набранных баллов, равном 54-56, констатировалось отсутствие нарушений функции печени (снижение функции на 0,0-4,0%), незначительные нарушения (снижение функции на 5,0-24,0%) расценивались при суммарном количестве баллов, равном 43-53, умеренные нарушения (снижение функции на 25,0-49,0%) – 29-42 балла, тяжелые нарушения (снижение функции на 50,0-95,0%) – 3-28 баллов, абсолютные нарушения (снижение функции на 96,0-100,0%) – 0-2 балла.

Таблица 1. Балльная система оценки степени нарушения функции печени у детей

Показатели	Единицы измерения	Отсутствие нарушений (снижение функции на 0-4%)	БАЛЛЫ	Незначительные нарушения (снижение функции на 5-24%)	БАЛЛЫ	Умеренные нарушения (снижение функции на 25-49%)	БАЛЛЫ	Тяжелые нарушения (снижение функции на 50-95%)	БАЛЛЫ	Абсолютные нарушения (снижение функции на 95-100%)	БАЛЛЫ
Глюкоза натощак	ммоль/л	≥4,48	4	3,58-4,47	3	2,40-3,57	2	1,45-2,39	1	≤1,44	0
Лактат	мЭкв/л	≤1,56	4	1,57-1,86	3	1,87-2,24	2	2,25-2,93	1	≥2,94	0
Альбумин	г/л	≥42,3	4	37,1-42,2	3	31,9-37,0	2	26,7-31,8	1	≤26,6	0
Церулоплазмин	мг/дл	≥20,0	4	16,7-19,9	3	13,3-16,6	2	10,0-13,2	1	≤9,9	0
Фибриноген	г/л	≥3,04	4	2,50-3,03	3	1,98-2,49	2	1,45-1,97	1	≤1,44	0
Протромбин по Квику	%	≥95,7	4	90,7-95,6	3	58,5-90,6	2	26,4-58,4	1	≤26,3	0
Трансферрин	мг/дл	≥244	4	202-243	3	176-201	2	150-175	1	≤149	0
АЛТ	МЕ/л	≤17,2	4	17,3-83,9	3	84,0-150,6	2	150,7-217,3	1	≥217,4	0
АСТ	МЕ/л	≤28,6	4	28,7-112,3	3	112,4-196,0	2	196,1-279,7	1	≥279,8	0
Коэффициент де Ритиса	АСТ/АЛТ	1,73-1,83	4	1,31-1,72 или 1,84-2,27	3	0,88-1,30 или 2,28-2,73	2	0,09-0,87 или 2,74-3,57	1	≤0,08 или ≥3,58	0
Аммиак (ионы аммония)	мЭкв/л	≤32,0	4	32,1-39,7	3	39,8-47,7	2	47,8-62,4	1	≥62,5	0
Мочевина	ммоль/л	≥3,7	4	3,2-3,6	3	2,7-3,1	2	2,2-2,6	1	≤2,1	0
Билирубин общий	мкмоль/л	≤14,0	4	14,1-76,5	3	76,6-139,9	2	140,0-201,9	1	≥202	0
Холестерин	ммоль/л	≥4,0	4	3,3-3,9	3	2,7-3,2	2	2,0-2,6	1	≤1,9	0
Максимально возможное количество баллов						**56**					

Таблица 2. Балльная система оценки степени нарушения структуры печени и выраженности портальной гипертензии

Показатели	Отсутствие нарушений (нарушение структуры на 0-4%)	БАЛЛЫ	Незначительные нарушения (нарушение структуры на 5-24%)	БАЛЛЫ	Умеренные нарушения (нарушение структуры на 25–49%)	БАЛЛЫ	Тяжелые нарушения (нарушение структуры на 50–95%)	БАЛЛЫ	Абсолютные нарушения (нарушение структуры на 96-100%)	БАЛЛЫ
Диаметр воротной вены, % от максимально допустимой нормы	≤101,8	4	101,9–111,2	3	111,3–122,4	2	122,5–142,8	1	≥142,9	0
Диаметр селезеночной вены, % от максимально допустимой нормы	≤105,6	4	105,7–121,7	3	121,8–145,4	2	143,5–182,6	1	≥182,7	0
Размер селезенки (длина), % от максимально допустимой нормы	≤101,2	4	101,3–107,3	3	107,4–114,8	2	114,9–128,2	1	≥128,3	0
Варикозное расширение вен пищевода, степень выраженности	0	4	1	3	2	2	3	1	4	0
Выраженность фиброза печени (морфологические данные), баллы по шкале Desmet	0	4	1	3	2	2	3	1	4	0
Выраженность фиброза печени (фиброэластометрия), баллы по шкале Metavir	0	4	1	3	2	2	3	1	4	0
Реканализация пупочной вены	Нет	4						1	Есть	0
Асцит	Нет	4						1	Есть	0
Гидроторакс	Нет	4						1	Есть	0
Гидроперикард	Нет	4						1	Есть	0
Максимальное количество набранных баллов					**40**					

Степень выраженности изменений таких показателей, как АЛТ и АСТ, в клинической практике принято оценивать в числе «норм», отражающих верхнюю границы нормы данного показателя. При этом повышение АЛТ в 1,5 раза выше нормы расценивалось как минимальная цитолитическая активность, в 2-3 раза выше нормы – как слабая, в 3-10 раз – как умеренная, в 10 раз и более – как выраженная [1].

Холестаз диагностировался на основании повышения уровня общего билирубина с преобладанием прямой его фракции, ЩФ, холестерина и оценке уровня ГГТП.

Всем детям проводилось определение степени нарушения структуры печени и выраженности портальной гипертензии с помощью балльной системы (патент №2561836 от 05.08.2015) [5, 3, 9], в которой оценивались 10 показателей (таблица 2), выде-

ленных в результате многофакторного статистического анализа. Каждый из этих показателей оценивался по 5-балльной шкале (0-4 балла) с последующим их суммированием: диаметр воротной вены, диаметр селезеночной вены, длина селезенки, реканализации пупочной вены, асцит, гидроторакс и гидроперикард, определяемые с помощью УЗИ; наличие варикозного расширения вен пищевода, определяемое при фиброэзофагогастродуоденоскопии (ФЭГДС) на цифровой видеоэндоскопической системе EVIS EXERA-II (Olympus, Япония) при использовании видеогастроскопов GIF XP150N, XP160, N180 (Olympus, Япония). При эндоскопическом исследовании оценивалось состояние слизистой оболочки пищевода, желудка, двенадцатиперстной кишки (отек и гиперемия слизистой оболочки, наличие эрозий, язв, узловатости вследствие гиперплазии в кардии и нижней трети пищевода, фундальном, антральном отделах желудка, луковице двенадцатиперстной кишки). Первичная эндоскопическая диагностика варикозного расширения вен пищевода проведена с учетом их структурных и функциональных изменений. Структурная характеристика осуществлялась раздельно: по цвету, размеру, форме, протяженности и сужению просвета органа с последующим присвоением баллов каждому признаку от нуля до трех [3, 5, 9].

Для определения степени выраженности фиброза печени проводилась фиброэластометрия и/или морфологическое исследование ткани печени. Фиброэластометрия проводилась на аппаратах Fibroscan, Echosens, France с использованием датчика Small2. Полученный результат (таблица 3) оценивался в килопаскалях, что позволяло выделить степень выраженности фиброза от F_0 (отсутствие фиброза) до F_4 (цирроза печени) по шкале Metavir – [153].

21 пациенту проводились диагностическая пункционная биопсия печени и морфологическое исследование биоптатов. Оценка стадии фиброза при морфологическом исследовании биоптатов печени проводилась по методу R.G.Knodell в модификации V.Desmet и соавт., при этом степень фиброза оценивалась в зависимости от его выраженности по 5-балльной шкале от 0 до 4 баллов [93]: 0 – фиброз отсутствует, 1 – слабовыраженный фиброз (в препарате присутствует портальный/перипортальный фиброз), 2 – умеренный фиброз (наличие портопортальных септ), 3 – тяжелый фиброз (присутствие портоцентральных септ), 4 – цирроз печени.

Таблица 3. Интервалы значений эластичности печени, соответствующие стадиям фиброза по шкале Metavir [153]

Стадия фиброза печени по Metavir	Интервал значений эластичности ткани печени (kPa)
F0	1,5-5,8
F1	5,9-7,2
F2	7,3-9,5
F3	9,6-12,5
F4	Более 12,5

Увеличение диаметра воротной и селезеночной вены (таблица 4) оценивали в процентах от максимально допустимой нормы [4]. Размер селезенки (таблица 4) оценивали по ее длине, увеличение ее размера – в процентах от максимально допустимой нормы длины [4].

Отсутствие нарушений структуры печени и выраженности портальной гипертензии (нарушение на 0,0-4,0%) расценивали при сумме баллов, равной 38-40, незначительные нарушения (нарушение на 5,0-24,0%) – при сумме баллов, равной 30-37, умеренные нарушения (нарушение на 25,0-49,0%) – 20-29 баллов, тяжелые нарушения (нарушение на 50,0-95,0%) – 3-19 баллов, абсолютные нарушения (нарушение на 96,0-100,0%) – 0-2 балла [9, 187].

Молекулярно-генетическое исследование проведено 29 детям: 12 больным ПСВПХ, 17 – с НТ1.

Диагноз БА устанавливался на основании клинических проявлений (затяжная желтуха в раннем возрасте, начиная с периода новорожденности, ахолия стула, гепатолиенальный синдром), данных лабораторных исследований (повышение уровня билирубина преимущественно за счет прямой фракции, уровня ГГТП), результатов дополнительных методов исследования: УЗИ органов брюшной полости, ГБСГ.

Диагноз НТ1 устанавливался на основании клинических проявлений (асцит, кровоточивость, гипертермия, диспепсия, рахитическая деформация скелета), лабораторных исследований (лабораторные признаки рахита, коагулопатия, повышение уровня тирозина в сыворотке крови и сукцинилацетона в сыворотке крови и в моче, выполненных методом тандемной масс-спектрометрии органических аминокислот и подтверждался молекулярно-генетическим исследованием (выявление мутаций в гене FAH).

Таблица 4. Размеры селезенки и диаметр воротной и селезеночной вены (мм) в зависимости от роста ребенка (см) [4]

Рост (см)	Длина селезенки	Диаметр воротной вены (мм)	Диаметр селезеночной вены (мм)
60-69	54,60±6,77	3,2±0,5	3,27±0,64
70-79	62,07±5,79	3,5±0,6	3,02±0,39
80-89	67,06±4,97	4,1±0,8	3,06±0,42
90-99	70,85±7,10	4,7±0,7	3,47±0,52
100-109	73,14±7,20	5,0±0,6	3,96±0,76
110-119	76,90±6,12	5,6±0,7	4,22±0,60
120-129	83,97±7,44	5,9±0,6	4,62±0,75
130-139	88,86±9,30	6,5±0,8	4,92±0,53
140-149	92,20±9,21	7,1±0,7	5,40±0,68
150-159	98,11±9,58	7,3±1,0	5,46±0,82
160-169	102,44±8,62	8,1±1,0	5,76±0,91
Более 170	108,45±9,25	8,3±1,2	6,10±0,68

Примечание. Среднее арифметическое значение (M) ± стандартное отклонение среднего (σ).

Молекулярно-генетическое исследование проводилось в лаборатории молекулярной генетики и клеточной биологии ФГАУ «ННПЦЗД» Минздрава России (зав. лабораторией к.б.н. К.В. Савостьянов), исследование проводил к.б.н. А.А. Пушков, и в лаборатории наследственных болезней обмена веществ ФГБНУ «Медико-генетический научный центр (зав. лабораторией д.м.н. Е.Ю. Захарова), исследование проводила к.м.н. Г.В. Байдакова.

Диагноз ПСВПХ устанавливался на основании клинических проявлений (затяжная желтуха в раннем возрасте, начиная с периода новорожденности, кожный зуд, ахолия и гипохолия стула, гепатомегалия), данных лабораторных исследований (повышение уровня билирубина преимущественно за счет прямой фракции, нормального уровня ГГТП, повышения уровня общего холестерина), результатов дополнительных методов исследования: УЗИ органов брюшной полости, гепатобилисцинтиграфии, подтверждался молекулярно-генетическим исследованием (выявление мутаций в генах *ABCB11*, *ATP8B1*). Проводилось изучение анамнеза жизни и болезни пациентов.

Диагноз СА устанавливался на основании клинических проявлений (затяжная желтуха в раннем возрасте, начиная с периода новорожденности, кожный зуд, эпизодически появляющаяся ахолия и/или гипохолия стула, гепатолиенальный синдром, стигмы дизморфогенеза, наличие сопутствующей врожденной патологии других органов и систем (врожденный порок сердца или патология костного аппарата, или патология почек, или эмбриотаксон и др.), данных лабораторных исследований (повышение уровня билирубина преимущественно за счет прямой фракции, повышение уровня ГГТП, повышение уровня общего холестерина), результатов дополнительных методов исследования: УЗИ органов брюшной полости, сердца, почек, рентгенографии грудопоясничного отдела позвоночника, ГБСГ, офтальмоскопии.

Для сравнения результатов ГБСГ при врожденных холестатических болезнях печени с таковыми у детей с приобретенными холестатическими болезнями печени был проведен ретроспективный анализ результатов данного исследования у 14 больных (10 мальчиков и 4 девочки) в возрасте от 9 месяцев до 16 лет 4 месяцев (средний возраст – 10 лет 5 мес. ± 9 мес.) с ПСХ – сплошным исследованием пациентов, поступивших в ФГАУ «Национальный научно-практический центр здоровья детей» Минздрава России, которым была проведена ГБСГ (таблица 5).

При анализе особенностей течения заболевания проводилось изучение анамнеза жизни и болезни пациентов, в которых оценивались данные течения беременности у матерей пациентов,

антропометрические данные при рождении детей, клинические проявления дебюта заболеваний и сроки их возникновения, результаты клинико-диагностических исследований в дебюте заболевания, в том числе проведенные по месту жительства, а также при первой госпитализации в клинику.

Таблица 5. Количество и характеристика наблюдаемых детей по полу и возрасту (n=92)

Диагноз	n абс. (%)	Средний возраст (годы и месяцы)	Пол n (абс.)	
			мальчики	девочки
Билиарная атрезия	20 (21,0%)	6 мес. ± 1,5 мес.	14	6
Наследственная тирозинемия 1-го типа	17 (17,9%)	12 лет 3 мес. ± 5,8 мес.	8	9
ПСВПХ 1-го и 2-го типа	23 (24,3%)	13 лет ± 3,5 мес.	17	6
Синдром Алажилля	21 (22,1%)	5 лет ± 1 год	10	11
Первичный склерозирующий холангит	14 (14,7%)	10 лет 5 мес. ± 9 мес.	10	4

Под внутриутробной гипотрофией понимался низкой вес при рождении (менее 2500 грамм) при нормальном гестационном сроке.

Статистическая обработка данных

Статистическая обработка данных была проведена в операционной среде Windows XP с использованием компьютерных программ Microsoft Excel 2010 и пакета статистического анализа данных SPSS Statistic (version 20) и StatSoftStatistica (версия 6,0). Количественные переменные описывались числом пациентов (n), средним арифметическим значением (M), m – стандартная ошибка среднего. Использовались непараметрические методы статистики. Данные были представлены в виде медианы и интерквартильного размаха. При анализе выборок, не подчиняющихся закону нормального распределения, использовали непараметрический метод – критерий Манна-Уитни. Различия между величинами считали статистически значимыми при $p < 0,05$. Анализ диагностической значимости клинико-лабораторных показателей в дебюте заболевания в зависимости от возраста при оптимальном сочетании чувствительности и специфичности осуществляли методом многофакторного статистического анализа и построения ROC-кривых. Количественная интерпретация ROC-анализа оценивалась по показателю AUC (area under curve) – численному значению клинической значимости диагностического теста. По экспертной шкале для значений AUC показатель в пределах 0,5-0,6 свидетельствует о неудовлетворительном качестве диагностического теста, в пределах 0,6-0,7 – о среднем качестве диагностического теста, в пределах 0,7-0,8 – о хорошем качестве диагностического теста, в пределах 0,8-0,9 – очень хорошем, 0,9-1,0 – об отличном качестве диагностического теста. Информативность показателя оценивалась по величине площади под кривой и считалась достоверной при AUC>0,6.

БИЛИАРНАЯ АТРЕЗИЯ

БА представляет собой заболевание, обусловленное прогрессирующей фиброзно-воспалительной деструкцией билиарного дерева, которое дебютирует в неонатальном периоде жизни и в исходе которого развивается цирроз печени в течение первых трех-четырех месяцев жизни [85]. Частота встречаемости БА среди неонатальных холестазов у новорожденных детей 1:2 500 [140] и составляет 34-42% от всей группы неонатальных холестазов [74, 156, 22]. Фактическая заболеваемость детей БА колеблется от 1:8 000 до 1:18 000 живорожденных [160]. При отсутствии хирургического лечения в первом полугодии жизни происходит формирование цирроза печени, развивается терминальная печеночная недостаточность с летальным исходом в течение первых двух лет [171, 120].

Исследователям удалось сократить длительный путь ранней и точной диагностики, когда разрабатывались различные критерии [45, 61] и методы [46] обследования, чтобы проводить точное дифференцирование БА от других холестатических заболеваний, дебютирующих в неонатальном периоде и имеющих сходные клинические, биохимические, радиологические и даже гистологические характеристики. Кроме того, в различных регионах мира в ранней диагностике БА широкого используются

программы скрининга с использованием оценки окраски кала [58, 122, 186, 71].

Принято считать, что основным в патогенезе БА является деструктивный воспалительный процесс в желчных протоках, который приводит в конечном счете к выраженному фиброзу и циррозу печени [27, 157, 128]. В течение последних тридцати лет были предложены и исследованы несколько гипотез: вирусная инфекция как триггер, развитие аутоиммунного ответа против антигенов эпителия билиарного тракта и генетическая предрасположенность к развитию воспалительного процесса [20]. Семейные случаи заболевания редки, и имеются лишь ограниченные доказательства того, что генетические факторы могут привести к БА. Ряд исследований свидетельствует, что свой вклад в патогенез заболевания могут внести инфекции или токсины [28, 146]. В последнее время привлекло к себе внимание предполагаемое воздействие токсинов окружающей среды на эмбрион [63, 148, 115, 107, 94].

Выделяется два типа БА: эмбриональная форма, которая развивается во время внутриутробного развития плода и присутствует уже при рождении, и более распространенная перинатальная форма заболевания, которая никак не проявляется до 2-4-й недели жизни. У некоторых детей, особенно при эмбриональной форме БА, обнаруживаются другие врожденные аномалии развития органов (сердца, кишечника и др.) [50].

Структуры внепеченочных желчных протоков (желчного пузыря, пузырного протока и внепеченочных желчных протоков) являются производными от клеток – предшественников желчного пузыря/желчных протоков во время морфогенеза передней кишки, дифференцирование которых регулируется транскрипционными факторами, участвующими в регуляции эмбрионального развития, в частности белком Sox17, кодируемыми геном 8q11.23 [162, 174, 167]. Полная потеря активности белка Sox17 приводит к агенезии желчного пузыря и изменениям в молекулярном фенотипе клеток желчных протоков, что указывает на важную роль активности белка Sox17 в развитии и дифференцировании желчного пузыря/желчных протоков в течение начальной фазы морфогенеза вентральной части передней кишки [175].

Кроме того, дестабилизацию в клетках микроканальцев, которые имеют важное значение для поддержания апикальной полярности клеток [16], вызывает снижение уровня глутатиона [72, 22]. Проведенные исследования показали, что значительное снижение уровня глутатиона и активности белка Sox17 в холангиоцитах вызывают билиарные токсины. Это сопровождается повреждением холангиоцитов и повышению проницаемости внепеченочных желчных протоков, что приводит к их декструкции и субэпителиальному фиброзу [182]. Этот механизм может иметь важное значение в понимании патогенеза той формы заболевания, которая имеет место у каждого конкретного пациента: фетальная или перинатальная.

Вполне вероятно предположить, что подобные токсины могут присутствовать в пище, потребляемой беременной женщиной, родившей ребенка с БА.

Клинически при БА выявляется затяжная желтуха в течение более двух недель в неонатальном периоде, осветленный стул, свидетельствующий об отсутствии поступления желчи в кишечник, темная моча, наличие которой свидетельствует о поступлении водорастворимого прямого билирубина в кровь, а затем – в мочу [55]. Выявление ахолии стула при макроскопическом исследовании кала позволяет заподозрить БА. В случае если стул не ахоличен, необходимо исследование кала на предмет обнаружения нейтрального жира [131], свидетельствующего о недостаточном эмульгировании жиров при недостаточном поступлении желчи в кишечник.

При исследовании биохимического анализа крови обнаруживается высокий уровень ГГТП, которая образуется эпителием внутрипеченочных желчных протоков в ответ на раздражающее действие желчных кислот и других компонентов желчи [31]. Известно, что у детей с БА отмечается более высокий уровень ГГТП (до 902,7 ммоль/л), чем у детей с неонатальным холестазом другой этиологии (до 263,2 ммоль/л) [165]. В исследовании Tang и

др. [170] показано, что повышенный более 300 Ед/л уровень ГГТП имеет специфичность 98% и чувствительность 38% в дифференциальной диагностике БА и неонатального гепатита другой этиологии. Кроме того, важно отношение ГГТП и аланинаминотрансферазы (АЛТ): более 2 при дифференциальной диагностике считается дополнительным критерием в пользу БА [170].

В исследовании Chen и др. показаны различия уровня ГГТП в диагностике БА у детей в возрасте менее 120 дней: среди детей в возрасте 31-60 дней отмечался уровень ГГТП более 268 Ед/л с чувствительностью 80,5% и специфичностью 75,6%, соответственно, с точностью до 79,1%. Рекомендуемые значения ГГТП для диагностики БА составляют для детей в возрасте 61-90 дней – 303 Ед/л, 91-120 дней – 298 Ед/л, более 121 дней – 252 Ед/л [33]. Еще одно исследование позволило выявить оптимальный порог уровня ГГТТ для диагностики БА у детей первых трех месяцев жизни, который составил 150 Ед/л для возраста менее 4 недель, 250 Ед/л для возраста 4-8 недель и 300 Ед/л для возраста более 8 недель [145].

В исследовании Rafeey и др. в дифференциальной диагностике БА от других неонатальных холестатических болезней свою положительную прогностическую ценность 71% и отрицательную прогностическую ценность 67% показал сывороточный аполипопротеин Е [143], который всегда повышен [183]. Аналогичные результаты были замечены с прокальцитонином, который является маркером воспаления, синтезируемым в печени. Определение уровня прокальцитонина может быть использовано в сочетании с другими тестами для улучшения точности диагностики [143].

В исследовании Zahm и др. в сыворотке у пациентов с БА по сравнению с другими холестатическими расстройства выявлен высокий уровень регулярного белка miR220b ми. Данное исследование также может быть использовано для диагностики БА у детей [189].

Важным методом в диагностике БА является УЗИ. При БА наблюдается УЗ-признак тяжа треугольной формы в виде фиброзного конусовидного образования, расположенного краниально к бифуркации воротной вены. Это образование представляет собой фиброзные тяжи около ворот печени. Его эхогенная плотность является важным диагностическим признаком и позволяет дифференцировать у новорожденного атрезию желчных протоков от другого типа холестаза с точностью до 97% [134, 166, 102]. Кроме того, оценивают состояние желчного пузыря, а именно его сократимость, размер, контур. При проведении УЗИ у детей с БА желчный пузырь может отсутствовать/не визуализироваться, он может быть сморщен и иметь неровный контур, не сокращаться в ответ на стимуляцию после 4-часового голодания [103]. Также оценивается контур его слизистой оболочки. При наличии гипоплазии желчного пузыря и если его длинник не более 1,5 сантиметров, высока вероятность БА [169, 62, 130]. Однако на ранних стадиях заболевания визуализация треугольного тяжа может отсутствовать [168, 72]. Выявление кистозной структуры в воротах печени позволяет заподозрить БА еще в дородовый период [66, 30, 104].

Одним из методов диагностики БА является гепатобилисцинтиграфия (ГБСГ) – простой и неинвазивный метод, основанный на способности печени накапливать РФП и выводить его в кишечник в составе желчи. Диагностическая значимость ГБСГ высока со специфичностью 70,4% и высокой чувствительностью – 98,7% [89]. Однако ГБСГ у детей раннего возраста с желтухой на фоне высокого уровня билирубина может указывать на ложный диагноз [165].

При гистологическом исследовании, помимо пролиферирующих желчных протоков, обнаруживаются желчные пробки в протоках и канальцах и портальный фиброз, являющиеся статистически значимыми в диагностике БА, однако эти морфологические признаки могут встречаться и при других холестатических болезнях [43, 144, 125].

С целью определения попадания желчи в кишечник при стимуляции дуоденального сосочка применяется эндоскопическое исследование – дуоденальное зондирование [106].

Несмотря на разработанные в настоящее время различные методы скрининговых исследований для диагностики БА, каждый из них имеет свои недостатки и оптимального метода для диагностики БА не существует [114, 17, 126, 124, 161].

Основным методом лечения БА является паллиативное оперативное вмешательство – дренирование желчевыводящих путей – портоэнтеростомия (операция по Касаи). При отсутствии оперативного вмешательства развивается билиарный цирроз печени [160, 38].

В качестве медикаментозного лечения проводится посиндромная терапия, с целью профилактики послеоперационных осложнений и для предоперационной подготовки (при холангитах) – антибактериальная терапия; проводится профилактика дисбиоза кишечника и грибковых заболеваний. Назначается урсодезоксихолевая кислота (УДХК) в дозе 10-15 мг/кг в сутки. Наиболее предпочтительной лекарственной формой УДХК для применения у детей является суспензия урсодезоксихолевой кислоты (Урсофальк суспензия), которая обеспечивает точность дозирования и удобство приема, особенно у маленьких детей.

Проведен анализ клинико-диагностических проявлений билиарной атрезии (БА) у 20 детей (14 мальчиков и 6 девочек) в возрасте от 1 мес. до 1 года (средний возраст 6±1,5 месяца) с билиарной атрезией (БА). Возраст детей с БА на момент обследования в клинике составлял 6,6±2,2 месяца (диапазон от 1 до 12 месяцев), при этом у 13 детей возраст на момент обследования был менее трех месяцев. Дебют заболевания приходился на первые три месяца жизни.

Беременность у матерей 9 детей (45,0%) протекала с угрозой прерывания.

Вес при рождении у 12 детей (60,0%) составил 3 390,0 [2 882,0; 3 775,0] г, у 8 пациентов (40,0%) – менее 2 500 г и составил 2 310,0 [2 245,0; 2 320,0] г при нормальном гестационном сроке.

В анамнезе у детей с внутриутробной гипотрофией были указания на выявленную активную CMV-инфекцию, характеризующуюся наличием антител класса IgG и IgM к CMV и определением специфической ДНК CMV в моче и слюне в количестве >1000 копий/экв/мл.

Затяжная желтуха в неонатальном периоде, которая сохранялась и в более старшем возрасте, выявлялась у 19 детей (95,0%).

У 15 детей (75,0%) с рождения отмечался ахоличный стул, у 4 пациентов (20,0%) стул был гипохоличен, имел серую окраску, у одного ребенка как в первые три месяца жизни, так и в более старшем возрасте, стул имел желтый цвет. В возрасте старше трех месяцев полная ахолия стула встречалась у 17 детей (85,0%).

Такой симптом, как кожный зуд, у данной группы пациентов оценить не представлялось возможным, так как к моменту возможной объективной оценки данного симптома 7 детям (35,0%) была выполнена портоэнтеростомия (операция по Касаи), а 10 детям (50,0%) – трансплантация печени вследствие сформировавшегося цирроза. Трое детей (15,0%) умерли вследствие печеночной недостаточности.

При осмотре у всех детей отмечалась желтушность кожи и слизистых оболочек. В первые три месяца жизни гепатомегалия наблюдалась у 16 детей (80,0%), спленомегалия – у 12 детей (60,0%), а в возрасте старше трех месяцев у всех детей обнаруживалась гепатоспленомегалия, у 17 детей (85,0%) отмечалась ахолия стула, у трех пациентов (15,0%) стул был гипохоличен.

При лабораторном исследовании определялась умеренная гипербилирубинемия (таблица 6) с преобладанием прямой фракции и по уровню с несколько большими показателями у детей первых трех месяцев, чем у детей более старшего возраста. Имело место умеренное повышение цитолитической активности (от 3 верхних границ нормы у детей первых трех месяцев жизни до 7 верхних границ нормы у детей более старшего возраста). У детей первых трех месяцев жизни отмечалось повышение уровня ГГТП до 10 верхних границ нормы, которое у детей более старшего возраста было несколько ниже. Показатели уровня холестерина, ЩФ, общего белка, альбумина находились в пределах референсных значений.

При проведении УЗИ органов брюшной полости у всех детей выявлялись гепатомегалия, повышенная эхогенность паренхимы печени и неоднородность ее эхоструктуры. У 5 детей (25,0%) отмечалось отсутствие визуализации внутрипеченочных желчных протоков. Увеличение селезенки до 113,7±5,6% от верхней границы возрастной нормы отмечалось у 12 детей (60,0%).

Показатели непрямой фиброэластометрии составили 23,6±6,3 кПа, что соответствует F4 по шкале METAVIR (цирроз), колебались в диапазоне от 6,5 кПа до 60,8 кПа, у одного больного в возрасте трех месяцев показатели соответствовали F1 по шкале METAVIR (минимальный фиброз).

Таблица 6. Показатели биохимического анализа крови у детей с билиарной атрезией

Биохимические показатели	Возраст		p
	Первые три месяца жизни (n=13)	Старше трех месяцев жизни (n=7)	
Билирубин общий (мкмоль/л)	[154,6 **187,2*** 202,9]	[36,4 **159,8*** 257,7]	0,113
Билирубин прямой (мкмоль/л	[87,3 **103,3*** 120,6]	[12,7 **62,3*** 199,3]	0,025
Холестерин (ммоль/л)	[4,39 **5,77*** 6,56]	[4,21 **7,28*** 8,64]	0,231
ГГТП (Ед/л)	[147,0 **329,0*** 577,5]	[25,5 **100,5*** 555,0]	0,274
ЩФ (Ед/л)	[494,5 **538,0*** 698,0]	[233,0 **288,5*** 631,2]	0,093
АЛТ (Ед/л)	[82,0 **142,0*** 186,0]	[150,2 **203,0*** 338,0]	0,882
АСТ (Ед/л)	[164,0 **240,0*** 340,0]	[137,7 **349,0*** 627,0]	0,824
Общий белок (г/л)	[52,5 **59,0*** 62,0]	[58,2 **68,0*** 68,7]	0,220
Альбумин (г/л)	[29,5 **35,0*** 37,0]	[33,7 **40,0*** 42,5]	0,382

Примечание. n – число наблюдений, p – уровень достоверности и статистической значимости между показателями у детей первых трех месяцев жизни и старше трех месяцев жизни. ИКР представлен в перцентилях [25 75]. Значения со знаком «*» обозначены как медиана.

При проведении ФЭГДС у двух детей отмечалось варикозное расширение вен пищевода I степени, у двух – II степени, у двух – усиление венозного рисунка пищевода и желудка.

Многофакторный статистический анализ данных анамнеза жизни и болезни, результатов клинико-диагностических методов исследования позволил выделить признаки, значимые для диагностики БА в максимально ранние сроки. При этом диагностическое значение имеет угроза прерывания беременности у матери (AUC=0,703; чувствительность 71,4%, специфичность 69,9%; что можно расценивать как высокочувствительный и высокоспецифичный критерий диагностики данного заболевания (рисунок 1), а также внутриутробная гипотрофия (AUC=0,703; чувствительность 71,4%, специфичность 69,0%; что можно расценивать как высокочувствительный и высокоспецифичный критерий диагностики данного заболевания; рисунок 2).

Значимым показателем при диагностике БА является затяжная желтуха в неонатальном периоде (AUC=0,962; чувствительность 92,3%, специфичность 100,0%), сохраняющаяся и в более старшем возрасте (рисунок 3).

Ахолия стула как у детей первых трех месяцев жизни (AUC=0,885; чувствительность 76,9%, специфичность 100,0%), так и в более старшем возрасте (AUC=0,929; чувствительность 85,7%, специфичность 100,0%) является значимым симптомом в диагностике БА (рисунок 4).

Рисунок 1. Значимость угрозы прерывания беременности у матерей в диагностике билиарной атрезии у ребенка

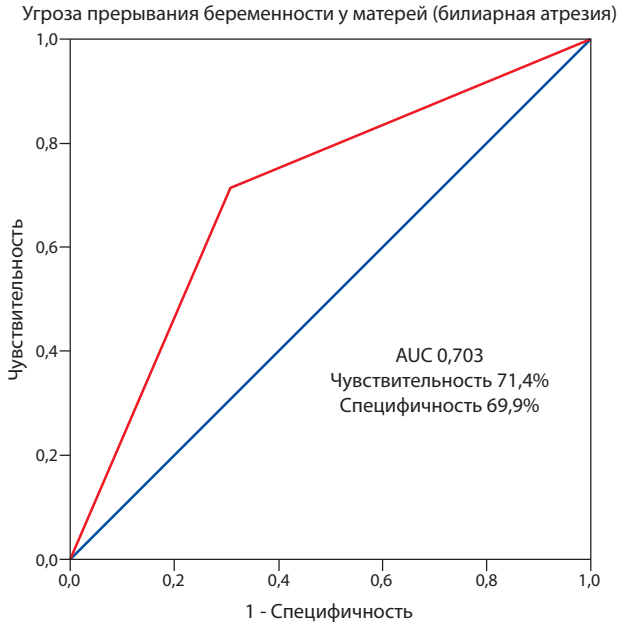

Рисунок 2. Значимость внутриутробной гипотрофии в диагностике билиарной атрезии у ребенка

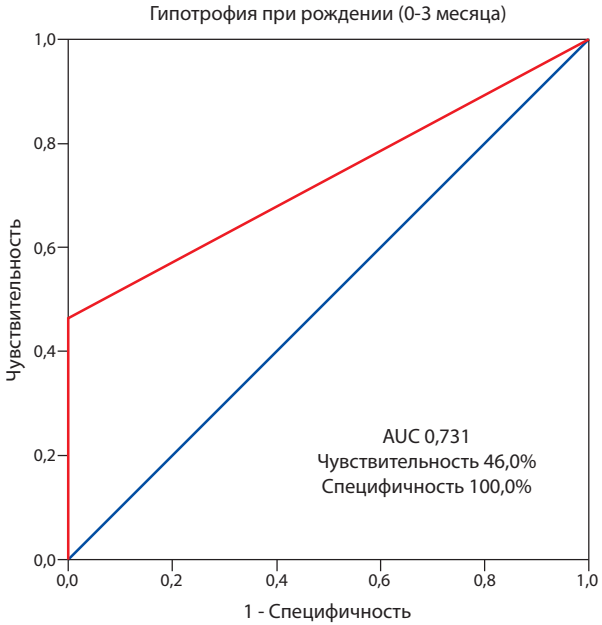

Рисунок 3. Значимость затяжной желтухи в неонатальном периоде в диагностике билиарной атрезии у детей

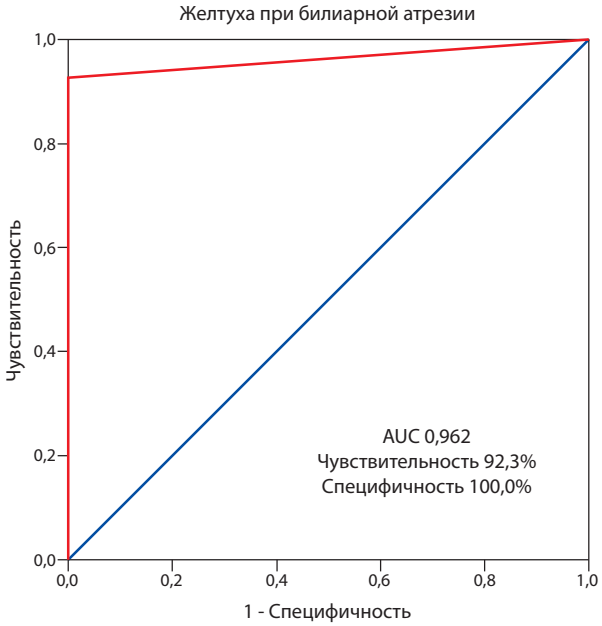

Рисунок 4. Значимость ахолии стула в диагностике билиарной атрезии у детей разного возраста

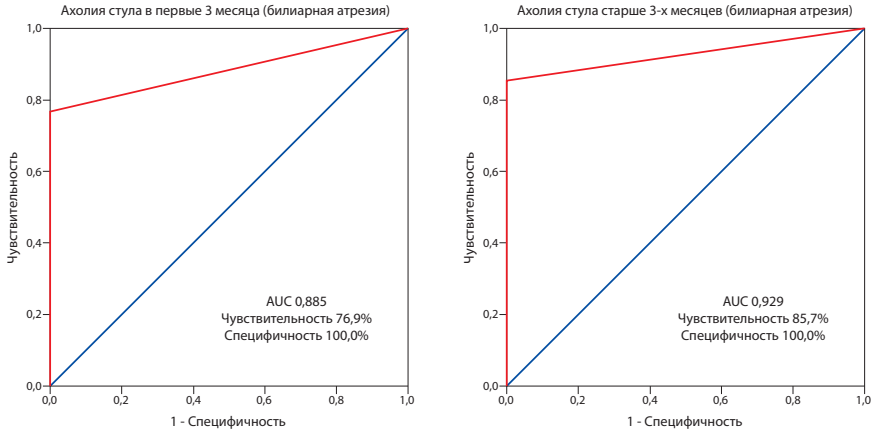

Ахолию стула можно расценивать как один из высокочувствительных и высокоспецифичных критериев диагностики БА.

Диагностическую значимость имеет гепатомегалия у детей первых трех месяцев жизни (AUC=0,923; чувствительность 84,6%, специфичность 100,0%). Этот показатель ещё более значим у детей более старшего возраста (AUC=1,000; чувствительность 100,0%, специфичность 100,0%); рисунок 5.

Как у детей первых трех месяцев жизни (AUC=0.808; чувствительность 61,5%, специфичность 100%), так и у детей более старшего возраста (AUC=1,000; чувствительность 100,0%, специфичность 100,0%) диагностическую значимость имеет спленомегалия (рисунок 6).

Значимым признаком в диагностике БА у детей первых трех месяцев жизни являются клинические проявления коагулопатии, характеризующиеся кровоточивостью из мест инъекций, появлением синяков на теле и петехиальной сыпи (AUC=0,769; чувствительность 53,6%, специфичность 100,0%). У детей первых трех месяцев они могут рассматриваться как один из критериев диагностики БА (рисунок 7). У детей более старшего возраста значимости клинических проявлений коагулопатии в диагностике БА не выявлено.

Рисунок 5. Значимость гепатомегалии в диагностике билиарной атрезии у детей разного возраста

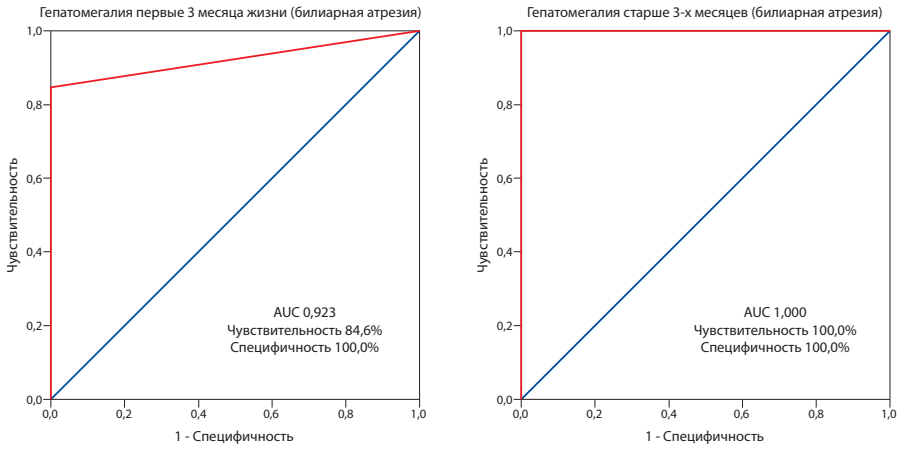

Рисунок 6. Значимость спленомегалии в диагностике билиарной атрезии

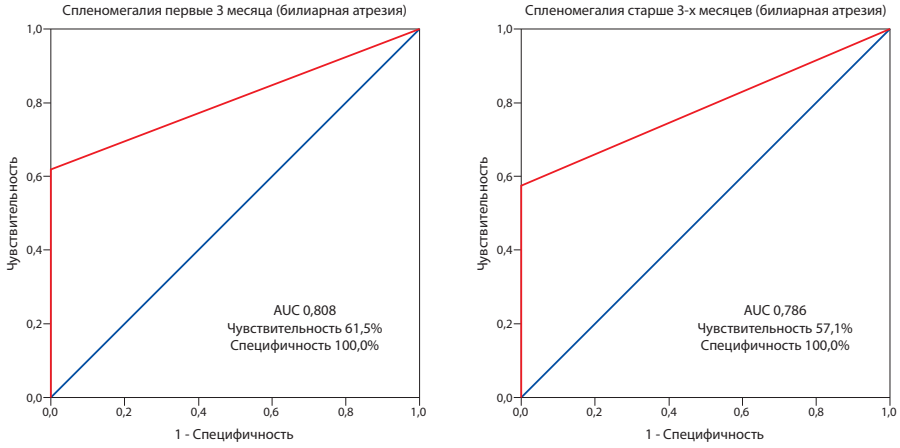

Анализ результатов биохимического исследования крови показал, что уровень АЛТ как у детей первых трех месяцев жизни, так и у детей более старшего возраста был повышен и находился в диапазоне от трех до 7 верхних границ нормы (таблица 6), что является значимым критерием в диагностике БА (AUC=0,750; чувствительность 50%, специфичность 61%; рисунок 8).

Рисунок 7. Значимость клинических проявлений коагулопатии в диагностике билиарной атрезии у детей первых трёх месяцев жизни

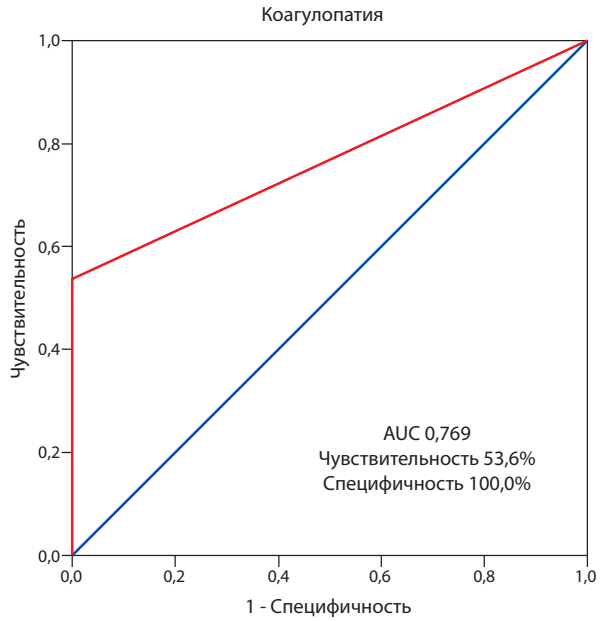

Рисунок 8. Значимость повышения уровня АЛТ в диагностике билиарной атрезии

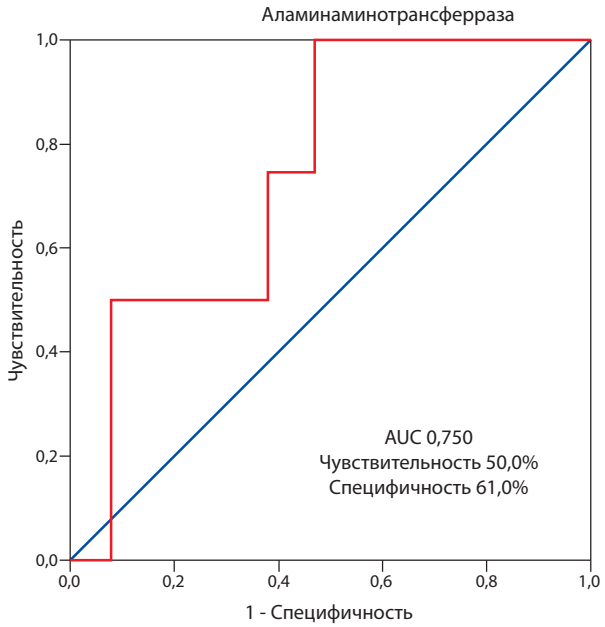

Уровень АСТ (таблица 6) у детей с БА как в возрасте первых трех месяцев жизни, так и в более старшем возрасте находился в диапазоне от 3 до 7 верхних границ нормы и также имел значимость, хотя и меньшую, чем уровень АЛТ, в диагностике БА (AUC=0,637; чувствительность 53,8%, специфичность 57,0%).

Таким образом, высокую диагностическую значимость для БА имеют показатели цитолитической активности, находящиеся в диапазоне 3-7 верхних границ нормы.

При исследовании пигментного обмена у детей как в возрасте первых трех месяцев, так и в более старшем возрасте значимость в диагностике БА имела гипербилирубинемия, по уровню (таблица 12) превышающая 7 верхних границ нормы (AUC=0,758; чувствительность 92,3%, специфичность 71%), с преобладанием прямой фракции (AUC=0,846; чувствительность 92,3%, специфичность 85,7%; рисунок 9).

Рисунок 9. Значимость гипербилирубинемии в диагностике билиарной атрезии

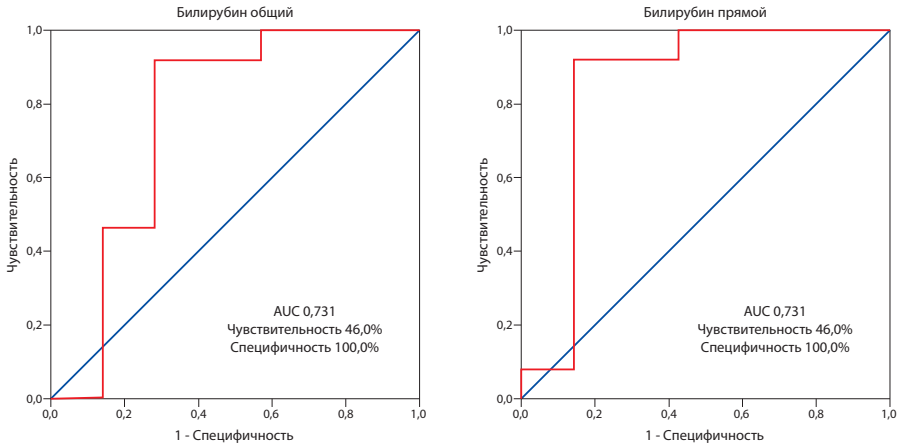

Диагностической значимости уровня общего белка и альбумина (таблица 6) при БА не выявлено.

Уровень ГГТП (таблица 6) как у детей первых трех месяцев жизни, так и в более старшем возрасте диагностическую значимость при БА имел при уровне, превышающем 7 верхних границ нормы (AUC=0,747; чувствительность 69,2%, специфичность 85,7%; рисунок 10).

У детей первых трех месяцев жизни отмечено повышение уровня ЩФ до двух верхних границ нормы (AUC=0,692; чувствительность 69,2%, специфичность 71,4%; рисунок 11), а в возрасте старше трех месяцев жизни уровень ЩФ не превышал референсных значений.

Значимой достоверности различий показателей уровня ЩФ у детей разного возраста, который был несколько повышен у детей первых трех месяцев жизни, не выявлено (p=0,093; таблица 6). Уровень ЩФ как критерий диагностики СА имеет невысокую диагностическую значимость.

Показатели уровня холестерина значимости при диагностике БА не имели.

Рисунок 10. Значимость уровня ГГТП, превышающего 7 верхних границ нормы, в диагностике билиарной атрезии у детей

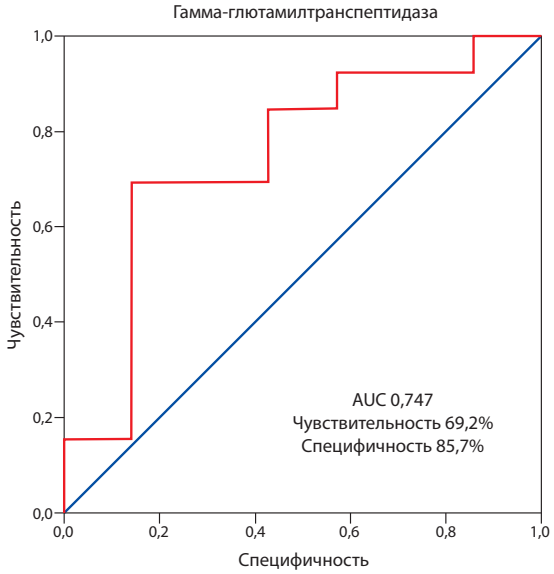

Рисунок 11. Значимость повышения уровня ЩФ до уровня 2 верхних границ нормы у детей первых трех месяцев жизни в диагностике билиарной атрезии

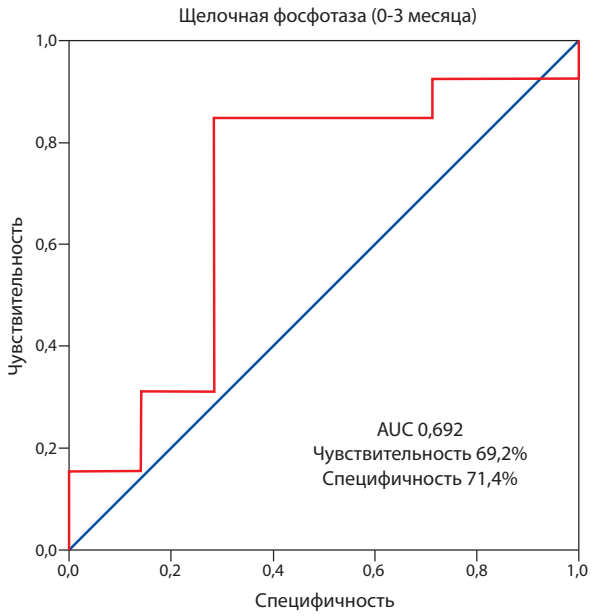

Значение гепатобилисцинтиграфии в диагностике билиарной атрезии

У детей с билиарной атрезией параметры ГБСГ были следующими:

– Тмакс составило 23,4±2,0 минуты.
– Т½ не определяется. После проведения портоэнтеростомии (операция по Касаи) время Т½ составило 33,0±2,12 минуты).
– Ткиш не определяется. После проведения портоэнтеростомии (операция по Касаи) время Ткиш составило 11,3±7,9 минуты.

При проведении ГБСГ получены данные, указывающие на отсутствие поступления РФП в крупные желчные протоки и кишечник, о чем свидетельствует удлинение времени Т½ и Ткиш. После проведения портоэнтеростомии (операции по Касаи) восстановлены пассаж желчи и хронометрические параметры, близкие к нормальным значениям, что указывает на состоятельность анастомоза и восстановление пассажа желчи (рисунок 12).

Рисунок 12. Сцинтиграмма пациента с билиарной атрезией

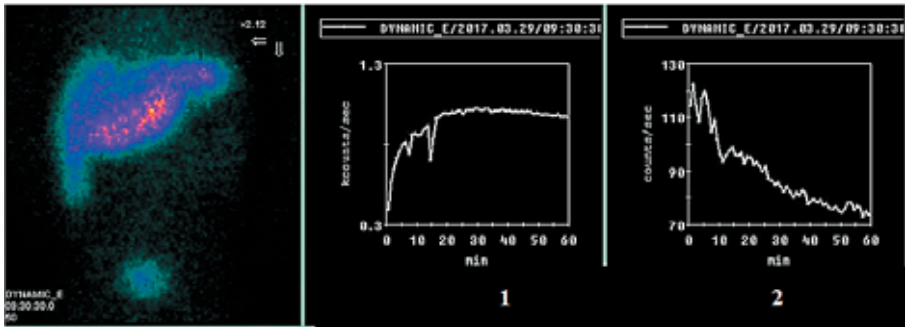

Примечание:
1 – время максимального накопления РФП более 20 минут. За время исследования полувыведения РФП из гепатоцитов в дуктулы не происходит. Кривая имеет вид плато.
2 – пассаж меченой желчи в кишечник не происходит.

Степень нарушения структуры печени и выраженности портальной гипертензии и функции печени при билиарной атрезии

У детей с БА при поступлении в гастроэнтерологическое отделение с гепатологической группой ФГАУ «ННПЦЗД» Минздрава России функция печени была снижена на 32,2±2,5% (рисунок 13), что, согласно проведенным ранее исследованиям и рекомендациям МКФ, соответствуют умеренным нарушениям и не является показанием к трансплантации печени [3, 5, 9]. При этом у 5 пациентов степень нарушения функции печении соответствовала незначительной и составляла 16,6±3,1%. У 15 пациентов степень нарушения функции печении соответствовала умеренной и составила 37,4±1,7% что также не являлось показанием к трансплантации печени.

Структура печени и выраженность портальной гипертензии у пациентов с БА при поступлении в гастроэнтерологическое отделение с гепатологической группой ФГАУ «ННПЦЗД» Минздрава России были нарушены на 27,2±2,5%, что, согласно проведенным ранее исследованиям и рекомендациям МКФ, соответствуют умеренным и не является показанием к трансплантации печени. При этом у 10 больных (50,0%) степень нарушения структуры печени и выраженность портальной гипертензии соответствовала незначительной и составила 18,0±1,1%, а у 10 детей –

умеренной и была нарушена на 36,4±1,3% [3, 5, 9]. Нарушений структуры печени и выраженности портальной гипертензии, соответствующих тяжелой степени и требующих рассмотрения вопроса об экстренной трансплантации печени, выявлено не было (рисунок 37). У трех детей структура печени была нарушена на 40,0% и более, что требовало рассмотрения вопроса о проведении трансплантации печени в плановом порядке.

Рисунок 13. Нарушения функции печени, структуры печени и выраженности портальной гипертензии при билиарной атрезии у детей

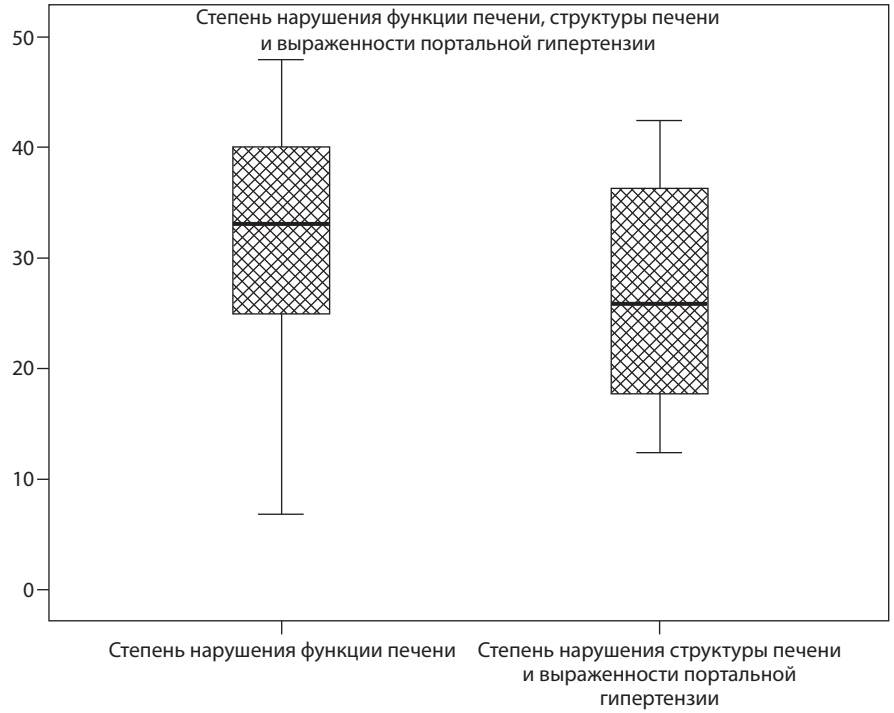

Примечание. Приведены ящичковые диаграммы: прямоугольник ограничивает 50% центральных значений распределения, «усы» охватывают наблюдения в пределах 1,5 межквартильных размахов от границ ящика, черные точки – кандидаты на статистические выбросы, выходящие за рамки 1,5 межквартильных размахов. Горизонтальная черта внутри прямоугольника – медиана.

Таким образом, БА преимущественно встречается у детей, родившихся с внутриутробной гипотрофией, от беременности, протекавшей с угрозой прерывания. Клинические проявления БА характеризуются затяжной желтухой в неонатальном периоде, которая сохраняется и в более старшем возрасте, увеличением печени и селезенки. В возрасте первых трех

месяцев могут быть проявления коагулопатии. Специфична ахолия и/или гипохолия стула. Характерно умеренное повышение уровня АЛТ, который находится в пределах 3-7 верхних границ нормы, билирубина с преобладанием прямой его фракции, показатели которого превышают 7 верхних границ нормы, ГГТП, уровень которой превышает 7 верхних границ нормы.

Проведенные исследования позволяют разработать алгоритм пошаговой диагностики БА, в котором первый шаг, позволяющий заподозрить наличие у ребенка врожденное холестатическое заболевание, это клинические проявления у детей, родившихся с внутриутробной гипотрофией (AUC=0,731) от беременности, протекавшей с угрозой прерывания (AUC=0,703), в виде затяжной (более двух недель) желтухи в неонатальном периде (AUC=0,962), которая может сопровождаться гепато- или гепатоспленомегалией (AUC=0,923) и гипо- или ахолией стула (AUC=0,885). Вторым шагом в алгоритме пошаговой диагностики БА является проведение ГБСГ, параметрами которой, характерными для БА, являются: Тмакс >12,8 минуты, Т½ и Ткиш отсутствуют. Третий шаг – это биохимическое исследование крови с определением уровня ГГТП, АЛТ и билирубина и его фракций. Для БА характерен уровень АЛТ, находящийся в диапазоне 3-7 ВГН (AUC=0,750), уровень общего билирубина выше 7 ВГН (AUC=0,731) с преобладанием прямой фракции и уровень ГГТП выше 7 ВГН (AUC=0,747).

Клинический пример

Девочка С., 2 месяца.

Ребенок от 5-й беременности, 2 родов, протекавшей на фоне токсикоза в первом триместре, ОРВИ во втором триместре. Роды срочные (на 40-й неделе), без осложнений. Вес при рождении 2 470 г., оценка по шкале Апгар 8/9 баллов. Состояние ребенка с рождения удовлетворительное, приложена к груди в 1-е сутки, выписана домой на 5-е сутки. На 10-е сутки жизни появились экхимозы в области правого плеча, затем в поясничной области, области 2-го пальца левой кисти. На 12-е

сутки – желтушность кожных покровов, экхимозы, 20.01.2017 г. отмечалось пупочное кровотечение, светло-желтый стул. Девочка была госпитализирована с диагнозом: ВУИ? «Геморрагическая болезнь», «гепатит новорожденного»? «Атрезия желчевыводящих путей»?

*При поступлении вес 3 660 г., рост 55 см. Кожные покровы иктеричные, чистые. Слизистые оболочки чистые, иктеричные. Подкожная клетчатка развита умеренно, распределена равномерно, костно-мышечная система без деформаций. Дыхание через нос свободное, перкуторно – ясный легочный звук, дыхание пуэрильное, равномерно проводится во все отделы легких, хрипов не выслушивается, ЧДД 36 в мин. Область сердца визуально не изменена, границы относительной тупости в пределах возрастной нормы. Тоны сердца приглушены, ритмичные, ЧСС 142 удара в минуту. Живот увеличен в объеме из-за гепатомегалии, умеренно напряжен, доступен глубокой пальпации, выслушивается перистальтика кишечника. Печень +2,5+3,0+3,0 ниже края реберной дуги, каменистой плотности, край заострен, поверхность неровная. Стул регулярный, ахоличный. Моча насыщенного света, диурез достаточный. Наружные половые органы сформированы правильно. На внешние раздражители реагирует адекватно, крик громкий, эмоциональный. Большой родничок 1,0*1,0 см на уровне костей черепа. Рефлексы новорожденных вызываются, быстро истощаются.*

Результаты обследования:

1. *УЗИ органов брюшной полости: желчный пузырь существенно уменьшен в размерах, практически не визуализируется, фиброзный тяж в ложе. Поджелудочная железа: головка 7 мм, тело 6 мм, хвост 8 мм, эхогенность средняя, эхоструктура однородная, вирсунгов проток не расширен. Печень: размер увеличен: левая доля 41 мм, первый сегмент 12 мм, правая доля 80 мм, контур ровный, край умеренно закруглен, паренхима диффузно неоднородная, умеренно повышенной эхогенности, сосудистый рисунок усилен, визуализируются фиброзные тяжи по ходу сосудов (атрезия желчных протоков?). Воротная вена 4,5 мм. Печеночные вены не изменены. В воротах печени холедох не визуализируется, фиброзно-жировая ткань в ложе и по ходу ствола воротной вены, собственная печеночная артерия извита, незначительно расширена. Селезенка: размер увеличен: 65*25 мм, паренхима однородная, средней эхогенности. Селезеночная вена не расширена. Заключение: картина атрезии желчевыводящих путей, спленомегалии.*
2. *Гепатобилисцинтиграфия: доза 2,8 мЗв. Введенная активность 28 МБк, радиофармпрепарат Бромезида-Тс99т. Исследование проводилось натощак, с желчегонным завтраком на 45-й минуте. Изображение печени неправильной формы за счет увеличения правой и левой долей. Контуры неровные по висцеральному краю. Распределение РФП равномерное. Накопительно-выделительная функция гепатоцитов снижена (с 20-й минуты кривая на уровне плато). Желчные протоки, желчный пузырь не визуализируются. Выведение меченой желчи в кишечник за время динамической записи в течение 1 часа после введения РФП не определяется. Выполнены статические сцинтиграммы через 2, 4, 6 часов, на которых сохраняется высокое включение РФП в проекции печени, выведение РФП в кишечник не определяется. Заключение: накопительно-выделительная функция гепатоцитов снижена, выраженный внутрипеченочный холестаз. Сцинтиграфические признаки атрезии желчевыводящих путей.*
3. *Клинический анализ крови: гемоглобин 10^7 г/л, лейкоциты $8,72*10^9$/л, эритроциты $3,44*10^{12}$/л, тромбоциты $391*10^9$/л.*
4. *Биохимический анализ крови: АЛТ 150,0 Ед/л (4 ВГН), АСТ 141,1 Ед/л, билирубин общий 145,2 мкмоль/л (7 ВГН), преобладание прямой фракции – 86,81 мкмоль/л, ГГТП 461,6 Ед/л (>7 ВГН), ЩФ 466,0 ед/л, белок общий 56,79 г/л, альбумин 38 г/л, холестерин 5,11 ммоль/л.*
5. *Морфологическое исследование биоптатов печени и желчных путей. Архитектоника печени нарушена. В доставленном материале определяется фиброзированная капсула, крупные поля фиброза, фиброзированные портальные тракты, сое-*

диненные широкими порто-портальными септами. Стенки центральных вен с фиброзом. По краю портальных трактов и септ определяются умеренно пролиферирующие, резко деформированные желчные протоки. В большинстве протоков просвет плохо различим, но в единичных определяются капли желчи. Вокруг отдельных протоков циркулярное разрастание соединительной ткани. В портальных трактах и септах – воспалительные инфильтраты из лимфоцитов, плазматических клеток с примесью небольшого количества лейкоцитов и эозинофильных лейкоцитов. На небольших участках инфильтраты проникают в дольку, формируя там участки воспаления. Гепатоциты обычных размеров, балочное строение отсутствует. Цитоплазма мелкозернистая, в некоторых гепатоцитах очень светлая (маркер холестаза). Часть гепатоцитов формирует аденоматозные структуры. Большое количество двуядерных гепатоцитов. Желчь определяется в синусоидах и пылевидно в гепатоцитах, единичные гепатоциты в состоянии ацидофильной дегенерации, набухание Купферовских клеток. При проведении ШИК-реакции накопление ШИК-позитивного вещества. Заключение: краевая биопсия печени, морфологические изменения не исключают атрезию наружных желчных протоков, склерозирующий холангит с исчезновением внутрипеченочных желчных протоков. Выраженные явления острого холангиолита. Индекс фиброза по Desmet 4 балла (цирроз). Данный результат не позволяет верифицировать диагноз.

С учетом данных анамнеза (низкая масса при рождении – менее 2 500 грамм), данных осмотра (затяжная желтуха в первые 3 месяца жизни, явления коагулопатии в первые 3 месяца жизни, гепатомегалия и спленомегалия в первые 3 месяца жизни, ахолия стула в первые 3 месяца жизни), данных лабораторного обследования (уровень цитолитической активности в диапазоне 3-7 ВГН, высокие уровни ГГТП и общего билирубина за счет прямой фракции, превышающие 7 ВГН), данных инструментального обследования (повышенная эхогенность и неоднородность паренхимы печени, отсутствие визуализации внутрипеченочных желчных протоков и визуализация фиброзного тяжа на месте желчного пузыря и холедоха, спленомегалия по данным УЗИ брюшной полости; отсутствие времени полувыведения РФП, времени попадания желчи в кишечник, удлиненное время максимального накопления РФП в гепатоцитах по данным гепатобилисцинтиграфии), установлен диагноз «атрезия желчевыводящих путей», «агенезия желчного пузыря», «холестатический гепатит».

Девочке проведена портоэнтеростомия по Касаи, пациентка выписана на амбулаторное лечение в удовлетворительном состоянии.

ПРОГРЕССИРУЮЩИЙ СЕМЕЙНЫЙ ВНУТРИПЕЧЕНОЧНЫЙ ХОЛЕСТАЗ

Прогрессирующий семейный внутрипеченочный холестаз (ПСВПХ) является генетически детерминированным заболеванием с аутосомно-рецессивным типом наследования и большим риском появления у детей от родственных браков [32]. ПСВПХ представляет собой группу хронических заболеваний, сопровождающихся холестазом, которые дебютируют в младенческом возрасте и в исходе которых, как правило, развивается цирроз печени (ЦП) в течение первого десятилетия жизни. Средний возраст дебюта заболевания, сопровождаемого желтухой, приходится на первые 3 месяца жизни, хотя у некоторых пациентов, учитывая различные типы заболевания, желтуха может появляться только в конце подросткового периода. Прогрессирование заболевания может происходить быстро, и ЦП развивается уже в раннем детском возрасте, а может прогрессировать относительно медленно и даже к подростковому возрасту сопровождаться лишь минимальным фиброзом печени. Однако без лечения до третьей декады жизни доживают лишь немногие пациенты [19, 40].

ПСВПХ сначала называли болезнью Байлера. Заболевание характеризуется внутрипеченочным холестазом. Впоследствии сооб-

щалось о многочисленных фенотипически подобных симптомокомплексах у пациентов, не страдающих болезнью Байлера, и для описания состояния этих пациентов стал использоваться термин «синдром Байлера». В настоящее время для определения патологического состояния используют дефиницию «прогрессирующий семейный внутрипеченочный холестаз».

Желчные кислоты, являющиеся необходимым компонентом желчи и производящие размыление жиров и их эмульгацию в пищеварительном тракте, образуются в клетках печени и активно транспортируются через синусоиды гепатоцитов и канальцевую мембрану в билиарные калилляры и каналикулы. Транспорт желчных кислот осуществляется с помощью специфических белков FIC1 (familial intrahepatic cholestasis) и BSEP (bile salt export pump), образование которых кодируется определенными генами.

Идентифицированы 3 типа ПСВПХ, имеющие специфические дефекты определенных генов (таблица 1) [105].

Несмотря на их генетические различия, ПСВПХ-1 и ПСВПХ-2 клинически сходны: оба состояния вызваны отсутствием необходимого для транспорта желчных кислот из гепатоцита по внутриклеточным синусоидам в билиарные каналикулы и последующего образования желчи белка, образование которого кодируется определенным генами [138].

ПСВПХ-1 вызывается мутацией в гене *ATP8B1* на хромосоме 18q21-22. Этот ген кодирует образование белка FIC1, который локализуется на плазматической мембране гепатоцитов и участвует в перемещении фосфатидилсерина и фосфатидилэтаноламина от внешнего к внутреннему листкам мембраны [137], отвечает за асимметричное распределение этих фосфолипидов в мембране (более высокой концентрации фосфатидилсерина и фосфатидилэтаноламина во внутреннем слое), которое нивелирует повреждающее действие высокой концентрации солей желчных кислот на эпителиальные клетки в просвете канальцев [44, 133]. Механизм, посредством которого возникает нарушение активности белка FIC1 в процессе экскреции желчных кислот, неизвестен, но выдвинута гипотеза, что мутация в гене, кодирующем образование FIC1, вызывает нестабильность фосфолипидов мембраны клеток и приводит к снижению функции транспорта желчных кислот [176]. В результате этих нарушений усиливается синтез желчных кислот и уменьшается их канальцевая экспрессия, которые сочетаются с усиленной реабсорбцией кишечных желчных кислот при энтерогепатической циркуляции, что приводит к перегрузке гепатоцитов желчными кислотами.

Белок, кодируемый геном *ATP8B1*, изобильно экспрессируется в широком спектре тканей: в тонком кишечнике, мочевом пузыре, в желудке и в меньшей степени – в печени и поджелудочной железе. Это приводит к множеству вариабельных внепеченочных проявлений, ассоцирующихся с ПСВПХ-1, которые характеризуются низкорослостью, нейросенсорной тугоухостью, панкреатитом, стеатозом печени и диареей. Секреторная диарея может сохраняться и после трансплантации печени, что отражает важную роль белка FIC1 в кишечнике, где он экспрессируется в большом количестве. Другие внепеченочные проявления, ассоцирующиеся с ПСВПХ-1, характеризуются низкорослостью, нейросенсорной тугоухостью, панкреатитом и стеатозом печени.

Мутации в гене *ATP8B1* также вызывают менее тяжелую форму холестаза, известную как доброкачественный рецидивирующий внутрипеченочный холестаз 1-го типа (ДРВПХ-1), когда имеет место не отсутствие, а лишь различной степени выраженности снижение активности белка FIC1 [91], которое может наблюдаться у больных с транзиторным неонатальным холестазом и холестазом беременных. ДРВПХ-1 характеризуется эпизодически появляющейся желтухой и кожным зудом, которые купируются без прогрессирования печеночной недостаточности. Генотип-фенотипические корреляции между ПСВПХ-1 и ДРВПХ-1 неубедительны, хотя мутации в гене *ATP8B1* предполагают, что при ПСВПХ-1 имеется более выраженное нарушение функции белка FIC1. Это говорит о том, что другие гены-модификаторы также могут играть определенную роль в развитии заболевания. Примерно у 10% пациентов с ПСВПХ-1 обнаруживается только

одна мутированная аллель или мутаций не выявляется вовсе. У этих пациентов возможные механизмы патогенеза заболевания включают наличие мутаций в регуляторных последовательностях гена или в других генах, участвующих в транскрипции белка FIC1 [136].

ПСВПХ-2 обусловлена мутацией в гене *ABCB11*, который находится на хромосоме 2q24 и кодирует белок BSEP [164, 181], который является белком-переносчиком, выполняя насосную функцию и экспортируя желчные кислоты из синусоидов гепатоцитов в каналикулы против градиента концентрации [164, 181]. Эта функция является основной на каналикулярном этапе формирования желчи и экскреции в нее желчных кислот, а нарушение этой функции приводит к тяжелому внутрипеченочному холестазу, так как желчные кислоты остаются внутри гепатоцита, накапливаются там, а затем диффундируют в кровь [181]. Проведенное иммуногистохимическое исследование показало, что у пациентов, имеющих мутацию в гене *ABCB11*, т. е. при ПСВПХ-2, аппарат выведения желчных кислот против градиента концентрации (насос) отсутствует. Это говорит о том, что у большинства пациентов с ПСВПХ-2 дефект гена *ABCB11* является достаточно серьезными и белок, который встраивается в канальцевую мембрану при выполнении насосной функции, не вырабатывается [40]. Этот вывод подтверждается различиями в количественном и качественном распределении желчных кислот в сыворотке крови и желчи. Концентрация желчных кислот в сыворотке крови значительно повышена (обычно >200 ммоль/л по сравнению с нормальными концентрациями, составляющими <10 ммоль/л). При этом концентрация желчных кислот в желчи – низкая (0,1-0,3 ммоль/л, по сравнению с нормальными показателями, составляющими >20 ммоль/л) с преобладанием конъюгатов холевой кислоты. Эти данные позволяют предположить дефект экскреции в желчь, в частности конъюгатов хенодезоксихолевой кислоты.

Аналогично ПСВПХ-1/ДРВПХ-1 доброкачественным холестатическим заболеванием является ДРВПХ-2, которое также связано с мутаций гена *ABCB11* [178], холестаз беременных [135, 176] и транзиторный неонатальный холестаз [181]. При ПСВПХ-2 у больных с мутацией D482G заболевание прогрессирует медленно и ЦП развивается в более старшем возрасте по сравнению с другими мутациями генов, кодирующих образование белка BSEP [178].

На практике, вероятно, имеется целый спектр заболеваний как для ПСВПХ-1/ДРВПХ-1, так и для ПВСХ-2/ДРВПХ-2 у пациентов, имеющих промежуточные уровни холестаза и его отдаленные последствия.

У пациентов с ПСВПХ-1 и ПСВПХ-2 клинически имеют место желтуха и выраженный кожный зуд, начинающийся уже с первых месяцев жизни. Патогномоничным фенотипом ПСВПХ является сочетание желтухи, гепатомегалии, расчесов на коже, гиперпигментацией кожных покровов и низких антропометрических показателей, развивающихся на фоне мальабсорбции жиров и жирорастворимых витаминов [21, 39].

ПСВПХ-2 сопровождается непрерывным проявлением клинической симптоматики, в отличие от клинической картины при ПСВПХ-1, когда клиническая симптоматика может иметь рецидивирующее течение, но холестаз, фиброз и печеночная недостаточность без лечения неизбежны. При ПСВПХ-2 желтуха имеет постоянный характер, возраст появления кожного зуда не менее 4-5 месяцев [39].

В связи с ограниченной экспрессией белка BSEP в печени, внепеченочных проявлений, специфических для ПСВПХ-2, не обнаруживается. Тем не менее ПСВПХ-2 ассоциируется с частой гепатоцеллюлярной карциномой у детей. Точный механизм канцерогенеза неизвестен, однако этот риск подчеркивает важность при диагностике определения подтипа ПСВПХ [39, 92, 155, 184].

При ПСВПХ-3, в отличие от ПСВПХ-1 и ПСВПХ-2, имеет место мутация в гене *ABCB4* на хромосоме 7q21, который кодирует белок множественной лекарственной устойчивости (multiple drug resistance) – MDR3, функционирующий при транспорте фосфолипидов (преимущественно фосфатидилхолина) из мембраны гепатоцита в желчные пути, т. е. обеспечивает секрецию в желчь

фосфолипидов [48], которые нейтрализуют токсическое действие солей желчных кислот. Отсутствие фосфолипидов в просвете желчных протоков сопровождается их повреждением при ПСВПХ-3, а нарушение стабильности соотношения желчных кислот и фосфолипидов сопровождается нарушением растворимости холестерина. Это, в свою очередь, дестабилизирует мицеллы и способствует повышению литогенности желчи с кристаллизацией холестерина, что может вызывать обструкцию желчных протоков [48].

Возраст появления холестаза при ПСВПХ-3 варьирует от раннего до взрослого. 1/3 случаев приходится на подростковый возраст [76, 77]. У детей старшего возраста и у взрослых первым клиническим симптомом ПСВПХ-3 может быть желудочно-кишечное кровотечение. Первыми признаками заболевания чаще всего бывают лабораторные признаки холестаза с желтухой или без нее, портальной гипертензии и терминальной печеночной недостаточности. При ПСВПХ-3 часто развиваются холестериновые камни и лекарственно индуцированные поражения печени [99, 108].

Некоторые клинические различия, как при ПСВПХ-1 и ПСВПХ-2, были зарегистрированы и у пациентов с ПСВПХ-3. Встречаются проявления подтвержденного с помощью молекулярно-генетического исследования ПСВПХ-3 в виде холестаза беременных [108], желчнокаменной болезни [108], лекарственного холестаза [77], идиопатического цирроза печени у взрослых [108] и транзиторного неонатального холестаза [77]. У некоторых больных заболевание может начинаться с желчнокаменной болезни с холестатическим компонентом и переходом в билиарный цирроз [108].

В связи с тем что при ПСВПХ-1 и ПСВПХ-2 желчные кислоты не попадают в дуктулярную систему печени и не стимулируют образование гамма-глутамилтранспептидазы (ГГТП) эпителием внутрипеченочных желчных протоков, уровень гамма-глутамилтранспептидазы (ГГТП) в сыворотке крови бывает низким [41]. При ПСВПХ-3, как и при большинстве холестатических заболеваний, длительное воздействие солей желчных кислот на клеточные мембраны эпителия желчных протоков стимулирует образование ГГТП, абсорбцию этого фермента в кровоток и, как следствие, повышенные уровни ГГТП в сыворотке крови, в отличие от ПСВПХ-1 и ПСВПХ-2 [41, 75]. Недостаточное поступление солей желчных кислот в кишечник может сопровождаться мальабсорбцией и дефицитом жирорастворимых витаминов.

У детей первого года жизни признаки портальной гипертензии и декомпенсации цирроза печени развиваются чаще при ПСВПХ-2, чем при ПСВПХ-1 [163]. В 65-80% случаев дебют заболевания происходит в возрасте первых 3 месяцев жизни, в 70-80% ведущим клиническим проявлением при обоих типах ПСВПХ является желтуха. При ПСВПХ-2 отмечаются более высокие показатели сывороточных аминотрансфераз, желчных кислот и альфа-фетопротеина в сыворотке крови, чем при ПСВПХ-1, при котором отмечаются более высокие показатели щелочной фосфатазы (ЩФ) и более низкие показатели сывороточного альбумина, чем при ПСВПХ-2 [154]. На фоне внутрипеченочного холестаза у пациентов в течение нескольких лет прогрессирует печеночная недостаточность [185].

Только одна треть пациентов с ПСВПХ-3 имеют холестаз в раннем детстве. Другие симптомы заболевания проявляются в более старшем детском и подростковом возрасте. Кожный зуд бывает менее выраженным, чем при ПСВПХ-1 и ПСВПХ-2, но также быстро прогрессируют билиарный цирроз и печеночная недостаточность [76, 77, 108, 138, 154, 185].

При диагностике ПСВПХ необходимо обращать внимание на уровень билирубина, который повышается практически у всех больных преимущественно за счет его прямой фракции. Практически у всех пациентов отмечается повышение уровня желчных кислот в сыворотке крови в 10-20 раз. При этом для исключения генетически детерминированных нарушений синтеза желчных кислот необходимо использовать их качественное определение в сыворотке и в моче методом масс-спектроскопии. Уровень холестерина в сыворотке крови обычно бывает в пределах референсных значений, уровень липопротеидов

высокой плотности – нормальным или пониженным. Практически у всех больных отмечается повышение уровня ЩФ. Уровень ГГТП находится в пределах референсных значений при ПСВПХ-1 и ПСВПХ-2; при приеме индукторов микросомальных ферментов (например, фенобарбитала) уровень ГГТП может быть более 100 МЕ/л. Практически у всех больных определяется нейтральный жир в кале. При ПСВПХ-3 уровень ГГТП, как правило, повышен в 3-10 раз. Определяется повышение уровня альфа-фетопротеина в сыворотке крови. При генетическом тестировании определяются мутации генов, связанные с ПСВПХ-1, 2-го и 3-го типов [49, 76, 77, 108].

Ультразвуковое исследование печени и желчного пузыря позволяет дифференцировать ПСВПХ от внепеченочных причин холестаза. Для исключения внепеченочных причин холестаза может также использоваться холангиография.

Для дифференцирования подтипа ПСВПХ и при диагностике ПСВПХ-3 помогает исследование желчи, полученной из двенадцатиперстной кишки или непосредственно из желчных путей.

Может быть полезным гистологическая оценка архитектуры печени и последующее иммуногистохимическое окрашивание образца ткани печени для дифференцирования типов ПСВПХ. Морфологически при ПСВПХ-1 определяется воспаление и канальцевый тип холестаза (участки закупорки желчных канальцев). Может выявляться гипоплазия мелких желчных протоков; пролиферация желчных протоков, портальный фиброз и набухание купферовских клеток отсутствуют. При ПСВПХ-2 наравне с канальцевым холестазом присутствует портальный фиброз, более выражены некрозы гепатоцитов и гипертрофированные клетки Купфера; пролиферации желчных протоков нет. При ПСВПХ-3 в начале заболевания определяются расширенные портальные тракты с разрастанием закупоренных желчью междольковых желчных протоков, застой желчи в дуктулах, дуктулярная пролиферация, которая может отсутствовать; гигантоклеточный гепатит, портальный фиброз и билиарный цирроз определяются на более поздних стадиях заболевания. При электронной микроскопии при ПСВПХ-1 обнаруживается крупнозернистая желчь в просвете канальцев, в отличие от ПСВПХ-2 [49, 163]. В младенческом возрасте гигантские клетки обнаруживаются в 57% случаев, и этот признак может регрессировать с увеличением возраста. В более старшем возрасте в 70% случаев обнаруживаются малочисленность и облитерация желчных протоков. В поврежденном эпителии желчевыводящих протоков выявляются апоптотические изменения клеток, характеризующиеся мелкими и гиперхромными ядрами, дистрофией цитоплазмы и исчезновением просвета в канальцах. Воспалительные изменения отсутствуют. Типично обнаружение фиброза, который начинается рано (76% пациентов имеют различной степени выраженности фиброз уже в возрасте 2 лет), прогрессирует и может первоначально проявляться как фиброз центральных вен, портальный фиброз или их сочетание. Затем развивается порто-центральный фиброз в сочетании с лобулярным фиброзом и в конечном итоге цирроз печени. Пролиферация желчных протоков развивается на краю портальных трактов у пациентов с выраженным фиброзом. Скорость прогрессирования фиброза колеблется в широких пределах, но мало коррелирует с тяжестью клинической картины. На более поздних стадиях заболевания могут обнаруживаться гиалиновые тельца Мэллори и гепатоцеллюлярная карцинома [21, 49, 163].

Золотым стандартом диагностики является молекулярно-генетическое исследование, включающее в себя секвенирование ДНК из 27 кодирующих экзонов и их сплайсинга [21] (таблица 7).

Заболевание, как правило, плохо поддается медикаментозной терапии. Для ПСВПХ применимы и принципы лечения холестаза.

Консервативную терапию необходимо проводить при всех типах ПСВПХ. Она направлена на купирование кожного зуда, улучшение трофологического статуса, компенсацию дефицита жирорастворимых витаминов, увлажнение кожного покрова и лечение таких осложнений печеночной недостаточности и портальной гипертензии, как асцит, кровотечение из варикозно расширенных вен; суточное количество калорий должно быть не ниже 125% от суточной нормы здорового ребенка; рекомендовано

Таблица 7. Дифференциальная диагностика различных типов прогрессирующего внутрипеченочного холестаза [21].

Признак	ПСВПХ 1 тип		ПСВПХ 2 тип		ПСВПХ 3 тип	
	Ген	Белок	Ген	Белок	Ген	Белок
	ATP8B1	*FIC 1*	*ABCB11*	*BPEP*	*ABCB4*	*MDR3*
Патофизиология	Нестабильность фосфолипидов мембраны клеток эпителия приводит к снижению функции транспорта желчных кислот		Нарушение функции белка, участвующего в функции насосной экспрессии желчных кислот в желчь, приводит к холестазу		Снижение концентрации фосфолипидов в желчи приводит к дестабилизации мицелл, повышению литогенности желчи в протоках желчных канальцев, вызывая их воспаление, разрушение и холестаз	
Возраст дебюта	Младенческий		Неонатальный/ранний младенческий		Ранний взрослый	
Развитие терминальной печеночной недостаточности	Первая декада жизни		Первые пара лет жизни		1-2-я декада жизни	
Течение заболевания	Средней тяжести		Тяжелое		Полиморфное (вариабельность течения)	
Зуд	Выраженный		Изнуряющий		Умеренный	
Внепеченочных проявлений (водянистая диарея, панкреатит др.)	Да		Нет		Нет	
Риск развития ГЦК	Нет		Высокий		Умеренный	
Риск холестериновых камней	Нет		Да		Да	
Уровень повышения АЛТ	Минимальный		Умеренный		Умеренный	
Уровень повышения АФП	Нормальный		Повышен		Нормальный	
Уровень ГГТ	Нормальный		Нормальный		Повышен	
Уровень желчных кислот	Повышен ++		Повышен +++		Повышен +	
Уровень первичных желчных кислот	Низкий (3-8 mM)		Очень низкий (<1 mM)		Нормальный	
Уровень фосфолипидов	Нормальный		Нормальный		Низкий	
Морфология	Синусоидальный холестаз, фиброз		Гепатоцеллюлярный некроз, портальный фиброз		Пролиферация желчных протоков, воспалительные инфильтраты, билиарный фиброз	

использование смесей, содержащих большое количество среднецепочечных триглицеридов, так как процесс их эмульгации происходит без участия желчных кислот. Особое внимание следует обратить на профилактику дефицита жирорастворимых витаминов, которая осуществляется путем их введения и мониторинга реакции на терапию. Чтобы достичь достаточной абсорбции в условиях сниженной концентрации желчных солей в кишечнике, назначается витамин Е в виде сукцинат полиэтиленгликольтокоферола [51, 101].

Жирорастворимые витамины дополняются в следующих дозах у детей: витамин А – 5 000-25 000 МЕ/сут, витамин D – 400-800 МЕ/сут, витамин Е – 50-100 МЕ/сут и витамин К – 2,5-5 мг/сут или 2-5 мг внутривенно каждые 3-4 недели [51].

Сообщается, что успешным в качестве начальной терапии пациентов с ПСВПХ может быть использование урсодезоксихолевой кислоты (УДХК) в дозе 20-30 мг/кг/сут, которая представляет собой гидрофильную желчную кислоту, не токсичную для гепатоцитов. УДХК заменяет токсичные соли гидрофобный желчных кислот и может составлять до 40% от общей концентрации в сыворотке крови солей желчных кислот с длительным терапевтическим периодом действия. УДХК индуцирует активность BSEP, экспрессию MDR3 и повышает билиарную секрецию желчных кислот и фосфолипидов. УДХК является безопасным препаратом, без каких-либо серьезных побочных эффектов и не усугубляет кожный зуд [60, 78, 101]. Наиболее предпочтительной лекарственной формой УДХК для применения у детей является суспензия урсодезоксихолевой кислоты (Урсофальк суспензия), которая обеспечивает точность дозирования и удобство приема, особенно у маленьких детей. Больные с дефектом экспрессии гена MDR3 обычно не чувствительны к терапии УДХК [51]. В целом полный или частичный ответ наблюдается примерно в 35-40% случаев с нормальной концентрацией ГГТП и примерно в 70% случаев с высокой концентрацией ГГТП [60, 101]. УДХК, присутствующая в небольших количествах в виде желчных кислот в желчи, подавляет синтез и секрецию холестерина

в печени, способствует выделению желчи в условиях холестаза, обусловленного обструкцией системы внепеченочных желчных протоков. Снижая уровень холестерина в желчи, УДХК уменьшает вероятность образования осадка и желчных камней. Считается, что гидрофильные желчные кислоты действуют путем снижения токсичности пула желчных кислот. Терапия солями желчных кислот для замены отсутствующих солей желчи не практикуется. УДХК, которая используется для лечения некоторых холестатических заболеваний, не образует смешанных мицелл и не оказывает влияния на абсорбцию жира.

Другие методы лечения для симптоматического облегчения кожного зуда включают применение антигистаминных препаратов, рифампицина и средств, связывающих желчные кислоты [101].

Лечение мальабсорбции вследствие билиарной недостаточности в основном включает в себя коррекцию питания. В более старшем возрасте пациентов диета, богатая углеводами и белками, может быть заменена на диету, содержащую длинноцепочечные триглицериды. Однако это не может быть использовано для младенцев, у которых улучшить абсорбцию и усвоение жира может диета, содержащая среднецепочечные триглицериды. Тем не менее эффективность данной коррекции диеты доказана не была [101].

Связывает соли желчных кислот в просвете кишечника и таким образом уменьшает всасывание и увеличивает экскрецию желчных солей с фекалиями холестирамин, представляющий собой сополимер дивинилбензола и стирола. Это ионообменная смола, которая обладает свойством связывать желчные кислоты и образовывать невсасывающийся комплекс с желчными кислотами в кишечнике. В просвете кишечника он ингибирует обратный захват солей желчи в энтерогепатическую циркуляцию. При этом принимать другие лекарственные препараты следует по крайней мере за 1 час до или через 4-6 часов после приема холестирамина. Однако при ПСВПХ 1-го и 2-го типов холестирамин не был признан эффективным [51]. Вероятно, это связано с тем,

что при этих типах заболевания желчные кислоты в кишечник из билиарного тракта не поступают.

Для активации системы цитохрома-450 (CYP450) используется индуктор активности печеночных ферментов фенобарбитал. При этом повышается экскреция билирубина и снижается его уровень в сыворотке крови, что может сопровождаться уменьшением кожного зуда [51].

Существуют также хирургические методы лечения ПСВПХ-1 и ПСВПХ-2. Наиболее распространенное вмешательство, позволяющее перенаправить ток желчи, частично убирая его из энтерогепатической циркуляции, – это наружное выведение стомы желчного пузыря. При этом у пациентов, как правило, в сутки по стоме выделяется 30–120 мл желчи, которая не включается в энтерогепатическую циркуляцию. В проведенных исследованиях показано, что через 3 года после проведения данной процедуры у детей с ПСВПХ у 45% пациентов отмечено полное исчезновение кожного зуда, у 27% больных имел место умеренный кожный зуд, а 27% не испытывали никакого улучшения. Это вмешательство эффективно при выполнении его до развития цирроза печени [60, 81, 177].

Хирургическая терапия, которая «выключает» соли желчных кислот из энтерогепатической рециркуляции, снижает уровень солей желчных кислот в сыворотке крови, снимая кожный зуд у большинства пациентов, улучшает их рост и может замедлить прогрессирование ПСВПХ-1 и ПСВПХ-2 [60, 81].

В качестве альтернативы предлагается шунтирование подвздошной кишки – процедура, при которой проксимальный отдел подвздошной кишки прикрепляется к слепой кишке, обходя дистальный отдел подвздошной кишки, формируя илеоцекальный анастомоз, тем самым прерывая энтерогепатическую рециркуляцию желчных кислот. Это вмешательство может быть выполнено пациентам, которым не может быть наложена стома желчного пузыря. Эта процедура обеспечивает мгновенное облегчение проявлений клинических симптомов аналогично результатам стомирования желчного пузыря, но в конечном итоге у большинства пациентов холестаз рецидивирует [81].

Пациентам с декомпенсированным циррозом печени или при неудачном стомировании желчного пузыря и изнурительным кожным зудом показана трансплантация печени. Клинический эффект после трансплантации печени при ПСВПХ-1 менее выражен, чем при ПСВПХ-2. Сообщается о 14 пациентах с ПСВПХ, которым проводилась ортотопическая трансплантация печени: 11 пациентов с ПСВПХ-1 и 3 больных с ПСВПХ-2. Три больных из 11 с ПСВПХ-1 умерли, в то время как все 3 пациента с ПСВПХ-2 выжили [45]. Считается, что трансплантация печени является единственным эффективным методом лечения ПСВПХ-3 [81].

Проведен анализ клинико-диагностических проявлений прогрессирующего семейного внутрипеченочного холестаза (ПСВПХ) 1-го и 2-го типа у 23 детей (17 мальчиков и 6 девочек) в возрасте от 1 мес. до 4 лет 9 мес.

Возраст детей с ПСВПХ на момент обследования в клинике составлял 13,3±3,3 месяца (диапазон от 1 до 57 месяцев).

Беременность у матерей 17 детей (73,9%) протекала с угрозой прерывания. Вес при рождении у 20 детей (87,0%) составил 3 190,0 [2 963,0; 3 420] г, у трех пациентов (13,0%) – менее 2 500 г и составил 2 200,0 [1 900,0; 2 400] г при нормальном гестационном сроке. У 14 детей (60,9% случаев) в раннем неонатальном периоде определялись низкоавидные антитела к цитомегаловирусной инфекции, что не исключает возможного внутриутробного инфицирования.

Дебют заболевания у всех детей приходился на первые три месяца жизни. При этом отмечалась затяжная – более двух недель – желтуха, которая у 16 детей (69,6%) не купировалась и в возрасте старше трех месяцев.

У 18 детей (78,2%) в первые три месяца жизни отмечался стойкий ахоличный стул, а у детей старше трех месяцев ахолия стула отмечалась уже у всех пациентов.

После трех месяцев жизни отмечался кожный зуд, наличие которого в первые три месяца оценить не представлялось возможным, однако у детей младше трех месяцев в анамнезе имеются ссылки на беспокойный сон ребенка, что также не исключает наличие кожного зуда.

При поступлении в клинику у всех детей (n=23) направляющим диагнозом был «криптогенный гепатит». Обращала на себя внимание желтушность кожи и слизистых оболочек, присутствовавшая у всех детей. У 12 детей (52,2%) стул был ахоличен, у 11 (47,8%) – гипохоличен. Гепатомегалия в первые три месяца жизни наблюдалась у 16 детей (69,6%), спленомегалия – у 15 детей (65,2%), а в возрасте старше трех месяцев гепатомегалия обнаруживалась у всех детей.

Кожный зуд наблюдался у 20 детей (86,6% случаев).

У 18 пациентов (78,2%) отмечалось нарушение трофологического статуса (гипотрофия 1-2-й степени).

При лабораторном исследовании определялась умеренная гипербилирубинемия (таблица 8) с преобладанием прямой фракции билирубина, умеренное повышение цитолитической активности. У детей первых трех месяцев жизни уровень ГГТП находился в пределах референсных значений, и лишь в двух случаях имело место повышение уровня ГГТП до 1,5 верхних границ нормы, которое нормализовывалось к возрасту трех месяцев и в дальнейшем не повышалось.

При проведении УЗИ органов брюшной полости у 21 ребенка (91,3%) выявлена гепатомегалия, у всех детей зафиксированы повышенная эхогенность паренхимы печени и ее неоднородность, у 13 детей (56,5%) – утолщение внутрипеченочных желчных протоков. Спленомегалия до 122,1±10,7% от максимально допустимой возрастной нормы определялась у 10 детей (43,4%).

Показатели фиброэластометрии составили 13,2±1,3 кПа с диапазоном от 5,6 кПа до 29,4 кПа, и в 4 случаях соответствовали F4 (цирроз печени).

Таблица 8. Результаты биохимического исследования крови у детей с прогрессирующим семейным внутрипеченочным холестазом

Биохимические показатели	Возраст		p
	Первые три месяца жизни (n=6)	Старше трех месяцев жизни (n=17)	
Билирубин общий (мкмоль/л)	[75,6 **130,5*** 180,6]	[92,7 **146,0*** 252,3]	0,806
Билирубин прямой (мкмоль/л)	[45,0 **82,9*** 113,3]	[59,1 **91,2*** 148,7]	0,755
Холестерин (ммоль/л)	[3,4 **5,31*** 7,1]	[3,6 **4,3*** 6,1]	0,247
ГГТП (Ед/л)	[22,5 **37,5*** 70,0]	[20,0 **24,0*** 28,0]	0,183
ЩФ (Ед/л)	[194,2 **429,5*** 736,0]	[251,0 **375,0*** 578,0]	0,120
АЛТ (Ед/л)	[148,0 **319,5*** 890,7]	[49,0 **219,0*** 343,0]	0,987
АСТ (Ед/л)	[194,2 **429,5*** 736,0]	[66,0 **294,0*** 387,0]	0,924
Общий белок (г/л)	[48,2 **54,5*** 68,2]	[62,0 **67,0*** 73,0]	0,138
Альбумин (г/л)	[27,2 **32,0*** 37,5]	[27,0 **32,0*** 40,0]	0,288

Примечание. n – число наблюдений, p – уровень достоверности и статистической значимости между показателями у детей первых трех месяцев жизни и старше трех месяцев жизни. ИКР представлен в перцентилях [25 75]. Значения со * обозначены как медиана.

Многофакторный статистический анализ данных анамнеза жизни и болезни, результатов клинико-диагностических методов исследования позволил выделить признаки, значимые для диагностики ПСВПХ в максимально ранние сроки. При этом установлено, что диагностическое значение имеет угроза прерывания беременности у матери (AUC=0,944; чувствительность 94,4%, специфичность 100,0%, что можно расценивать как один из высокочувствительных и высокоспецифичных критериев диагностики данного заболевания; рисунок 14).

Рисунок 14. Значимость угрозы прерывания беременности у матерей в диагностике прогрессирующего семейного внутрипеченочного холестаза 1-го и 2-го типа

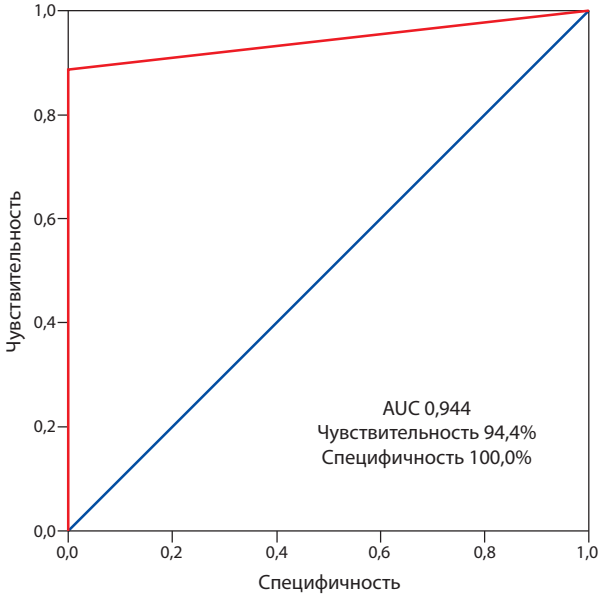

Диагностически значимым показателем является затяжная желтуха в периоде новорожденности (AUC=0,971; чувствительность 94,1%, специфичность 100,0%, поэтому можно считать данный клинический признак как один из высокочувствительных и высокоспецифичных критериев диагностики данного заболевания рисунок 15).

Высокочувствительную и высокоспецифичную диагностическую значимость имеет гепатомегалия у детей первых трех месяцев жизни (AUC=0,941; чувствительность 88,2%, специфичность 100,0%), и еще более значимо – у детей более старшего возраста (AUC=1,000; чувствительность 100,0%, специфичность 100,0%; рисунок 16).

Как у детей первых трех месяцев жизни (AUC=0,853; чувствительность 70,5%, специфичность 100,0%), так и у детей более старшего возраста (AUC=0,912; чувствительность 82,3%, специфичность 100,0%) диагностическую значимость имеет спленомегалия (рисунок 17).

Рисунок 15. Значимость затяжной желтухи в неонатальном периоде в диагностике прогрессирующего семейного внутрипеченочного холестаза 1-го и 2-го типа

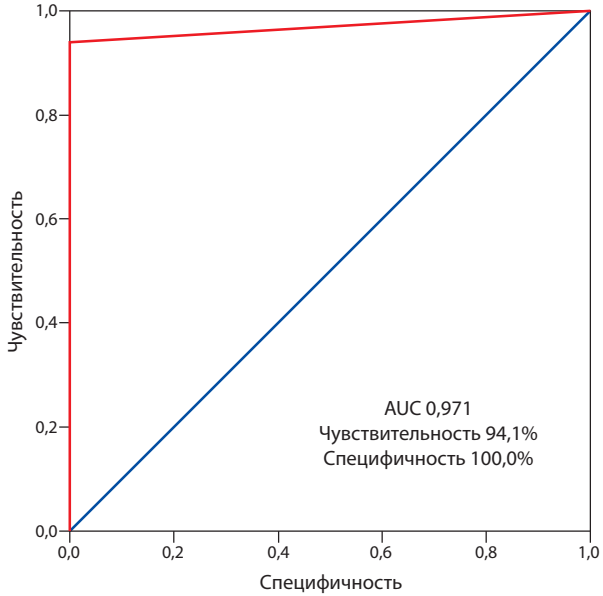

Рисунок 16. Значимость гепатомегалии в диагностике прогрессирующего семейного внутрипеченочного холестаза 1-го и 2-го типа

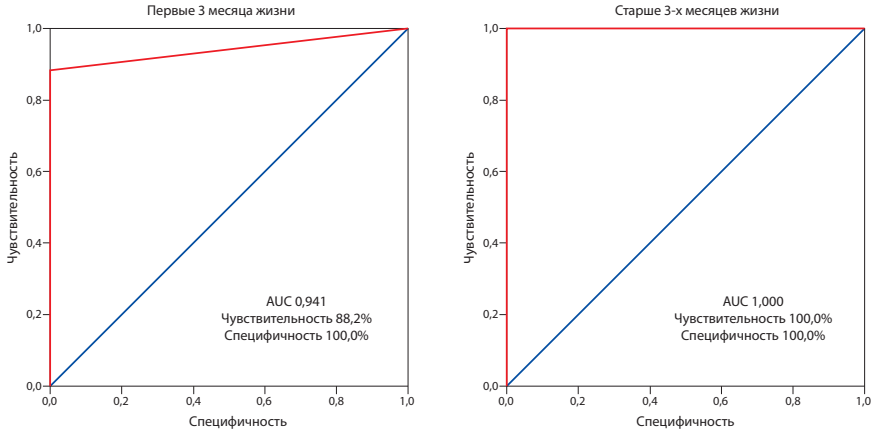

Рисунок 17. Значимость спленомегалии в диагностике прогрессирующего семейного внутрипеченочного холестаза

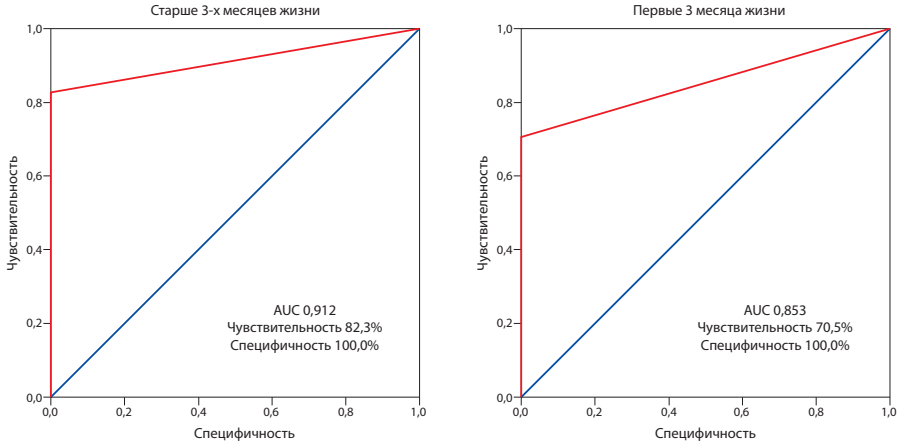

Высокоспецифичным и высокочувствительным признаком в диагностике ПСВПХ (AUC=1,000; чувствительность 100,0%, специфичность 100,0%) является кожный зуд, убедительно определяющийся только у детей старше трех месяцев жизни (рисунок 18).

Высокоспецифичным и высокочувствительным диагностическим признаком ПСВПХ как у детей первых трех месяцев жизни (AUC=0,969; чувствительность 93,7%, специфичность 100%), так и у детей более старшего возраста (AUC=1,000; чувствительность 100,0%, специфичность 100,0%) является ахолия стула (рисунок 19). Значимым в диагностике ПСВПХ у детей является уровень ГГТП, находящийся в пределах значений 19,5-31,5 Ед/л (AUC=0,767; чувствительность 80,0%, специфичность 93,0%; рисунок 20).

При исследовании пигментного обмена у детей с ПСВПХ выявлено повышение уровня общего билирубина преимущественно за счет прямой его фракции. Значимым в диагностике ПСВПХ у детей как первых трех месяцев жизни, так и в более старшем возрасте является повышение уровня общего билирубина от 152 мкмоль/л и выше преимущественно за счет прямой его фракции (рисунок 21).

Показатели АЛТ и АСТ у детей с ПСВПХ повышались, достигая уровня, превышающего 7 верхних границ нормы (таблица 8),

а диагностическую значимость для ПСВПХ (AUC=0,733; чувствительность 75,0%, специфичность 80,0% для АЛТ; AUC=AUC=0,667; чувствительность 50,0%, специфичность 46,0% для АСТ) имеет уровень АЛТ и АСТ, превышающий 225 ед/л (рисунок 22).

Рисунок 18. Значимость кожного зуда у детей старше трех месяцев жизни в диагностике прогрессирующего семейного внутрипеченочного холестаза 1-го и 2-го типа

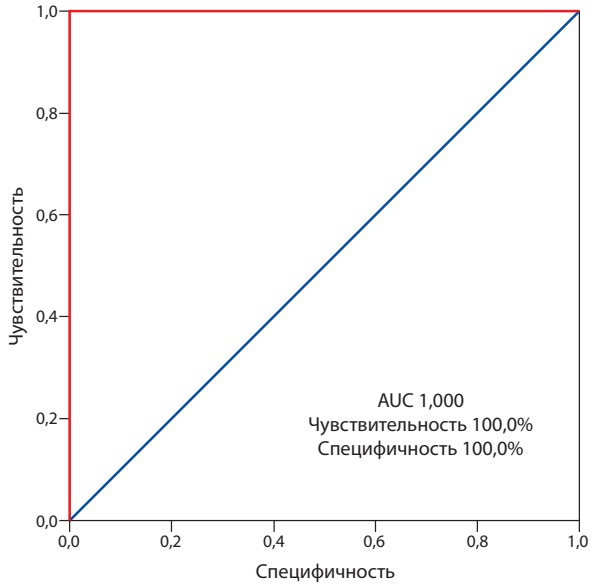

Рисунок 19. Значимость ахолии стула у детей в диагностике прогрессирующего семейного внутрипеченочного холестаза

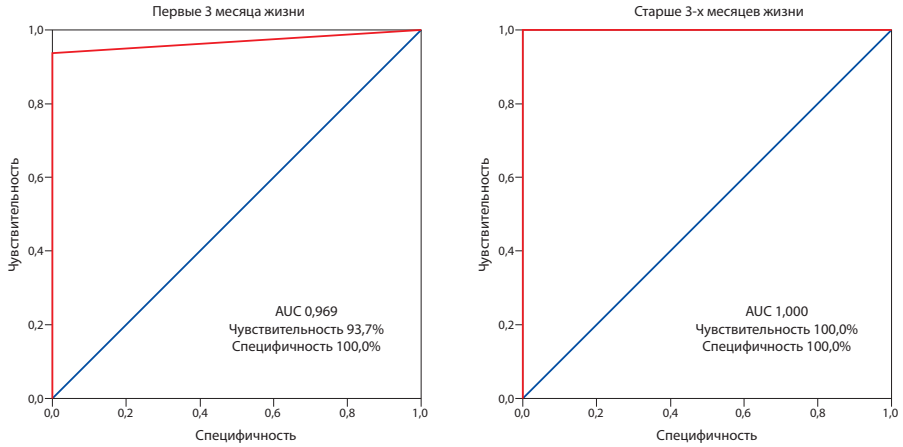

Рисунок 20. Значимость уровня гамма-глютамилтранспептидазы, находящегося в диапазоне 19,5–31,5 Ед/л, в диагностике прогрессирующего семейного внутрипеченочного холестаза 1-го и 2-го типа

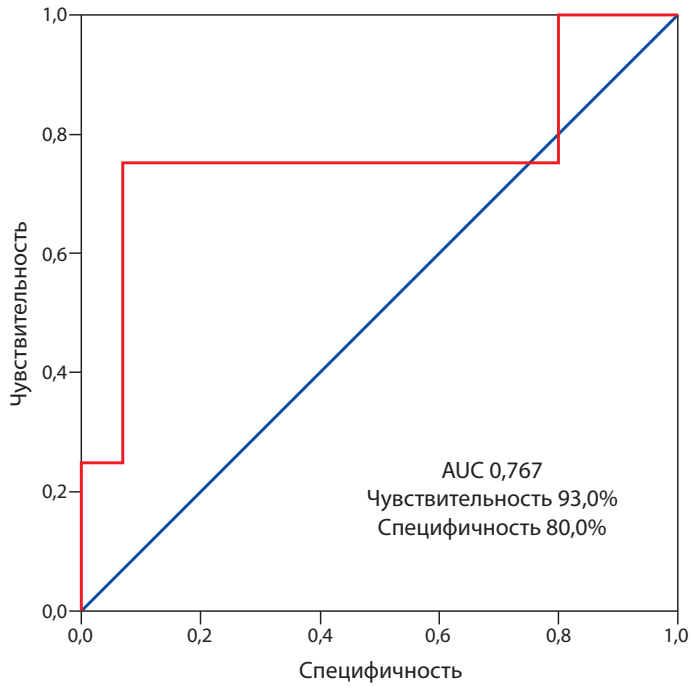

Рисунок 21. Значимость гипербилирубинемии выше 152 мкмоль/л с преобладанием прямой его фракции в диагностике прогрессирующего семейного внутрипеченочного холестаза

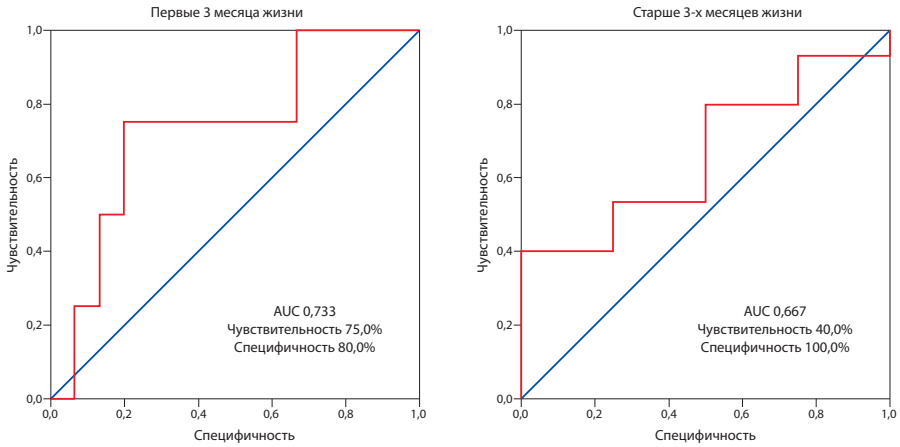

Рисунок 22. Значимость уровня АЛТ, превышающего 225 Ед/л, в диагностике прогрессирующего семейного внутрипеченочного холестаза

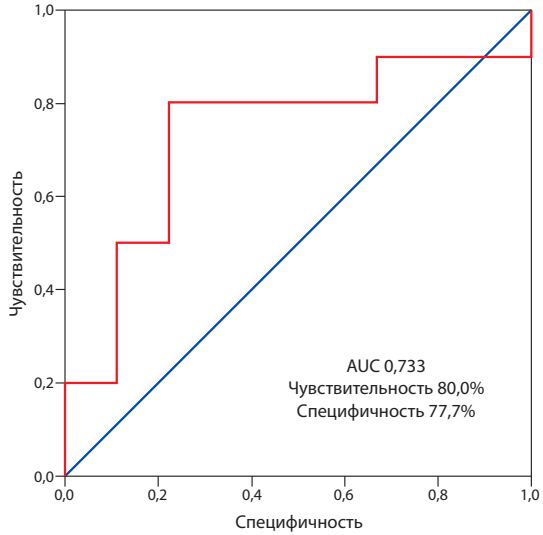

Значимой достоверности различий показателей уровня ЩФ, который находился в пределах референсных значений, как у детей первых трех месяцев жизни, так и у детей более старшего возраста, не выявлено (p=0,120). Уровень ЩФ как критерий диагностики ПСВПХ значимости не имеет (AUC=0,583; чувствительность 50%, специфичность 80%). Различий между уровнем общего холестерина, который находился в пределах референсных значений как у детей первых трех месяцев, так и у детей более старшего возраста, не получено (p=0,247), и использование этого показателя в качестве критерия диагностики ПСВПХ нецелесообразно (AUC=0,583; чувствительность 50%, специфичность 60%).

Результаты молекулярно-генетического исследования детей с прогрессирующим семейным внутрипеченочным холестазом

По результатам молекулярно-генетического исследования генов *APT8B1* и *ABCB11*, отвечающих за функции белков FIC1 и BSEP, выявлены мутации в гомозиготном и гетерозиготном состояниях (таблица 9).

Таблица 9. Результаты молекулярно-генетического исследования детей с ПСВПХ

ПСВПХ-1 и ПСВПХ-2 тип, гены *APT8B1* и *ABCB11*			
№	**Аллель 1**	**Аллель 2**	**Исследованные гены**
1	c.1535T>C (p.Ile512Thr)	c.890A>G (p.Glu297Gly)	*ABCB11*
2	c.22C>T(p.Arg8X)	c.98+1G>A	*ABCB11*
3	c.2494C>T(p.Arg832Cys)	c.2494C>T(p.Arg832Cys)	*APT8B1*
4	c.890A>G (p.Glu297Gly)	c.1723C>T (p.Arg575X)	*ABCB11*
5	c.890A>G (p.Glu297Gly)	c.890A>G (p.Glu297Gly)	*ABCB11*
6	c.1587_1589delCTT	c.1587_1589delCTT	*APT8B1*
7	c.1711A>G (p.Arg571Gly)	c.2930A>G (p.Lys977Arg)	*ABCB11*
8	c.1573C>T (p.Arg525X)	c.1573C>T (p.Arg525X)	*ABCB11*
9	c.G3334T:p.M112F	c.G3334T:p.M112F	*ABCB11*
10	c.1331 T>C	c.1331 T>C	*ABCB11*
11	c.1587_1589delCTT	c.1587_1589delCTT	*APT8B1*
12	c.1331 T>C	c.1331 T>C	*ABCB11*

У двух детей, из которых один имел мутацию hom. c.2494C>T(p. Arg832Cys) в гене *APT8B1*, а второй – мутацию hom. c.G3334T:p. M112F в гене *ABCB11*, отсутствовала спленомегалия как в возрасте первых трех месяцев жизни, так и старше трех месяцев. Других особенностей клинической симптоматики в дебюте заболевания в зависимости от выявленных мутаций в генах у наблюдаемых детей с ПСВПХ не выявлено. Клинические проявления заболевания были идентичны при различных типах мутаций генов, отвечающих за функции белков FIC1 и BSEP.

Значение гепатобилисцинтиграфии в диагностике прогрессирующего семейного внутрипеченочного холестаза

При проведении ГБСГ детям с ПСВПХ 1-го и 2-го типа получены следующие данные:

– Тмакс составило 21,4±3,9 минуты;

– T½ отсутствовало;

– Ткиш отсутствовало.

Результаты полученных исследований указывают на отсутствие выведения меченой желчи из синусоидов гепатоцитов в дуктулы, в крупные желчные протоки и в кишечник и свидетельствуют о наличии внутриклеточного холестаза, при котором нарушен транспорт компонентов желчи в каналикулы (рисунок 23).

Рисунок 23. Сцинтиграмма пациента с прогрессирующим семейным внутрипеченочным холестазом (синусоидальный холестаз)

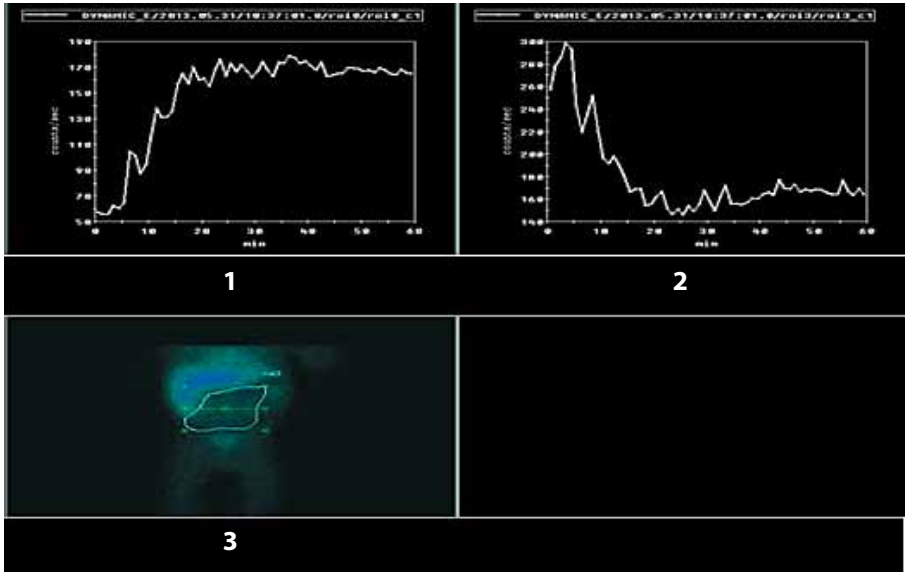

Примечание.
1 – время максимального накопления РФП более 20 минут. За время исследования выведения РФП из гепатоцитов в дуктулы не происходит, о чем свидетельствует отсутствие T½. Кривая имеет вид плато.
2 – пассаж меченой желчи в кишечник не происходит, о чем свидетельствует отсутствие Ткиш.
3 – на отсроченных сцинтиграммах наблюдается высокий тканевой фон, что свидетельствует о выраженном внутрипеченочном внутриклеточном холестазе и реабсорбции РФП в кровь. Элиминации РФП в дуктулы не происходит.

Степень нарушения структуры печени и выраженности портальной гипертензии и степень нарушения функции печени при прогрессирующем семейном внутрипеченочном холестазе у детей

Проведенные исследования показали, что у наблюдаемых детей при поступлении в клинику функция печени была снижена на

35,7±3,2% (рисунок 24). При этом у 4 пациентов степень нарушения функции печени соответствовала тяжелой и составила 55,5±3,2%. Этим детям была показана плановая трансплантация печени и они в дальнейшем находились под наблюдением трансплантологов. У 1 ребенка функция печени была снижена на 62,0%, что соответствовало тяжелым нарушениям и являлось показанием к проведению трансплантации печени в экстренном порядке, которая и была ему проведена. У 11 больных степень нарушения функции печени соответствовала умеренной и составила 35,6±2,3%. что, согласно проведенным ранее исследованиям и рекомендациям МКФ, соответствует умеренной и не является показанием к трансплантации печени [3, 5, 9]. У 5 больных степень нарушения функции печени соответствовала незначительной и составила 20,2±1,6%. Однако, учитывая специфику заболевания, которая сопровождается высоким риском формирования гепатоцеллюлярной карциномы, эти пациенты также находятся под наблюдением трансплантологов.

Структура печени и выраженность портальной гипертензии у пациентов с ПСВПХ при поступлении в клинику была нарушена на 30,5±3,0% (рисунок 24), что, согласно проведенным ранее исследованиям и рекомендациям МКФ, соответствует умеренному и не является показанием к трансплантации печени. При этом у 15 детей структура печени была нарушена на 37,4±1,5%, что соответствует умеренному и не является показанием к трансплантации печени [3, 5, 9].

У 5 больных степень нарушения функции печени соответствовала незначительной и составила 11±2,5%, что также не является показанием к трансплантации печени. Однако, несмотря на отсутствие прямых показаний к трансплантации печени по степени нарушения ее структуры, эти пациенты находятся под наблюдением трансплантологов.

Нарушений структуры печени и выраженности портальной гипертензии, соответствующих тяжелой степени и требующих рассмотрения вопроса об экстренной трансплантации печени, выявлено не было.

Рисунок 24. Степень нарушения функции печени и структуры печени и выраженности портальной гипертензии

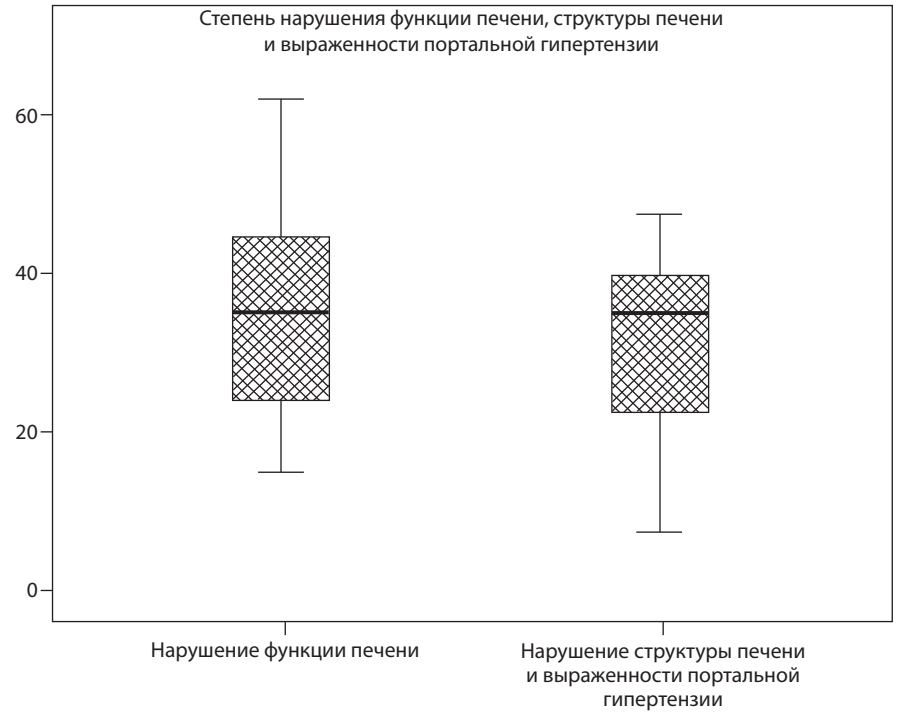

Примечание. Приведены ящичковые диаграммы: прямоугольник ограничивает 50% центральных значений распределения, «усы» охватывают наблюдения в пределах 1,5 межквартильных размахов от границ ящика, черные точки – кандидаты на статистические выбросы, выходящие за рамки 1,5 межквартильных размахов. Горизонтальная черта внутри прямоугольника – медиана.

Таким образом, установлено, что ПСВПХ преимущественно встречается у детей, родившихся от беременности, протекавшей с угрозой прерывания. Внутриутробная гипотрофия при рождении встречается редко. Клинические проявления заболевания характеризуются затяжной желтухой в неонатальном периоде, сохраняющейся и в более старшем возрасте, увеличением печени и селезенки в большинстве случаев уже в первые три месяца жизни и у всех детей – в более старшем возрасте. В большинстве случаев в возрасте первых трех месяцев отмечается ахолия стула, которая в более старшем возрасте встречается у всех пациентов. В возрасте старше трех месяцев у всех детей выявляется выраженный кожный зуд, оценить наличие которого в более раннем возрасте не представляется возможным.

При исследовании биохимического анализа крови для ПСВПХ характерен уровень АЛТ, превышающий 225 ед/л (в большинстве случаев превышает 7 верхних границ нормы); гипербилирубинемия свыше 152 мкмоль/л (выше 7 верхних границ нормы) с преобладанием прямой фракции. Показатели ЩФ, холестерина, общего белка, альбумина находятся в пределах референсных значений и диагностической значимости не имеют. Диагностическую значимость имеет уровень ГГТП, находящийся в пределах референсных значений.

Проведенные исследования позволяют разработать алгоритм пошаговой диагностики ПСВПХ, в котором первый шаг, позволяющий заподозрить наличие у ребенка врожденное холестатическое заболевание, – это клинические проявления в виде затяжной (более двух недель) желтухи в неонатальном периде (AUC=0,971), которая сопровождается гепато- или гепатоспленомегалией (AUC=0,941) и ахолией стула (AUC=0,969). Вторым шагом в алгоритме пошаговой диагностики ПСВПХ является проведение ГБСГ, параметрами которой, характерными для ПСВПХ, являются: Тмакс >12,8 минуты, отсутствие T½ и Ткиш. Третий шаг – это биохимическое исследование крови с определением уровня ГГТП, АЛТ и билирубина и его фракций. Для ПСВПХ характерно повышение уровня АЛТ до 7 верхних границ нормы (ВГН) и выше (AUC=0,733), уровня общего билирубина до 7 ВГН и выше (AUC=0,733) с преобладанием прямой фракции, а уровень ГГТП находится в пределах референсных значений или не превышает двух ВГН (AUC=0,767). Четвертым шагом в алгоритме пошаговой диагностики ПСВПХ является молекулярно-генетическое исследование, при котором определяют мутации в гене ATP8B1 на хромосоме 18q21-22, вызывающие ПСВПХ тип 1, или в гене ABCB11 на хромосоме 2q24, который кодирует BSEP и обусловливает развитие ПСВПХ-2.

Клинический пример.

Девочка Я., 8 месяцев. Ребенок от здоровых молодых родителей. Рождена от 3-й беременности (1 – здоровая девочка; 2 – смерть ребенка в 9 месяцев – «билиарный цирроз печени»?; 3 – настоящая), протекавшей на фоне хронической фетоплацентарной недостаточности. Роды срочные, самостоятельные, с ранним излитием околоплодных вод. При рождении вес 3 800 грамм, длина 52 см, Апгар 8/9 баллов. На первом месяце у ребенка отмечалось нарастание иктеричности кожных покровов и склер, ахолия стула. В возрасте 6 месяцев появился кожный зуд. При обследовании по месту жительства в биохимическом анализе крови определялась цитолитическая активность более 10 ВГН, нормальный уровень ГТТП, гипербилирубинемия за счет прямой фракции. При проведении УЗИ отмечались гепатомегалия и спленомегалия.

Впервые обследована в гастроэнтерологическом отделении ФГАУ ННПЦЗД в июле 2012 года. При осмотре отмечаются иктеричность кожи и склер, пальмарная эритема, печень +5 см, селезенка по краю реберной дуги. В биохимическом анализе крови АЛТ 459 Ед/л (более 10 ВГН), АСТ 518 Ед/л, при нормальном уровне ГГТ 17 Ед/л, повышение уровня билирубина (113,8 мкмоль/л – 6 ВГН) с преобладанием прямой фракции (73,1 мкмоль/л).

Результаты обследования:

1. *УЗИ органов брюшной полости: обнаружено увеличение размеров желчного пузыря (74*20 мм), увеличение размеров печени (ЛД 69 мм, ПД 105 мм), неоднородность ее эхоструктуры, повышение эхогенности, воротная вена 6 мм, внутрипеченочные желчные протоки не увеличены. Селезенка увеличена (67*35 мм), контур ровный, паренхима однородная, селезеночная вена 3 мм.*
2. *Гепатобилисцинтиграфия: изображение печени правильной формы, контуры ровные. Распределение РФП равномерное. Накопительно-выделительная функция снижена (Тмакс = 25 мин, T½ не наступает за время исследования). Внутрипеченочные желчные протоки, холедох, желчный пузырь не визуализируются. До конца динамического исследования и на более поздних статических сцинтиграммах сохраняется высококонтрастное изображение печени. Небольшое количество меченой желчи визуализируется в проекции тонкого кишеч-*

ника. Заключение: диффузные изменения печени. Накопительная функция гепатоцитов снижена, выделительная резко нарушена (нарушен транспорт РФП на уровне гепатоцита и мелких желчных протоков). Крупные желчные пути проходимы. Холестаз.

3. *Клинический анализ крови: гемоглобин 110 г/л, лейкоциты 14,68*10^9/л, эритроциты 3,85*10^{12}/л, тромбоциты 459*10^9/л.*
4. *Биохимический анализ крови: АЛТ 618,0 Ед/л (>15 ВГН), АСТ 922 Ед/л, билирубин общий 185,5 мкмоль/л (>9 ВГН), с преобладанием прямой фракции (110,4 мкмоль/л), ГГТП 17 Ед/л (норма), ЩФ 249 ед/л, белок общий 70 г/л, альбумин 40 г/л, холестерин 5,71 ммоль/л.*

С учетом данных анамнеза (затяжная желтуха, гепатомегалия и спленомегалия, ахолия стула в первые 3 месяца жизни, кожный зуд с 6 месяцев), данных лабораторного обследования (высокий уровень цитолитической активности более 15 ВГН, высокий уровень билирубина за счет прямой фракции – более 9 ВГН, при нормальном уровне ГГТП), данных инструментального обследования (повышенная эхогенность и неоднородность паренхимы печени и спленомегалия по данным УЗИ брюшной полости, наличие визуализации желчных протоков и их состоятельность; отсутствие времени полувыведения РФП из паренхимы печени и попадания его в кишечник) предположен диагноз «прогрессирующий наследственный внутрипеченочный холестаз». Проведено молекулярно-генетическое исследование – поиск мутаций в гене ABCB11, в результате чего выявлена мутация c.890A>G (p.Glu297Gly) в гомозиготном состоянии, что подтверждает диагноз.

НАСЛЕДСТВЕННАЯ ТИРОЗИНЕМИЯ 1-го типа

Тирозин – это заменимая аминокислота, которая входит в состав животных и растительных белков, поступает в организм человека в составе пищи, а также синтезируется в организме из фенилаланина. Как и все аминокислоты, тирозин участвует в образовании структурных, иммунных и ферментативных белков. Он служит основой в синтезе таких биологически активных соединений, как норадреналин, адреналин, тироксин, мескалин, меланинтирамин, морфин, кодеин, папаверин. Симптомами недостаточности тирозина в организме являются нарушения функции щитовидной железы и надпочечников, нарушения пигментного обмена, гипотония.

В организме аминокислота подвергается превращениям. Около 2/3 тирозина переаминируется в печени. При катализирующем действии фермента тирозинаминотрансферазы превращается в параоксифенилпировиноградную (п-ОФП) кислоту, которая при участии фермента п-ОФП-оксидазы окисляется в гепатоцитах до гомогентизиновой кислоты. В результате окисления образуется фумарилацетоуксусная кислота, которая подвергается гидролизу, превращаясь в фумаровую, ацетоуксусную кислоты. Реакция переаминирования зависит в основном от двух факторов: способности печени синтезировать участвующие в метаболизме тирозина ферменты и наличия гормонов надпочечников.

При ряде заболеваний нарушается обмен тирозина: содержание тирозина и продуктов его метаболизма в крови повышается, увеличивается экскреция аминокислоты и ее метаболитов с мочой.

Тирозинемии – нарушения обмена тирозина. Имеется 3 вида гипертирозинемии: транзиторная, связанная с недостатком аскорбиновой кислоты; наследственно обусловленная, вызванная в основном недостаточностью ОФП-оксидазы; тирозинемия вследствие недостаточной способности печени синтезировать тирозинаминотрансферазу.

При генетически детерминированных заболеваниях, обусловленных мутациями в генах, кодирующих образование ферментов, участвующих в метаболизме тирозина, в зависимости от дефекта образования конкретного фермента различают несколько типов наследственной тирозинемии (НТ): I тип, II тип и III тип [12]. Так, при мутации гена *FAH*, локализованного на длинном плече 15-й хромосомы 15q25.1 и кодирующего образование фермента фумарилацетоацетатгидролазы, развивается НТ 1-го типа (НТ1).

Мутация гена *TAT*, локализованного на длинном плече 16-й хромосомы 16q22.1 и кодирующего образование фермента тирозинаминотрансферазы, обусловливает развитие НТ 2-го типа (НТ2). При мутации гена *HPD*, локализованного на длинном плече 12-й хромосомы 12q24.31 и кодирующего образование фермента гидроксифенилпируватдегидрогеназы, развивается НТ 3-го типа (НТ3). Недостаток этих ферментов и приводит к тому, что распад тирозина осуществляется по альтернативному патологическому пути с образованием высокотоксичных и канцерогенных продуктов сукцинилацетона, малеилацетоацетата, фумарилацетоацетата, которые приводят к поражению печени, почек, периферических нервов. Первым пораженным органом является печень. Начальные проявления поражения печени отмечаются в течение первых месяцев жизни, в дальнейшем они трансформируются в ЦП и ГЦК. При этом присутствует поражение почек, сопровождающееся повреждением тубулярного аппарата с последующим развитием тяжелого рахита вследствие потери фосфатов. Могут развиться нефрокальциноз и почечная недостаточность. НТ2, известная как синдром Ричнера-Ханхарта, очень редкое заболевание [69], симптомы которого чаще возникают в раннем возрасте и включают в себя недостаточную пигментацию кожи, гиперкератозы ладоней и ступней уже в первые месяцы жизни, эрозии роговицы, ведущие к ее помутнению. Около половины людей с НТ2 имеют различную степень умственной отсталости [12, 129]. Тирозинемия III типа также чрезвычайно редкое заболевание [172], характерными чертами которого являются судороги, потеря равновесия и нарушение координации движений (мозжечковая атаксия) и умственная отсталость [54, 172].

НТ1 (гепаторенальная тирозинемия) относится к редким наследственным заболеваниям с аутосомно-рецессивным типом наследования, которое сопровождается распадом тирозина по альтернативному патологическому пути, с образованием сукцинилацетона и сукцинилацетоацетата [98, 54]. Эти продукты распада тормозят окислительное фосфорилирование в митохондриях и блокируют цикл Кребса, при этом оказывают токсическое действие на клетки печени и проксимальные почечные

канальцы, чем и обусловливают клиническую картину заболевания с развитием печеночной недостаточности с тяжелой коагулопатией, ЦП и тубулопатии с формированием синдрома Фанкони (гиперфосфатурия, аминоацидурия, метаболический ацидоз, витамин Д-резистентный рахит, гипофосфатемия). Кроме того, при тирозинемии происходит поражение нервной системы, проявляющееся острыми кризами перемежающейся порфирии длительностью 1-7 дней, которые характеризуются изменениями в психическом статусе, абдоминальными болями, признаками периферической нейропатии и дыхательными расстройствами [159]. При отсутствии патогенетического лечения пациенты умирают в раннем возрасте от ЦП и ГЦК [29].

Частота встречаемости НТ1 А в различных популяциях в мире колеблется от 1:100 000 до 1:120 000 новорожденных [53]. С одинаковой частотой заболевание встречается и у мальчиков, и у девочек. Наибольшее распространение тирозинемия получила во французской провинции Канады, Квебеке, где частота встречаемости достигает 1:16 000 [54], а также в Норвегии с 1:74 000 и Финляндии с 1:60 000 новорожденных [121].

Корреляции между клиническими проявлениями заболевания и генотипом не прослеживается. Выявлено более 78 мутаций в ген *FAH*. Наиболее частые мутации в Норвегии: c.1062+5G>A (IVS 12+5 G>A), p.Gly337Ser (G337S), и/или p.249HisfsTer5.5, и Финляндии: p.Trp262Ter (W262X) [121]. В Квебеке (Канада) частые мутации встречаются у 87,9% детей с НТ1: c.1062+5G>A (IVS12+5 G>A) [54].

Выделяют острую (НТ1 А) и хроническую (НТ1 Б) формы тирозинемии I типа, различие которых генетически обусловлено степенью активности фумарилацетоацетазы. НТ1-го типа А характеризуется острым течением и ранним началом заболевания, которое проявляется в первые месяцы жизни и характеризуется задержкой физического и психомоторного развития, фебрильной лихорадкой, рвотой, диареей, увеличением живота в объеме за счет как гепатомегалии или гепатоспленомегалии, так и за счет асцита, динамической кишечной непроходимости. На

стадии острого гепатита может быть желтуха. В случае острого желудочно-кишечного кровотечения возможно появление мелены и рвоты кофейной гущей. При снижении белково-синтетической функции печени появляются безбелковые отеки, анасарка, кровотечения [69, 12].

Хроническая форма болезни (НТ1Б) отличается более благоприятным течением, хотя возможны обострения процесса. Первые клинические симптомы могут не проявляться вплоть до достижения ребенком шестимесячного возраста. Затем диагностируется прогрессирующее поражение печени с исходом в ЦП и почек в виде тяжелой тубулопатии. Поражение почек определяет различную степень выраженности рахита: от минимальной гипофосфатемии и вальгусной или варусной деформации ног до тяжелой деформации скелета. В некоторых случаях болезнь может начаться с внепеченочных проявлений по типу полинейропатии (боли и слабость в конечностях, абдоминальные боли, параличи конечностей и диафрагмы, сухожильная гипорефлексия, мышечная гипертония), кардиомиопатии и артериальной гипертензии на фоне метаболических процессов и вторично – на фоне поражения почек. При высокой концентрации тирозина в крови (более 600 мкмоль/л) отмечается повышение фоточувствительности глаз, снижение прозрачности роговицы и других оптических сред [12].

Доказано, что при ранней манифестации НТ1 носит прогностически неблагоприятный характер. Установлено, что двухлетняя выживаемость детей, у которых диагноз был установлен в первые 2 месяца жизни и не получающих патогенетическую терапию, составляла около 29%, а детей, у которых диагноз устанавливался в возрасте от 2 до 6 месяцев, – 74%, когда же заболевание диагностировалось после 6 месячного возраста – 96% [179].

Таким образом, прогрессирующее течение заболевания с поражением различных органов и систем требует ранней диагностики и терапии, направленной на все звенья патогенеза.

В мире разработан способ патогенетической терапии тирозинемии – препарат нитизинон – 2-(2-нитро-4-трифлюорометилбензоил)-1,2-циклогексанедион (NTBC), который блокирует 4-гидроксифенил-пируват диоксигеназу и препятствует образованию конечных токсических метаболитов распада тирозина. При этом уровень тирозина в сыворотке крови повышается, что является основанием для ограничения в диете тирозина и фенилаланина, как предшественника тирозина, путем назначения специализированной низкобелковой диеты и смесей, не содержащих этих аминокислот. В Российской Федерации зарегистрированы продукты на основе аминокислот, не содержащие тирозина и фенилаланина: XPHEN, TYR Тирозидон (производитель – SHS Нутриция Адванс, Великобритания); TYR Анамикс Инфант (производитель SHS Нутриция Адванс, Великобритания), так же продукты российского производства: Нутриген 14 –phe –tyr, Нутриген 20 –phe –tyr, Нутриген 40 –phe –tyr, Нутриген 70 –phe –tyr (ЗАО «Инфарм Россия»).

Было доказано, что при раннем начале специфической терапии нитизиноном снижается необходимость ранней трансплантации органов, выживаемость увеличивается более чем в 90% случаев, улучшаются функции печени, предупреждается развитие ЦП и ГЦК, происходит коррекция почечного канальцевого ацидоза [100, 118, 113, 109, 70]. Лечение эффективно как на стадии ЦП (при НТ1-го типа Б), так и на стадии острой печеночной недостаточности (при НТ1-го типа А). Хороший эффект терапии получен даже при позднем старте лечения (НТ1-го типа Б). Но чем раньше начата терапия, тем лучше ее результат [11].

По данным зарубежной литературы, около 10% больных на терапию нитизиноном не отвечают, что подтверждается результатами биохимического мониторинга (уровень сукцинилацетона в моче, показатели функциональных проб печени, уровень АФП). Такие пациенты являются потенциальными претендентами на трансплантацию печени [70, 180].

Проведен анализ клинико-диагностических проявлений наследственной тирозинемии 1-го типа (НТ1) у 17 детей в возрасте от 5 месяцев до 12 лет (средний возраст 12 лет 3 месяца ± 6 месяцев) – 8 мальчиков и 9 девочек – с наследственной тирозине-

мией 1-го типа (НТ1). Из них 5 пациентов (29,4%) с НТ1 А типа и 12 пациентов (70,6%) с НТ1 Б типа. Возраст детей с НТ1 на момент обследования в клинике был в диапазоне от 5 месяцев до 12 лет 3 месяцев, при этом у 10 детей, госпитализированных в возрасте до трех лет, средний возраст был 12,3 ± 5,8 месяца, а у 7 детей, госпитализированных в возрасте старше трех лет, – 75,3 ± 40,8 месяца (6,2±3,4 года).

У 8 из 17 пациентов (47,0%) на момент первичной госпитализации диагноз НТ1 был установлен в других медицинских учреждениях. Из них трое уже получали специфическую патогенетическую терапию нитизиноном, а пять детей начали специфическое лечение лишь через 2 месяца – 2 года 11 месяцев после верификации диагноза.

Анализ историй развития детей показал, что при рождении антропометрические данные (масса и длина тела) у всех пациентов были в пределах референсных значений. У 9 детей (53,0%), которые не получали специфического лечения, на первом году жизни отмечались задержка психомоторного развития и отставание в физическом развитии.

При изучении анамнеза заболевания выявлено, что у 7 детей из 17 (41,2%) дебют заболевания отмечался в возрасте первых трех месяцев жизни (из них у 5 пациентов диагностирована НТ1А). У 4 пациентов (23,5%) заболевание дебютировало в возрасте 4-6 месяцев, у 4 (23,5%) – от 7 месяцев до 1 года, у двух детей (11,8%) – в возрасте старше года. У 8 из 17 (47,0%) детей (из них у 6 пациентов диагностирована НТ1А) в дебюте заболевания отмечалось повышение температуры тела до фебрильных и субфебрильных цифр, что трактовалось как проявления острого респираторного заболевания. У 4 детей (23,5%) первыми проявлениями болезни были диарея и рвота, что расценивалось как острая кишечная инфекция. Двое детей (11,8%) находились на лечении в хирургическом стационаре с диагнозом «инвагинация кишечника» и «динамическая непроходимость кишечника». У одного ребенка (5,9%) с НТ1Б выявлялись клинические признаки полинейропатии. У трех пациентов (17,6%) отмечались повторные носовые кровотечения. У 4 детей (23,5%) в дебюте заболевания отмечалась желтуха.

При осмотре у 14 детей (82,3%) выявлялись признаки гепато- и гепатоспленомегалии (у 9 (52,9%) – гепатомегалия, у 5 (29,4%) – гепатоспленомегалия), в 7 случаях (41,2%) сопровождающиеся асцитом, верифицированным при УЗИ.

По данным анамнеза, дебют заболевания на возраст первых трех месяцев жизни приходился у всех пяти детей с НТ1А и у двух – с НТ1Б. Учитывая ранний дебют заболевания, внешних признаков рахита у этих 7 пациентов выявлено не было, не у всех, соответственно, была проведена оценка лабораторных признаков вторичной нефропатии. При комплексном обследовании у 10 детей – 58,8% (у 7 пациентов с различными деформациями скелета и у трех пациентов – методом случайного поиска) выявлены лабораторные признаки острого рахита, характеризующиеся повышением ЩФ и снижением уровня фосфора в крови, что обусловливало необходимость проведения более углубленного обследования и последующей верификации заболевания.

5 из 17 детей (29,4%) длительное время наблюдались в различных клиниках с диагнозами: злокачественная опухоль печени (в течение одного и двух месяцев), гликогеновая болезнь 4-го типа (в течение 7 месяцев и трех лет), мукополисахаридоз 4-го типа (в течение 4 лет).

У 7 детей (41,2%) с НТIБ в дебюте заболевания в возрасте от 7 месяцев до 2 лет отмечались выраженные клинические признаки рахита, характеризующиеся не только рахитическими «четками», «браслетками», но и значительной деформацией костей черепа (лобных бугров), Х-образной деформацией ног, вальгусной установкой стоп, которые не купировались при длительном использовании противорахитических средств. К 1-5 годам у пациентов формировались стойкие изменения скелета: у одного ребенка к возрасту одного года двух месяцев отмечалась выраженная деформация голеней; у одного ребенка к двум годам развилась выраженная деформация нижних конечностей, вплоть до потери опорной функции,

вывиха коленных чашечек и тазобедренных суставов; у одного ребенка (5,8%) к 5 годам сформировалась выраженная деформация позвоночника и грудной клетки с развитием дыхательной недостаточности степени 2б.

При обследовании по месту жительства был проведен клинический анализ крови. При этом анемический синдром диагностирован у 12 пациентов (70,6%), из них пятерым в связи со снижением уровня гемоглобина до критических цифр (19-25 г/л) неоднократно проводились инфузии эритроцитарной массы. У 7 пациентов (41,2%) выявлена тромбоцитопения. 8 детям (47%) была выполнена коагулограмма, по результатам которой у всех обнаруживались признаки коагулопатии, характеризующиеся удлинением протромбинового времени и активированного частичного тромбопластинового времени (АЧТВ), снижением протромбинового индекса (ПТИ) и уровня фибриногена, что можно объяснить нарушением функции печени.

При исследовании биохимических показателей крови (таблица 10) у 11 детей (64,7%) определялось повышение уровня АЛТ и АСТ, у 4 (23,5%) – гипербилирубинемия. У 4 (23,5%) детей выявлялась гипогликемия. Снижение уровня альбуминов отмечалось у 8 (47,1%) детей, что клинически проявлялось безбелковыми отеками и асцитом. У одного пациента диагностирован гидроторакс.

Увеличение селезенки до 122,2±5,4% от возрастной нормы отмечалось у 9 детей (52,9%).

Показатели непрямой фиброэластометрии колебались в диапазоне от 7,2 кПа до 26,5 кПа, составили 21,5±3,5 кПа, что соответствует F4 по шкале METAVIR (цирроз); у одного больного в возрасте 6 месяцев показатели соответствовали F1 по шкале METAVIR (минимальный фиброз).

Многофакторный статистический анализ данных анамнеза жизни и болезни, результатов клинико-диагностических методов исследования позволил выделить признаки, значимые для диагностики НТ1 в максимально ранние сроки. У 4 пациентов в дебюте заболевания отмечалась желтушность кожи и слизистых оболочек (AUC=0,664; чувствительность 42,8%, специфичность 90%; рисунок 25).

Таблица 10. Показатели биохимического анализа крови у детей с наследственной тирозинемией 1-го типа

Биохимические Показатели	Возраст		p
	Первые три месяца жизни (n=13)	Старше трех месяцев жизни (n=4)	
Билирубин общий (мкмоль/л)	[15,5 **30,1*** 53,0]	[9,1 **13,0*** 18,9]	0,821
Билирубин прямой (мкмоль/л)	[2,8 **10,7*** 24,5]	[1,9 **3,3*** 4,7]	0,534
Холестерин (ммоль/л)	[2,9 **4,0*** 4,7]	[3,0 **3,4*** 3,8]	0,090
ГГТП (Ед/л)	[25,2 **89,0*** 167,0]	[24,0 **47,0*** 99,5]	0,179
ЩФ (Ед/л)	[409,2 **1059,0*** 1498,0]	[298,0 **422,0*** 760,0]	0,360
АЛТ (Ед/л)	[14,7 **27,5*** 35,0]	[14,5 **24,0*** 40,5]	0,161
АСТ (Ед/л)	[20,2 **41,5*** 53,0]	[32,0 **42,0*** 57,0]	0,895
Общий белок (г/л)	[64,7 **70,0*** 75,2]	[59,5 **63,0*** 71,0]	0,170
Альбумин (г/л)	[38,0 **44,5*** 48,7]	[36,3 **39,0*** 40,0]	0,443

Примечание. n – число наблюдений, p – уровень достоверности и статистической значимости между показателями у детей первых трех месяцев жизни и старше трех месяцев жизни. ИКР представлен в перцентилях [25 75]. Значения со знаком * обозначены как медиана.

Рисунок 25. Значимость желтухи в дебюте наследственной тирозинемии 1-го типа

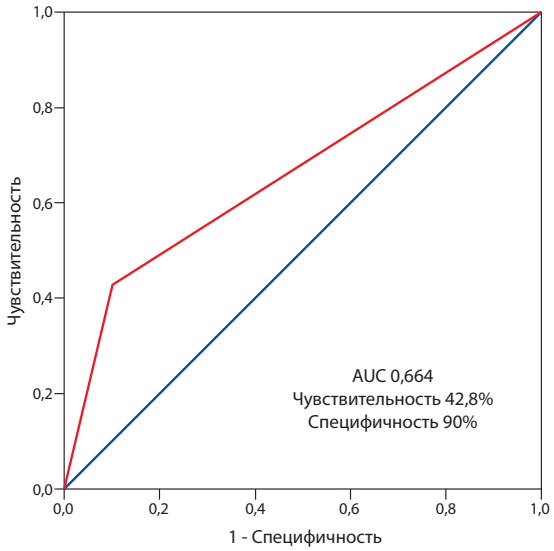

У детей в возрасте старше трех месяцев диагностически значимым является появление клинических и лабораторных признаков рахита (AUC=0,757; чувствительность 71,4%, специфичность 80,0%; рисунок 26).

Значимым для диагностики НТ1 в дебюте заболевания у детей как первых трех месяцев жизни, так и в более старшем возрасте, является наличие анемического синдрома, который является чувствительным признаком (AUC=0,629; чувствительность 85,7%, специфичность 40,0%), рисунок 27.

Диагностически значимым у детей в дебюте заболевания является тромбоцитопения (AUC=0,757; чувствительность 71,4%, специфичность 80,0%; рисунок 28).

Значимой в диагностике НТ1 является гепатомегалия (AUC=0,750, чувствительность 100%, специфичность 50%) и несколько менее значимой – спленомегалия (AUC=0,656, чувствительность 31,5%, специфичность 100%) в дебюте заболевания (рисунок 29).

Рисунок 26. Значимость рахита в дебюте наследственной тирозинемии 1-го типа

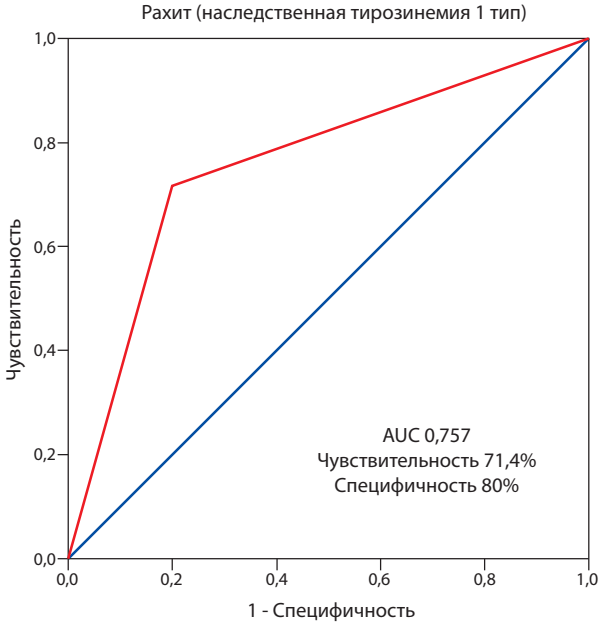

Рисунок 27. Значимость анемического синдрома в дебюте наследственной тирозинемии 1-го типа

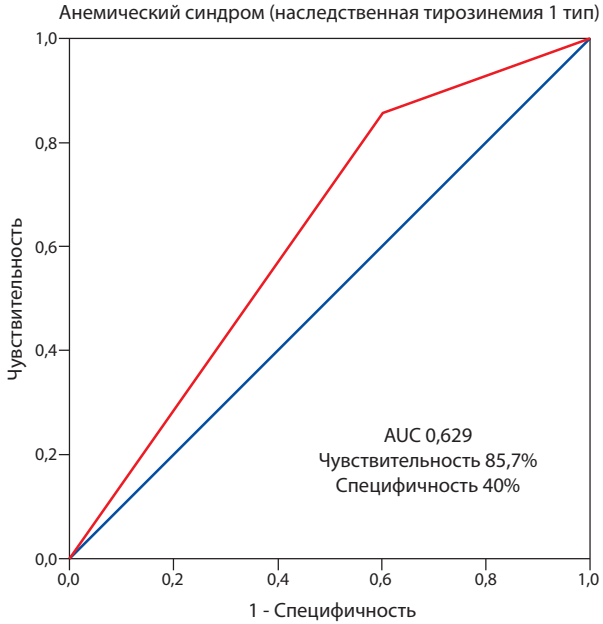

Рисунок 28. Значимость тромбоцитопении в дебюте наследственной тирозинемии 1-го типа

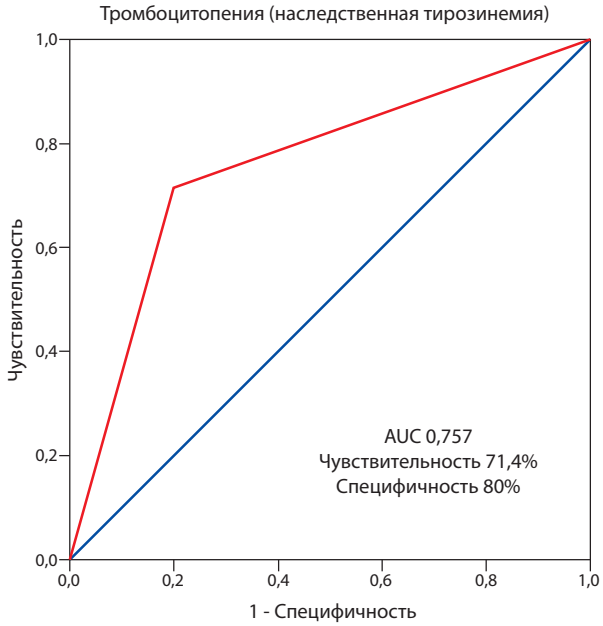

Рисунок 29. Диагностическая значимость гепатомегалии и спленомегалии в дебюте наследственной тирозинемии 1-го типа

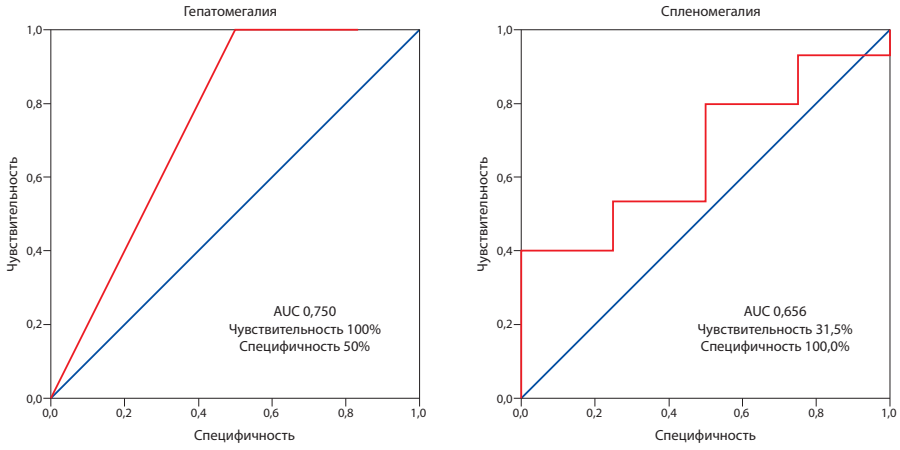

Уровень АЛТ и АСТ у детей не превышал двух верхних границ нормы и в большинстве случаев находился в пределах референсных значений (таблица 10). Диагностической значимости данные показатели не имеют (AUC=0,490; чувствительность 75,0%, специфичность 53,8%; AUC=0,606, чувствительность 53,8%, специфичность 50%).

При исследовании пигментного обмена (таблица 10) у детей в возрасте первых трех месяцев жизни отмечалось повышение уровня общего билирубина до двух верхних границ нормы (AUC=0,779; чувствительность 75,0%, специфичность 76,9%) преимущественно за счет прямой фракции (AUC=0,808; чувствительность 75,0%, специфичность 76,9%), что имеет высокую значимость в диагностике НТ1 (рисунок 30). В возрасте старше трех месяцев уровень общего и прямого билирубина не превышал референсные значения.

Значимость в диагностике НТ1 имеет уровень ГГТП, не превышающий двух верхних границ нормы, (AUC=0,654; чувствительность 75,0%, специфичность 61,5%; рисунок 32).

Уровень общего белка находился в пределах референсных значений (AUC=0,721, чувствительность 75%, специфичность 69,2%; таблица 10; рисунок 30); уровень альбумина (AUC=0,760, чувствительность 75,0%, специфичность 69,2%; таблица 13; рисунок 31), также не выходил за пределы референсных значений. Диагностически значимого снижения уровня протеинов сыворотки крови при НТ1 не выявлено.

Рисунок 30. Диагностическая значимость повышения уровня общего билирубина за счет прямой фракции в диагностике наследственной тирозинемии 1-го типа у детей первых трех месяцев жизни

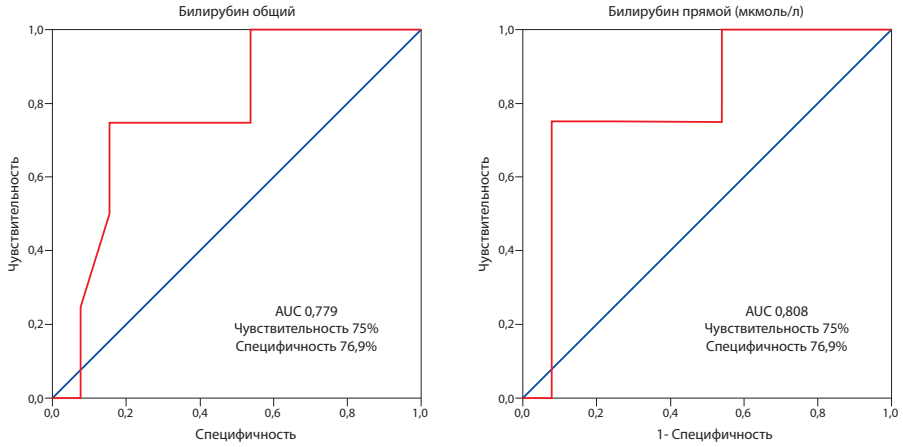

Рисунок 31. Диагностическая значимость уровня общего белка и альбумина, находящихся в пределах референсных значений, у детей с наследственной тирозинемии 1-го типа

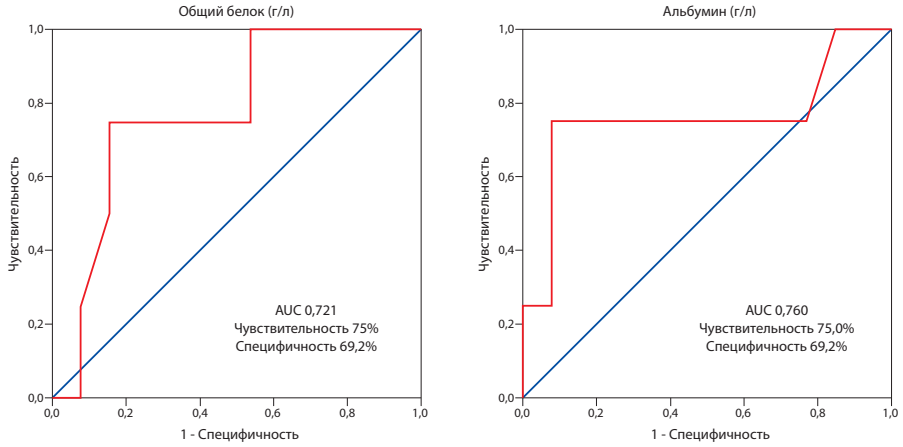

У детей первых трех месяцев жизни отмечено повышение уровня ЩФ до трех верхних границ нормы (AUC=0,731; чувстви-

тельность 75,0%, специфичность 76,5%; рисунок 33), а в возрасте старше трех месяцев жизни уровень ЩФ не превышал референсных значений.

Уровень общего холестерина находился в диапазоне референсных значений и не имел диагностической значимости в диагностике НТ1.

При поступлении в клинику у всех детей определялся повышенный уровень АФП (до 900 000 МЕ/мл).

В мире в гене *FAH* выявлено более 78 мутаций. В Российской Федерации наиболее часто встречающиеся мутации в гене *FAH* IVS6-1G> T (35,2%), из которых 1 – острая форма (5,8%).

В результате молекулярно-генетического исследования гена *FAH*, выявлены мутации в гомозиготном и гетерозиготном состояниях (таблица 11).

Рисунок 32. Значимость уровня ГГТП, не превышающего двух верхних границ нормы, в диагностике наследственной тирозинемии 1-го типа

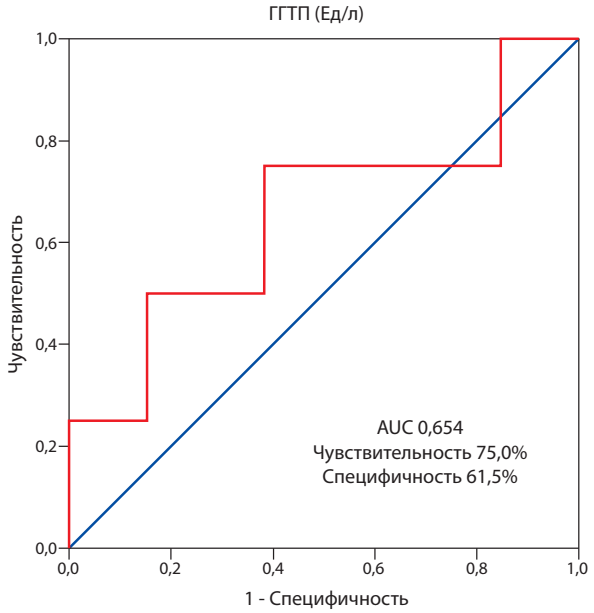

Рисунок 33. Диагностическая значимость повышения уровня ЩФ у детей в первые три месяца жизни при диагностике НТ1

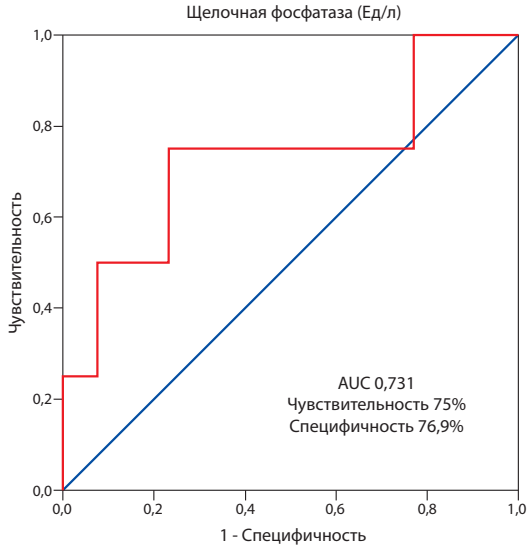

Таблица 11. Результаты молекулярно-генетического исследования детей с НТ1

НТ типа 1А и НТ типа 1Б Ген *FAH*		
№	**Аллель 1**	**Аллель 2**
1	c.497T>G	c.698A>T
2	c.554-1G>T	c.554-1G>T
3	IVS 12+5G>A	IVS 6-G>T
4	p.Pro342Leu	p.Pro342Leu
5	IVS6-1G>T	R174X
6	IVS 6-1G>T	IVS 6-1G>T
7	c.1090G>C	c.1090G>C
8	IVS 6-1G>T	IVS 6-1G>T
9	IVS 6-1G>T	IVS 6-1G>T
10	1VS6-1G> T	1VS6-1G>T
11	Gln64His	IVS5+1G>5
12	p.Pro342Leu	p.Pro342Leu
13	IVS12+5G>A	Arg174Term
14	Val166Gl	His333Pr
15	Gln64His	IVS5+1G>5
16	p.Pro342Leu	p.Pro342Leu
17	IVS6-1G>T	R174X

Взаимосвязи клинических проявлений с генотипом не получено, что соответствует данным литературы и ранее проведенным исследованиям [121].

Из представленных данных следует, что у 15 из 17 пациентов (88,2%) дебют заболевания приходился на возраст до одного года, при этом у 11 из 17 (64,7%) пациентов – на первое полугодие жизни.

В дебюте заболевания у 8 (47,1%) детей отмечались субфебрильная и фебрильная температура тела, из них у 6 детей дебют заболевания был в первые три месяца жизни. У 7 детей (41,2%) – отечный синдром; у 7 пациентов (41,2%) – в дебюте заболевания в возрасте старше первого полугодия жизни имели место клинические проявления острого рахита. У 14 пациентов (82,3%) – гепатомегалия и гепатоспленомегалия. В более редких случаях тирозинемия начиналась с диспепсического синдрома, признаков кишечной непроходимости (возможно, как проявление токсической нейропатии желудочно-кишечного тракта), полинейропатии, желтухи и неоднократных носовых кровотечений.

При анализе лабораторных данных более чем в половине случаев в начале заболевания выявлен анемический синдром, лабораторные признаки цитолиза и острого рахита (при этом данные изменения могли сопровождать не только рахит, но и обусловливать необходимость исключения патологии почек, что в последующем у 10 детей было верифицировано как вторичный синдром Фанкони), а также данные, свидетельствующие о снижении синтетической функции печени, что подтверждалось гипоальбуминемией и гипокоагуляцией. В более редких случаях отмечались признаки нарушения пигментного обмена, что сопровождалось гипербилирубинемией преимущественно за счет его прямой фракции, и нарушением углеводного обмена, сопровождающегося снижением уровня глюкозы.

Значение гепатобилисцинтиграфии в диагностике холестаза вследствие наследственной тирозинемии 1-го типа

У детей с НТ1 параметры ГБСГ были следующими:
– Тмакс составило 11,9±0,8 минуты;
– T½ составило 30,5±2,8 минуты;
– Ткиш составило 15,0±2,1 минуты.

При проведении ГБСГ получены данные, близкие к нормальным значениям. Данные указывают на нормальную накопительно-выделительную функцию гепатоцитов, сохраненный пассаж меченой желчи по мелким и крупным внутрипеченочным желчным протока (рисунок 34).

Рисунок 34. Сцинтиграмма пациента с наследственной тирозинемией

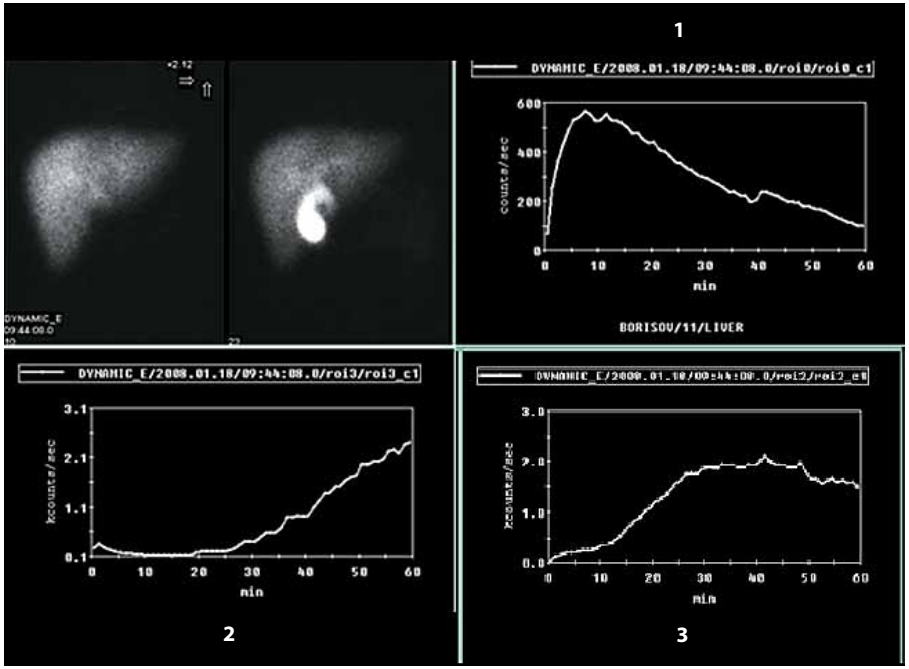

Примечание.
1 – время максимального накопления РФП составляет 10–12 минут; время полувыведения РФ составляет 30 минут. 2 – на 30-й минуте использован желчегонный завтрак, фиксируется активное сокращение желчного пузыря. 3 – с 10-й минуты фиксируется нитевидное поступление меченой желчи в кишечник.

Степень нарушения структуры печени и выраженности портальной гипертензии и функции печени при наследственной тирозинемии 1-го типа

Проведенные исследования показали, что у наблюдаемых детей при поступлении в клинику функция печени была снижена на 34,1±11,3%, что, согласно проведенным ранее исследованиям

и рекомендациям МКФ, соответствуют умеренным нарушениям [3, 5, 9]. При этом у 1 пациента степень нарушения функции печени соответствовала незначительной и составляла 16,0%, что не является показанием к трансплантации печени. У 5 пациентов степень нарушения функции печени соответствовала умеренной и составила 34,5±1,6% что также соответствуют умеренной и не является показанием к трансплантации печени. У 2 детей функция печени была снижена соответственно на 50,0% и 52,0%, что свидетельствовало о тяжелой степени нарушения и обусловливало необходимость рассмотрения вопроса о трансплантации печени, которая и была проведена одному ребенку (рисунок 34); второму пациенту была начата патогенетическая терапия на ранних сроках, что значительно улучшило функции печени и позволило избежать ее трансплантации.

Структура печени и выраженность портальной гипертензии у пациентов с НТ1 при поступлении в клинику была нарушена на 34,8±6,3%, что, согласно проведенным ранее исследованиям и рекомендациям МКФ, соответствовало умеренным и не являлось показанием к трансплантации печени (рисунок 35) [3, 5, 9].

Нарушений структуры печени и выраженности портальной гипертензии, соответствующих тяжелой степени и требующих рассмотрения вопроса о трансплантации печени, выявлено не было. У 13 детей нарушения были умеренными, у одного пациента – незначительными.

Таким образом, дебют НТ1 в 41,2% случаев отмечается в возрасте первых трех месяцев жизни, в 23,5% заболевание дебютирует в возрасте 4-6 месяцев, в 23,5% – в период от 7 месяцев до 1 года. Желтуха в дебюте НТ1 встречается в 23,5% случаев (AUC=0,664), гепатомегалия регистрируется в 53,0% случаев, в 29% – гепатоспленомегалия.

В возрасте от 7 месяцев до 2 лет в 41,2% случаев в дебюте НТ1 отмечаются выраженные клинические признаки рахита. Кожного зуда у детей с НТ1 отмечено не было. При исследовании биохимического анализа крови уровень АЛТ в большинстве случаев находится в пределах референсных значений или не превышает трех верхних границ нормы. Гипербилирубинемия с преобладанием прямой фракции, как правило, не превышает трех верхних границ нормы. Уровень ГГТП может быть повышен до двух верхних границ нормы, показатели ЩФ повышаются до 2,5 верхних границ нормы. Уровень холестерина не превышает референсных значений.

Рисунок 35. Степень нарушения функции печени, структуры печени и выраженности портальной гипертензии у детей с НТ1

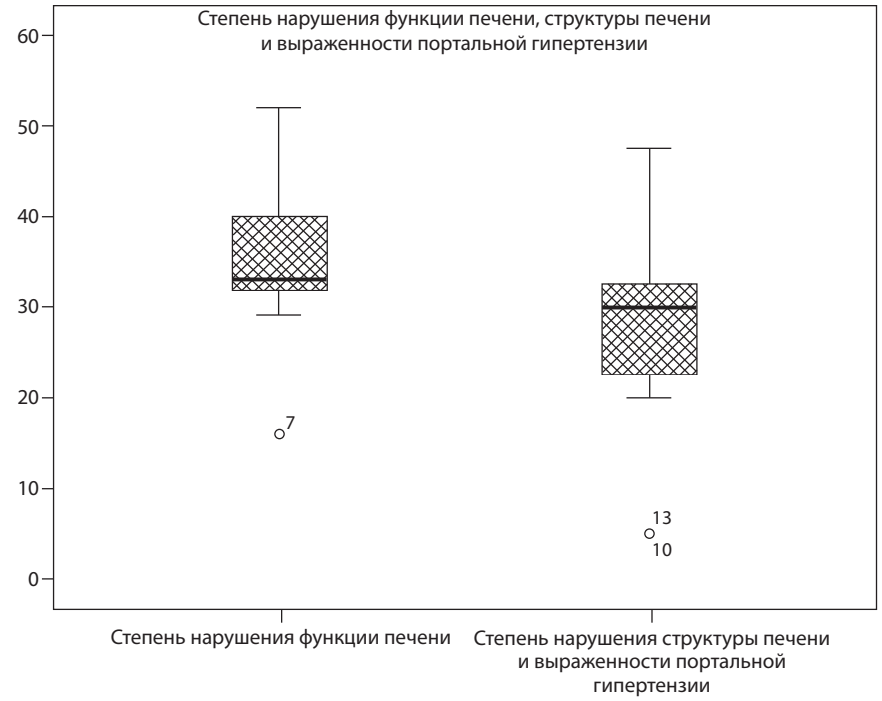

Примечание. Приведены ящичковые диаграммы: прямоугольник ограничивает 50% центральных значений распределения, «усы» охватывают наблюдения в пределах 1,5 межквартильных размахов от границ ящика, черные точки – кандидаты на статистические выбросы, выходящие за рамки 1,5 межквартильных размахов. Горизонтальная черта внутри прямоугольника – медиана.

Проведенные исследования позволяют разработать алгоритм пошаговой диагностики НТ1, в котором первый шаг, позволяющий заподозрить наличие у ребенка холестаз вследствие НТ1, – это клинические проявления в виде затяжной желтухи в дебюте заболевания (AUC=0,664), которая может сопровождаться гепато- или гепатоспленомегалией (AUC=0,750), а у детей старше 4 месяцев – рахитом (AUC=0,664). Вторым шагом в алгоритме пошаго-

вой диагностики холестаза вследствие НТ1 является проведение ГБСГ, параметрами которой, характерными для НТ1, являются: Тмакс <12,8 минуты, Т½ <42,1 минуты, и определяется Ткиш. Третий шаг – это клинический анализ крови, в котором определяются анемия (AUC=0,629), тромбоцитопения (AUC=0,757), и биохимическое исследование крови с определением уровня ГГТП, АЛТ и билирубина и его фракций. Для НТ1 характерен уровень АЛТ, не превышающий 3 ВГН (AUC=0,606), уровень общего билирубина, не превышающий 3 ВГН (AUC=0,779) с преобладанием прямой фракции, и уровень ГГТП, не превышающий двух ВГН (AUC=0,654).

Четвертым шагом в алгоритме пошаговой диагностики СА является исследование уровня ароматических аминокислот (тирозина и фенилаланина) в крови методом тандемной масс-спектрометрии и исследование уровня сукцинилацетона в крови и моче. При повышенном уровне тирозина и/или сукцинилацетона к крови выше 2 ммоль/л или выше 2 ммоль/л креатинина в моче проводится пятый шаг в алгоритме пошаговой диагностики НТ1 – молекулярно-генетическое исследование с целью выявления мутаций в гене *FAH*.

СИНДРОМ АЛАЖИЛЛЯ

СА (артериопеченочная дисплазия) – генетически детерминированное, мультисистемное аустосомно доминантное заболевание, связанное с мутациями в большей степени в генах *JAG1* (более 90%) и *NOTCH2* (1%), характеризующееся патологией печени, сердца, глаз, почек, центральной нервной системы, уха и имеющее характерные фенотипические особенности [18, 116, 10, 57]. Распространенность СА составляет от 1:70 000 до 1:100 000 живорожденных [37, 65, 82].

Классическая диагностика СА основана на сочетании так называемых больших критериев [112], к которым относятся патология печени, особенности фенотипа, патология сердца, изменения скелета, патология глазного аппарата и другие диагностические критерии, к которым можно отнести патологию почек, поджелудочной железы.

Патология печени при СА характеризуется проявлениями неонатального холестаза с гипербилирубинемией преимущественно за счет прямой его фракции, гипо- или ахолией стула вследствие билиарной недостаточности и значительным снижением количества поступающей в кишечник желчи из-за гипоплазии внутрипеченочных желчных протоков. Патология печени при этом заболевании встречается более чем в 95% случаев [52]. Высокая концентрация желчных кислот в гепатоцитах приводит к их гибели, а повышенное содержание компонентов желчи в плазме крови вследствие разрушения гепатоцитов с последующим накоплением их в коже способствует возникновению мучительного кожного зуда.

Проявление таких клинических симптомов, как желтуха и кожный зуд, наблюдаются уже на первом году жизни. В биохимических анализах крови, кроме гипербилирубинемии с преобладанием прямой его фракции, отмечается повышение цитолитической активности, повышение уровня ГГТП, вырабатываемой эпителием внутрипеченочных желчных протоков в ответ на раздражающее действие компонентов желчи и прежде всего желчных кислот [14], ЩФ, холестерина. Уже в возрасте первых трех месяцев жизни может повышаться уровень АФП, являющегося маркером пролиферации желчных протоков. При морфологическом исследовании ткани печени детей раннего возраста определяются малочисленность внутрипеченочных желчных протоков и их пролиферация, которая может быть расценена как следствие портального воспаления, что и приводит зачастую к неправильной диагностике билиарной атрезии и последующему проведению операции по Касаи, что является прогностически неблагоприятным при СА [86, 73]. Всем детям, которым была проведена портоэнтеростомия, в конечном итоге осуществлялась трансплантация печени. Частота необходимости проведения трансплантации печени (100% против 20,0%) и смертность (60,0% против 10,0%) были значительно выше в тех случаях, где была сделана операция по Касаи в младенческом возрасте вследствие ложной информативности морфологического исследования ткани печени по сравнению с теми случаями,

где оперативное вмешательство не проводилось [73]. Исследование по изучению частоты встречаемости дуктопении у детей разного возраста показало, что в первые 6 месяцев жизни она выявляется в 60% случаев, а в возрасте старше 6 месяцев – в 95% случаев, что свидетельствует о более низкой информативности морфологического исследования ткани печени с целью диагностики СА в неонатальном периоде, чем у детей более старшего возраста [139].

Исходом заболевания является формирование вторичного билиарного цирроза печени и необходимость проведения ее трансплантации, однако это наблюдается в 15% случаев [139, 47].

К особенностям фенотипа пациентов с СА относятся: широкий лоб, глубоко посаженные глаза, оттопыренные уши, треугольное лицо с острым подбородком [95].

Частота встречаемости кардиальных проявлений при СА занимает второе место после печеночных, встречаются они в 90% случаев и могут проявляться в виде стеноза легочной артерии, атрезии легочной артерии, коарктации аорты, дефекта межпредсердной перегородки, дефекта межжелудочковой перегородки, тетрады Фалло. Самым частым пороком развития сердечно-сосудистой системы при этом заболевании является стеноз легочной артерии, в 16% случаев наблюдается тетрада Фалло [117, 147], которая является наиболее частой причиной ранней смертности больных с СА, в то время как печеночные осложнения составляют значительную долю смертей в более старшем возрасте [96]. Другие пороки сердечно-сосудистой системы встречаются реже.

Ведущей аномалией скелета при СА является деформация тел позвонков по типу «крыльев бабочки» [152]. Однако эта аномалия развития может быть не замечена у больного младенца, для которого медицинская помощь в этот период жизни сосредоточена преимущественно на лечении врожденного порока сердца и/или патологии печени. Другие особенности скелета, включающие сужение межпозвоночного расстояния в поясничном отделе позвоночника, spina bifida, слияние смежных позвонков, отсутствие 12-го ребра, встречаются реже [56, 26].

Из-за нарушения нутритивного статуса вследствие мальабсорбции у детей может наблюдаться остеопороз [132]. Ретроспективное исследование семей с детьми, больными СА (средний возраст детей составил 5 лет), показало, что в 70% случаев у них наблюдались переломы длинных трубчатых костей [139, 25].

Со стороны аппарата глаза у детей с СА в 90% случаев диагностируется задний эмбриотаксон [139, 67]. Реже выявляются пигментная ретинопатия, хориоретинальная атрофия, косоглазие, эктопия зрачка.

При проведении УЗИ почек можно определить повышение эхогенности почечной паренхимы, могут быть кисты и обструкция мочеточников. При более углубленном обследовании возможно выявление нарушений функции почек, в частности почечного канальцевого ацидоза, частота которого наблюдается в 74% случаев [139, 47, 84].

Гипоплазия желчных протоков, сопровождающаяся билиарной недостаточностью, может быть причиной стеатореи и затруднять диагностику панкреатической недостаточности при СА у детей. У многих детей наблюдается отставание в умственном развитии или имеет место снижение успеваемости в школе, которое обусловлено снижением слуха из-за частых гнойных отитов вследствие холестеатомы [67, 23].

Считается, что в случае наличия у ребенка трех и более основных критериев СА имеются прямые показания для проведения молекулярно-генетического исследования с целью выявления мутаций в генах *JAG1* и *NOTCH2* [83, 59].

Учитывая полиморфизм клинико-диагностических проявлений СА как безусловно инвалидизирующего заболевания, неоднозначность интерпретации симптомов поражения печени, их различия в зависимости от возраста, возникает необходимость дифференциальной диагностики этого заболевания с другими холестатическими болезнями, дебютирующими в раннем возрасте.

Целью лечения детей с СА является коррекция осложнений длительно сохраняющегося холестаза. Назначается лечебное пита-

ние с повышенным содержанием среднецепочечных триглицеридов. Медикаментозное лечение включает постоянный прием УДХК, прием жирорастворимых витаминов, макро- и микроэлементов. Наиболее предпочтительной лекарственной формой УДХК для применения у детей является суспензия урсодезоксихолевой кислоты (Урсофальк суспензия), которая обеспечивает точность дозирования и удобство приема, особенно у маленьких детей. У детей более старшего возраста при развитии кожного зуда используют соответствующие препараты.

Проводится лечение сопутствующих пороков развития.

При формировании билиарного ЦП, а также при развитии патологических состояний, нарушающих качество жизни больного (изнуряющий кожный зуд, отставание в физическом развитии, изменения, обусловленные дефицитом жирорастворимых витаминов), проводят трансплантацию печени.

Прогноз при легком варианте течения заболевания благоприятный. При тяжелом течении болезни формируются патологические состояния, которые являются показанием к трансплантации печени.

Проведен анализ клинико-диагностических проявлений синдрома Алажилля (СА) у 21 ребенка (10 мальчиков и 11 девочек) в возрасте от 1 мес. до 14 лет 5 мес. (средний возраст 5 лет ± 1 год) с синдромом Алажилля (СА).

Возраст детей с СА на момент обследования в клинике составлял 44,2±13,2 месяца (диапазон от 31 до 57,4 мес.).

Беременность у матерей 15 детей (71,4%) протекала с угрозой прерывания. У 16 детей с СА (76,2%) масса тела при рождении составила 2 330 [2 165,0; 2 600,0] г при нормальном гестационном сроке. У 5 детей (23,8%) вес при рождении составил 3 310,0 [3 150,0; 3 575,0] г.

Дебют заболевания приходился на первые три месяца жизни, а в последующем у 10 детей на первом году жизни проводилось оперативное вмешательство – портоэнтеростомия (операция по Касаи), обусловленная ошибочно диагностированной БА.

У 9 детей (42,8%) в возрасте первых трех месяцев жизни отмечался ахоличный стул, а в возрасте старше трех месяцев жизни данный симптом встречался лишь у 1 ребенка (4,8%).

У 15 детей в возрасте старше трех месяцев жизни (71,4%) отмечался кожный зуд. Оценить присутствие данного симптома у детей первых трех месяцев жизни не представлялось возможным, однако у двух детей (9,5%) в анамнезе имелись жалобы на беспокойный сон в возрасте первых трех месяцев жизни, причина которого могла быть обусловлена кожным зудом.

Все дети, у которых был диагностирован СА (n=21), поступали в клинику с направляющим диагнозом «хронический гепатит неуточненный». При этом обращала на себя внимание иктеричность кожи и слизистых оболочек, которая встречалась как у детей первых трех месяцев жизни, так и в более старшем возрасте. У 5 детей (23,8%) был ахоличный стул, у 5 (23,8%) пациентов стул был гипохоличен.

Гепатомегалия в возрасте первых трех месяцев жизни обнаруживалась у 8 детей (38,1%), у которых она сохранялась и в более старшем возрасте. Спленомегалия определялась у трех детей (14,2%) в возрасте первых трех месяцев жизни и у 6 детей (28,5%) – в возрасте старше трех месяцев, и обнаруживалась она у пациентов с гепатомегалией.

Признаки дизморфизма: гипертелоризм, острый подбородок, широкая переносица, характерные для фенотипических проявлений этого заболевания, в возрасте первых трех месяцев жизни хорошо различимыми были лишь у двух детей (9,5%), что также не позволяет считать их значимыми для диагностики этого заболевания в раннем возрасте. В возрасте старше трех месяцев фенотипические особенности определялись у всех детей.

Кровоточивость из мест инъекций, петехиальная сыпь, носовые и желудочно-кишечные кровотечения, которые можно расценить как клинические проявления коагулопатии, в возрасте первых трех месяцев жизни встречались у 8 детей (38,0%), а у пациентов в возрасте старше трех месяцев жизни отмечены у 1 ребенка (4,8%).

При биохимическом исследовании крови детей с СА определялось повышение уровня цитолитической активности до умеренных значений, умеренная гипербилирубинемия преимущественно за счет прямой фракции (таблица 12). Уровень общего холестерина и ЩФ были в пределах референсных значений. Уровни общего белка и альбумина были снижены у детей первых трех месяцев жизни и нормализовывались в более старшем возрасте. Отмечалось также повышение уровня ГГТП до 4 верхних границ нормы.

Таблица 12. Результаты биохимического исследования крови у детей разного возраста с синдромом Алажилля

Биохимические показатели	Возраст		p
	Первые три месяца жизни (n=2)	Старше трех месяцев жизни (n=19)	
Билирубин общий (мкмоль/л)	[158,2 **195,8*** 233,4]	[14,0 **17,0*** 42,3]	0,075
Билирубин прямой (мкмоль/л)	[122,2 **124,5*** 126,8]	[2,9 **7,5*** 22,1]	0,147
Холестерин (ммоль/л)	[4,5 **4,7*** 4,9]	[4,72 **5,78*** 7,56]	0,148
ГГТП (Ед/л)	[46,0 **165,5*** 285,0]	[58,0 **127,0*** 178,0]	0,802
ЩФ (Ед/л)	[301,0 **402,5*** 504,0]	[249,0 **381,0*** 537,0]	0,382
АЛТ (Ед/л)	[43,0 **50,0*** 57,0]	[60,0 **101,0*** 179,0]	0,051
АСТ (Ед/л)	[122,0 **136,5*** 151,0]	[74,0 **115,0*** 15,0]	0,607
Общий белок (г/л)	[35,0 **44,0*** 53,0]	[68,6 **72,0*** 75,0]	0,191
Альбумин (г/л)	[22,0 **25,0*** 28,0]	[35,0 **38,0*** 40,0]	0,295

Примечание. n – число наблюдений, p – уровень достоверности и статистической значимости между показателями у детей первых трех месяцев жизни и старше трех месяцев жизни. ИКР представлен в перцентилях [25 75]. Значения со знаком * обозначены как медиана.

При проведении УЗИ органов брюшной полости у всех детей выявлялись повышенная эхогенность паренхимы печени и ее неоднородность, а также утолщение стенок внутрипеченочных желчных протоков. Увеличение селезенки до 115,0±2,7% от возрастной нормы отмечалась у 6 детей (28,6%).

У 20 детей (95,2%) диагностирован врожденный порок сердца, верифицированный при эхокардиографии.

У 10 детей (47,6%) в возрасте старше трех месяцев жизни по данным рентгенографии грудопоясничного отдела позвоночника

наблюдалась аномалия развития тел позвонков по типу «крыльев бабочки». У 7 детей (33,3%) отмечалось сочетание костных аномалий и врожденного порока сердца.

Показатели непрямой фиброэластометрии составили 11,1±2,9 кПа (с диапазоном от 5,7 кПа до 23,1 кПа), что соответствует F3 по шкале METAVIR (выраженный фиброз). У одного ребенка показатели соответствовали F4 по шкале METAVIR (цирроз).

Многофакторный статистический анализ данных анамнеза жизни и болезни, результатов клинико-диагностических методов исследования позволил выделить признаки, значимые для диагностики СА в максимально ранние сроки. При этом диагностическое значение имеет угроза прерывания беременности у матерей (AUC=0,969; чувствительность 93.7%, специфичность 100,0%; что можно расценивать как один из высокочувствительных и высокоспецифичных критериев диагностики данного заболевания; рисунок 36).

Рисунок 36. Значимость угрозы прерывания беременности у матерей в диагностике синдрома Алажилля

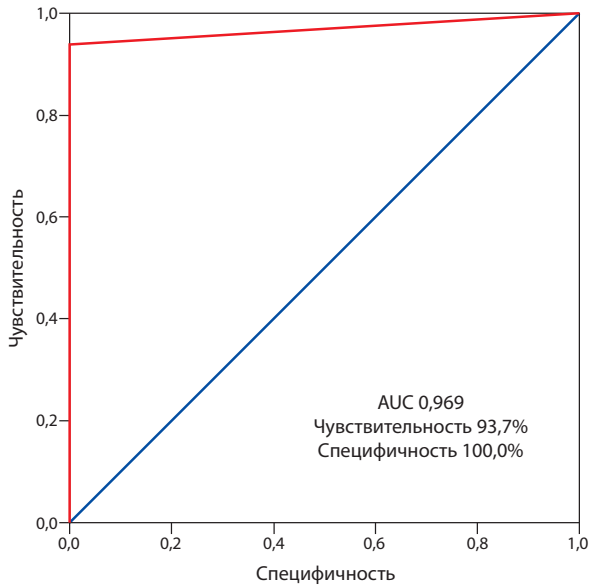

Диагностическое значение также имеет внутриутробная гипотрофия (AUC=0,868; чувствительность 100,0%, специфичность

73,6%; что можно расценивать как один из высокочувствительных и высокоспецифичных критериев диагностики данного заболевания); рисунок 37.

Диагностически значимым показателем является затяжная желтуха в неонатальном периоде (AUC=0,941; чувствительность 88,2%, специфичность 100,0; что позволяет расценивать этот симптом как один из высокочувствительных и высокоспецифичных критериев диагностики данного заболевания; рисунок 38).

У детей в возрасте старше трех месяцев проявления коагулопатии достоверной диагностической значимости не имеют (AUC=0,036) и расценивать этот показатель как чувствительный и специфичный критерий диагностики данного заболевания не представляется возможным, однако в возрасте первых трех месяцев жизни коагулопатия является значимым признаком (AUC=0,825; чувствительность 100,0%, специфичность 65,0%), и может рассматриваться как один из критериев диагностики СА у детей первых трех месяцев (рисунок 39).

Рисунок 37. Значимость внутриутробной гипотрофии в диагностике синдрома Алажилля

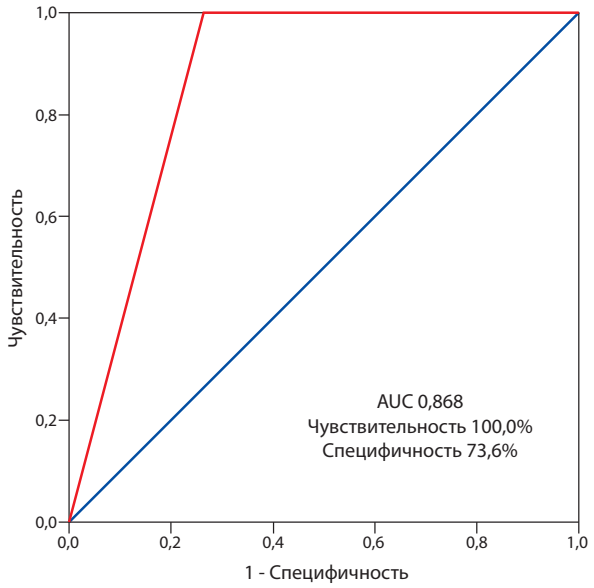

Рисунок 38. Значимость затяжной желтухи в неонатальном периоде в диагностике синдрома Алажилля

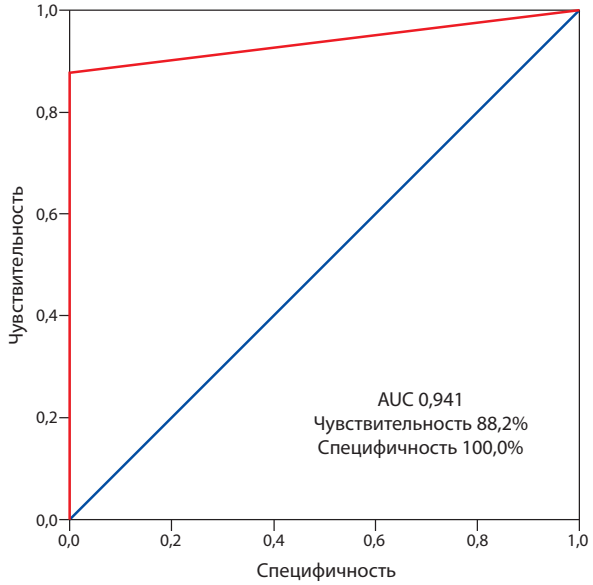

Рисунок 39. Значимость коагулопатии у детей первых трех месяцев жизни в диагностике синдрома Алажилля

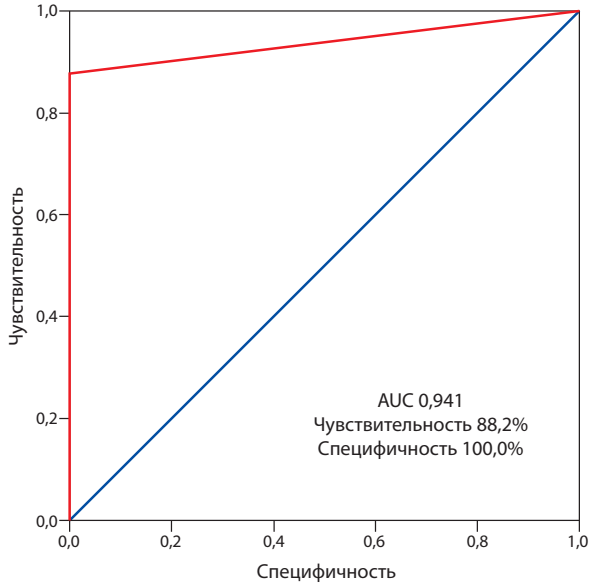

Диагностически значимым критерием для диагностики СА и в первые три месяца жизни, и в возрасте старше трех месяцев

может служить гепатомегалия в дебюте заболевания (для детей в возрасте первых трех месяцев жизни AUC=0,629; чувствительность 100%, специфичность 38,4%; для детей старше трех месяцев AUC=0,808; чувствительность 61,5%, специфичность 100,0%; рисунок 40).

Рисунок 40. Значимость гепатомегалии в дебюте заболевания при диагностике синдрома Алажилля

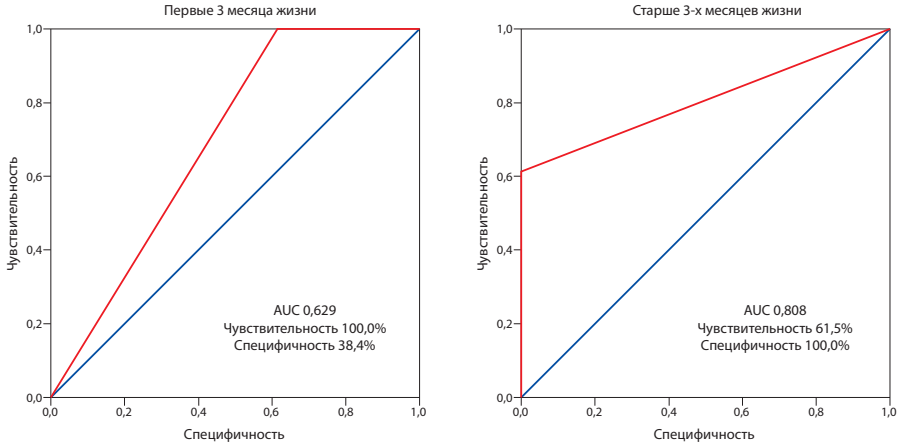

Увеличение селезенки, наблюдавшееся только у детей с гепатомегалией, в первые три месяца жизни имеет невысокую диагностическую значимость, однако у детей старше трех месяцев жизни спленомегалия является значимым признаком и высокочувствительным и высокоспецифичным критерием диагностики СА (AUC=0,900; чувствительность 100%, специфичность 90%; рисунок 41).

Такой симптом, как ахолия стула, можно считать диагностически значимым при СА лишь в возрасте первых трех месяцев жизни (AUC=0,725; чувствительность 45,0%, специфичность 100,0; рисунок 42).

Высокоспецифичным и высокочувствительным признаком СА (AUC=0,875; чувствительность 75,0%, специфичность 100,0%) является кожный зуд, убедительно определяющийся у детей старше трех месяцев, рисунок 43.

Рисунок 41. Значимость спленомегалии в диагностике синдрома Алажилля у детей

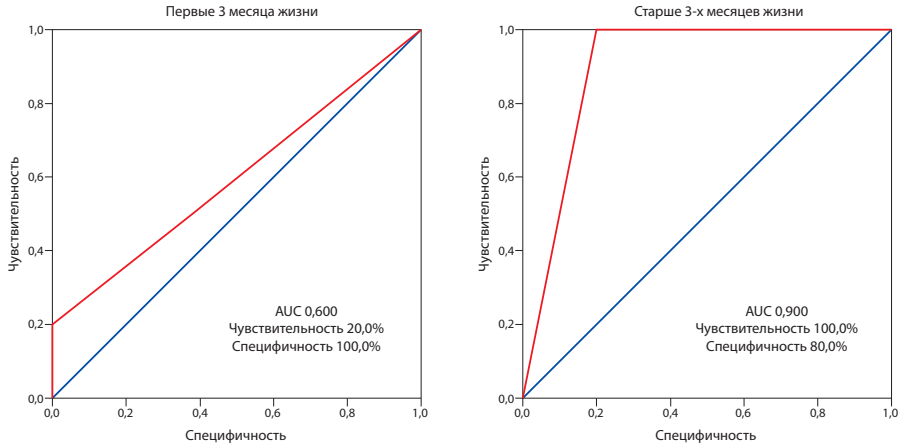

Рисунок 42. Значимость ахолии стула в диагностике синдрома Алажилля у детей первых трех месяцев жизни

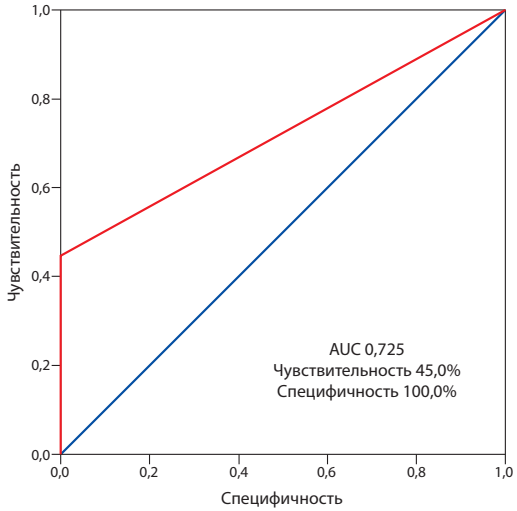

Уровень АЛТ у детей первых трех месяцев жизни повышался незначительно, достигая 1,5 верхних границ нормы и находился в диапазоне 45-54 ед/л, для которого AUC=0,921; чувствительность 84,2%, специфичность 100%, а в возрасте старше трех месяцев уровень АЛТ повышался до 4 верхних границ нормы и находился в диапазоне 106,5-146,9 ед/л, для которого AUC=0,895; чувствительность 100%, специфичность 78% (рисунок 44).

Рисунок 43. Диагностическая значимость кожного зуда у детей с синдромом Алажилля в возрасте старше трех месяцев жизни

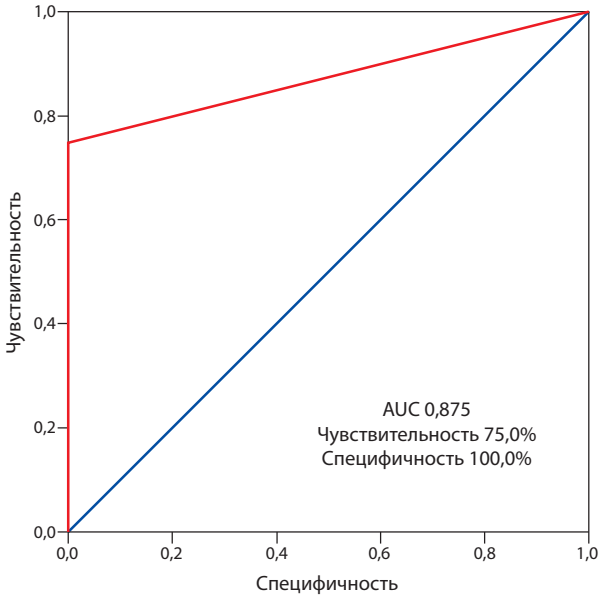

Рисунок 44. Значимость повышения уровня АЛТ в диапазоне 2-5 верхних границ нормы в диагностике синдрома Алажилля у детей разного возраста

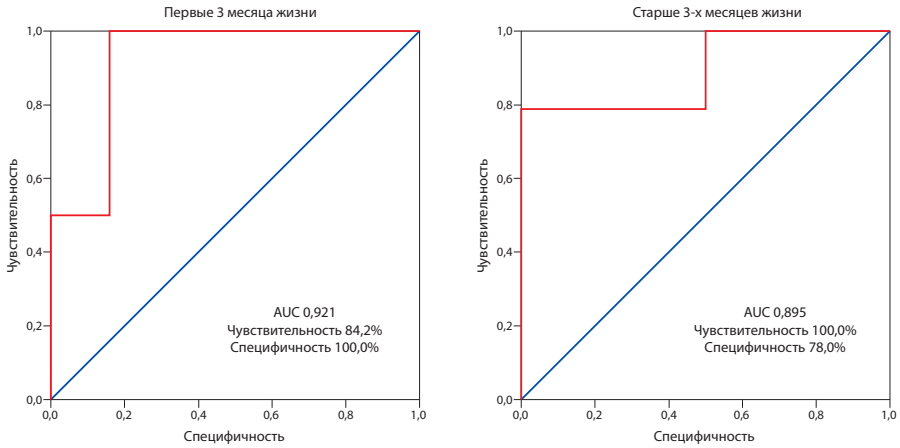

Уровень АСТ у детей первых трех месяцев жизни повышался до 4 верхних границ нормы (таблица 11) и находился в диапазоне 86,5-124,5 ед/л, для которого AUC=0,750; чувствительность 100% и специфичность 50,0% (рисунок 45). У детей старше трех месяцев жизни уровень АСТ повышался до 5 верхних границ нормы и находился в диапазоне 118,5-180 ед/л (AUC=0,844; чувствительность 93,3% и специфичность 66,0%). Высокую диагностическую значимость для СА имеют показатели цитолитической активности, находящиеся в диапазоне 2-5 верхних границ нормы.

При исследовании пигментного обмена (таблица 12) у детей как в возрасте первых трех месяцев жизни, так и в более старшем возрасте выявлена гипербилирубинемия, находящаяся в диапазоне 59-195 мкмоль/л (AUC=0,816, чувствительность 78,0% и специфичность 100,0%, что имеет высокую значимость в диагностике СА; рисунок 46).

Рисунок 45 Значимость повышения уровня АСТ в диагностике синдрома Алажилля у детей разного возраста

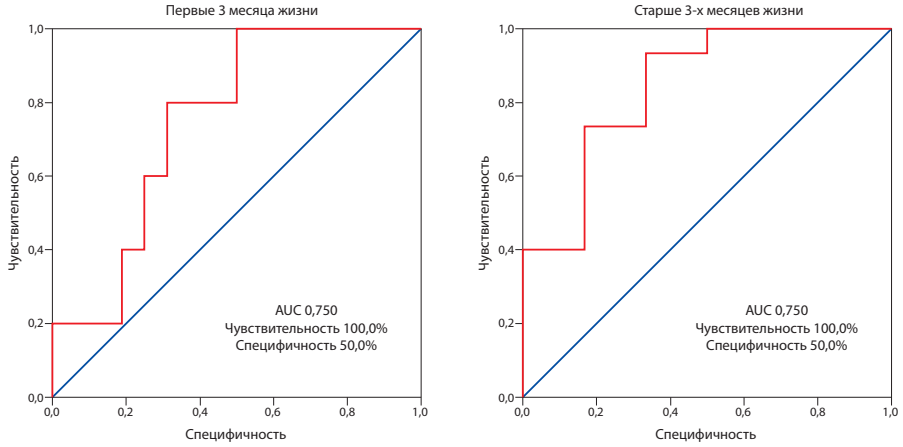

Гипербилирубинемия отмечалась преимущественно за счет прямой фракции (AUC=0,813; чувствительность 60,0%, специфичность 68,0% для детей в возрасте первых трех месяцев; AUC=0,900; чувствительность 75,0%, специфичность 80,0% – для детей старше трех месяцев; рисунок 47).

Таким образом, можно заключить, что высокочувствительным и высокоспецифичным критерием диагностики СА можно считать уровень билирубина, находящийся в диапазоне 3-7 верхних границ нормы.

Значимой достоверности различий показателей уровня ЩФ, который находился в пределах референсных значений как у детей первых трех месяцев жизни, так и у детей более старшего возраста, не выявлено (p=0,381; таблица 12). Уровень ЩФ как критерий диагностики СА также значимости не имеет.

Рисунок 46. Диагностическая значимость повышения уровня общего билирубина до 3-7 верхних границ нормы с преобладанием прямой фракции у детей с синдромом Алажилля

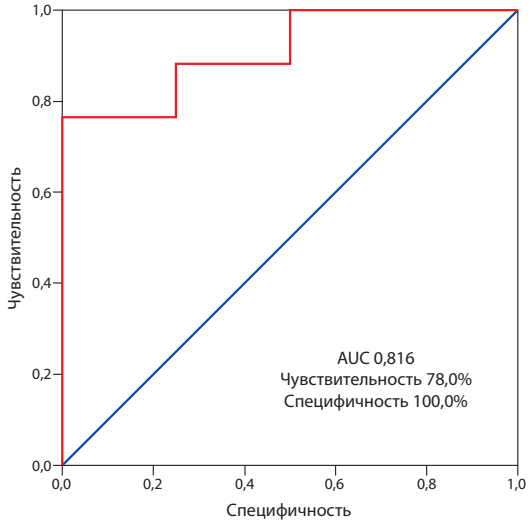

Рисунок 47. Диагностическая значимость повышения уровня прямого билирубина при синдроме Алажилля у детей разного возраста

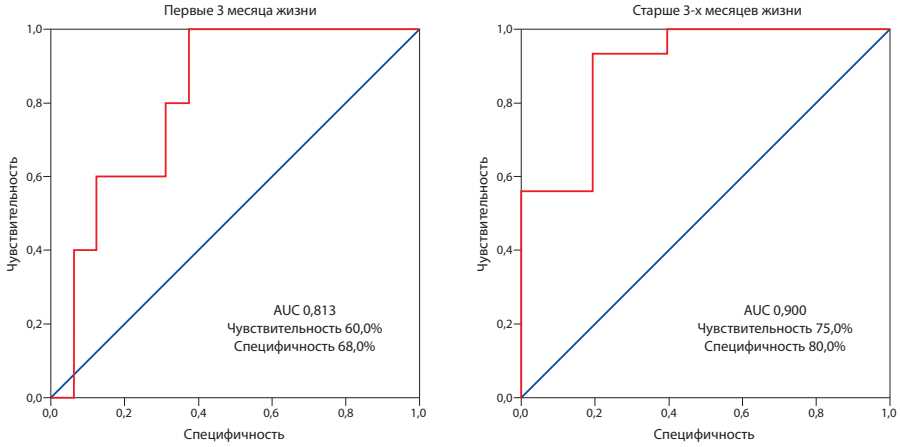

Уровень общего белка у детей первых трех месяцев жизни несколько ниже, чем у детей старше трех месяцев (таблица 12), однако значимости в диагностике СА этот показатель не имеет (AUC=0,581; чувствительность 40%, специфичность 37,5%). Уровень альбумина у детей первых трех месяцев жизни также был несколько ниже, чем у детей старше трех месяцев (таблица 12), однако значимости в диагностике СА этот показатель также не имеет, как у детей первых трех месяцев жизни (AUC=0,581; чувствительность 40%, специфичность 37,5%), так и у детей старше трех месяцев (AUC=0,550; чувствительность 43,7%, специфичность 40%).

Значимым в диагностике СА у детей первых трех месяцев жизни является уровень ГГТП, находящийся в диапазоне 113-219 ед/л (AUC=0,796; чувствительность 66,6%, специфичность 100%) и в диапазоне 52-136 ед/л (AUC=0,895; чувствительность 78%, специфичность 100%) у детей старше трех месяцев жизни (рисунок 48). Таким образом, значимым для диагностики СА является уровень ГГТП, находящийся в диапазоне от 2 до 7 верхних границ нормы.

Рисунок 48. Значимость повышения уровня ГГТП, находящегося в диапазоне от 2 до 7 верхних границ нормы, в диагностике синдрома Алажилля

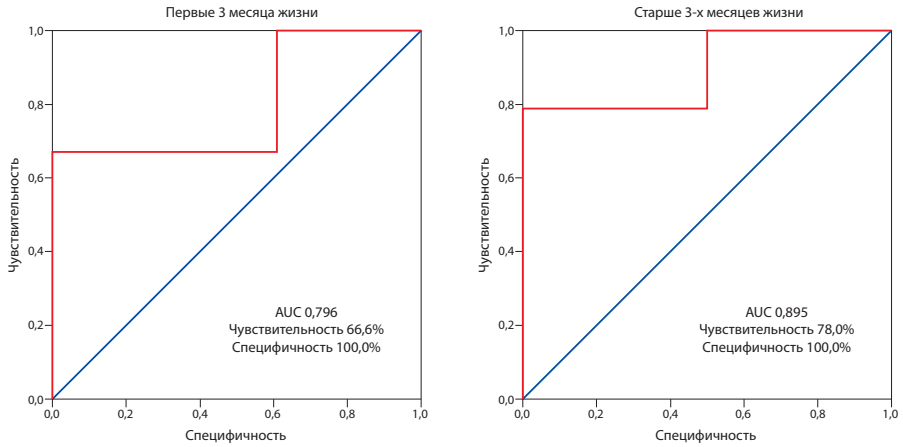

Уровень общего холестерина у детей с СА находился в диапазоне 5,1-6,0 ммоль/л, что соответствовало референсным значе-

ниям (AUC=0,759; чувствительность 55%, специфичность 100%; рисунок 49).

Рисунок 49. Значимость уровня общего холестерина, находящегося в диапазоне 5,1-6,0 ммоль/л, в диагностике синдрома Алажилля у детей старше 3 месяцев жизни

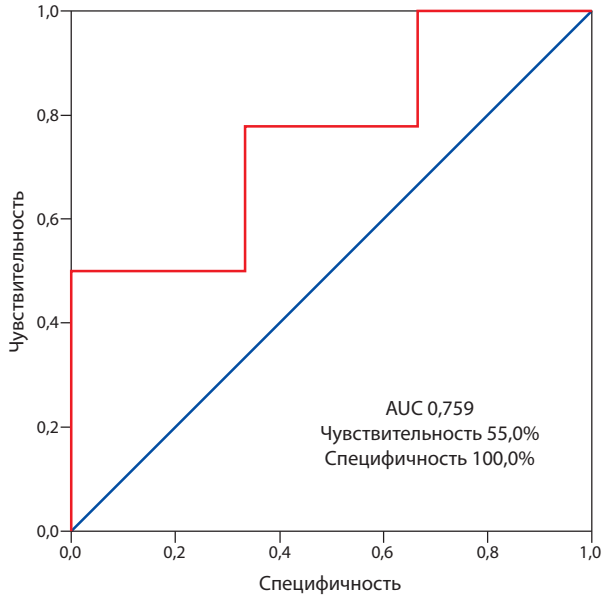

Результаты гепатобилисцинтиграфии в диагностике синдрома Алажилля

При проведении ГБСГ детям с СА получены следующие данные:

– Тмакс составило 15,6±2,8 минуты,

– Т½ составило 55,6±4,3 минуты,

– Ткиш составило 17,6±3,8 минуты.

Результаты полученных исследований указывают на замедление выведения меченой желчи из синусоидов гепатоцитов в дуктулы, крупные желчные протоки и кишечник, о чем свидетельствует удлинение времени Т½ и Ткиш, и подтверждают наличие внутриклеточного холестаза (рисунок 50).

Рисунок 50. Сцинтиграмма пациента с синдромом Алажилля (дуктулярный холестаз)

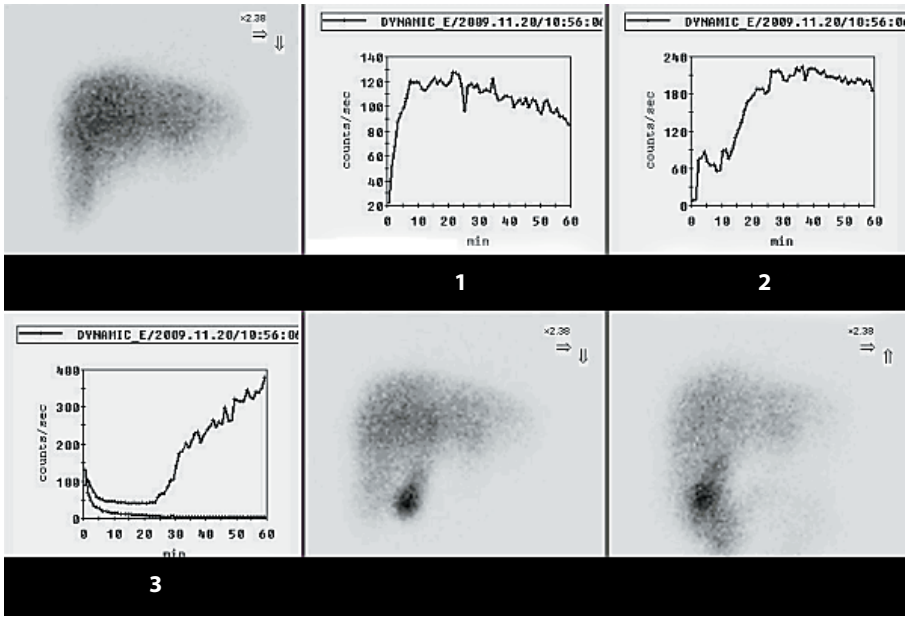

Примечание.
1 – время максимального накопления РФП составляет 10–15 минут. Кривая имеет нисходящий вид. Фиксируется пассаж меченой желчи из гепатоцитов в дуктулы. На условно достроенной кривой время полувыведения РФП составляет 70 минут, что свидетельствует о нарушении выведения РФП из гепатоцита в дуктулы вследствие вероятной дуктопении. 2 – на 15-й минуте фиксируется накопление меченой желчи в желчном пузыре, что соответствует варианту нормы и свидетельствует о проходимости крупных внутрипеченочных желчных протоков. 3 – на 30-й минуте дан желчегонный завтрак, зафиксировано активное поступление меченой желчи в тонкий кишечник, что свидетельствует о проходимости крупных желчных протоков.

Степень нарушения структуры печени и выраженности портальной гипертензии и функции печени при синдроме Алажилля у детей

У детей с СА при поступлении в клинику функция печени была снижена на 21,3±2,5% (рисунок 51), что, согласно проведенным ранее исследованиям и рекомендациям МКФ, соответствует незначительным нарушениям и не является показанием к трансплантации печени. При этом у 15 пациентов степень нарушения функции печении соответствовала незначительной и составляла 15,6±1,5%. У 5 пациентов степень нарушения функции печении соответствовала умеренной и составила

31,6±1,9%, что также не является прямым показанием к трансплантации печени [3, 5, 9]. У 1 ребенка функция печени была снижена на 56,0%, что соответствовало тяжелой степени и обусловливало необходимость рассмотрения вопроса о плановой трансплантации печени.

Структура печени и выраженность портальной гипертензии у пациентов с СА при поступлении в клинику были нарушены на 25,9±2,0%, что, согласно проведенным ранее исследованиям и рекомендациям МКФ, соответствуют умеренным и не являются показаниями к трансплантации печени. При этом у 11 больных степень нарушения структуры печени и выраженность портальной гипертензии соответствовали незначительным и составили 17,2±1,0%. У 10 детей структура печени была нарушена на 33,8±1,1%, что соответствует умеренному нарушению [3, 5, 9]. Нарушений структуры печени и выраженности портальной гипертензии, соответствующих тяжелой степени и требующих рассмотрения вопроса о трансплантации печени, выявлено не было (рисунок 51).

Таким образом, СА преимущественно встречается у детей, родившихся с внутриутробной гипотрофией от беременности, которая протекала с угрозой прерывания. Характерна затяжная желтуха в неонатальном периоде, сохраняющаяся и в более старшем возрасте. Увеличение печени у детей первых трех месяцев жизни при СА встречается в 38,0% случаев. В возрасте старше трех месяцев в 71,4% случаев отмечается кожный зуд. При исследовании биохимического анализа крови уровень АЛТ в большинстве случаев находится в пределах 3-7 верхних границ нормы. Гипербилирубинемия с преобладанием прямой фракции находится в диапазоне 3-7 верхних границ нормы. Показатели ЩФ и общего холестерина находятся в пределах референсных значений. Уровень ГГТП повышен в пределах от 2 до 7 верхних границ нормы.

Рисунок 51. Степень нарушения функции печени, структуры печени и выраженности портальной гипертензии у детей с синдромом Алажилля

Примечание. Приведены ящичковые диаграммы: прямоугольник ограничивает 50% центральных значений распределения, «усы» охватывают наблюдения в пределах 1,5 межквартильных размахов от границ ящика, черные точки – кандидаты на статистические выбросы, выходящие за рамки 1,5 межквартильных размахов. Горизонтальная черта внутри прямоугольника – медиана.

Проведенные исследования позволяют разработать алгоритм пошаговой диагностики СА, в котором первый шаг, позволяющий заподозрить наличие у ребенка врожденное холестатическое заболевание, – это клинические проявления у детей, родившихся с внутриутробной гипотрофией (AUC=0,868) от беременности, протекавшей с угрозой прерывания (AUC=0,969), в виде затяжной (более двух недель) желтухи в неонатальном периде (AUC=0,941), которая может сопровождаться гепато- или гепатоспленомегалией (AUC=0,629) и гипо- или ахолией стула (AUC=0,725). Вторым шагом в алгоритме пошаговой диагностики СА является проведение ГБСГ, параметрами которой, характерными для СА, являются: Тмакс >12,8 минуты, T½ >42,1 минуты,

и определяется Ткиш. Третий шаг – это биохимическое исследование крови с определением уровня ГГТП, АЛТ и билирубина и его фракций. Для СА характерен уровень АЛТ, не превышающий 3 ВГН (AUC=0,921), уровень общего билирубина, находящийся в диапазоне 3-7 ВГН (AUC=0,816) с преобладанием прямой фракции, и уровень ГГТП, находящийся в диапазоне 2-7 ВГН (AUC=0,796). Четвертым шагом в алгоритме пошаговой диагностики СА является молекулярно-генетическое исследование с целью выявления мутаций в генах *JAG1* и *NOTCH2*.

Клинический пример.

Девочка Е., 6 лет 2 мес.

Рождена от 6-й многоплодной беременности (дихориальная двойня), угроза прерывания в 1-й половине, анемия. Роды 3, в 36 недель, безводный период 2 часа 15 мин, околоплодные воды мутные. При рождении масса 2 130 г, длина 45 см, оценка по Апгар 7/8 баллов. Второй ребенок здоров. Грудное вскармливание 2 мес.

С рождения отмечается плохая прибавка веса, срыгивания, частые бронхолегочные заболевания, в первые 3 месяца жизни – периодически ахоличный стул, до введения прикорма, с 6 месяцев появился изнуряющий кожный зуд, преимущественно в ночные часы. Обследовалась стационарно и амбулаторно по месту жительства, в лабораторных показателях цитолитическая активность (до 5 ВГН), повышение маркеров холестаза свыше 5 ВГН, гиперхолестеринемия, синтетическая функция печени сохранена, нарушения билирубинового обмена нет, кроветворение не нарушено. По данным инструментальных методов обследования наблюдается незначительная гепатоспленомегалия. В 9 месяцев проведена ЭхоКГ, где выявлен стеноз легочной артерии, гипоплазия почки, консультирована ортопедом: радиоульнарный синостоз. При физикальном осмотре отмечаются множественные стигмы дизэмбриогенеза: треугольное лицо, гипертелоризм, широкое переносье, короткие фаланги пальцев, выявлен задний эмбриотаксон. Заподозрен синдром Алажилля, рекомендовано дообследование.

Результаты обследования:

1. *УЗИ органов брюшной полости: желчный пузырь: размер 65*12 мм, не увеличен, стенки не утолщены, перегиб в воронке. Печень: размер увеличен, левая доля 65 мм, правая доля 90 мм; контур ровный, эхогенность повышена, паренхима диффузно неоднородная, стенки внутрипеченочных желчных протоков утолщены, воротная вена: размер 6 мм, стенки утолщены, общий желчный проток не расширен, печеночные вены не изменены. Поджелудочная железа: размер – головка 13 мм, тело 8 мм, хвост 16 мм; паренхима однородная, эхогенность повышена, вирсунгов проток не расширен. Селезенка: размер не увеличен – 77*35 мм, контур ровный, паренхима однородная, селезеночная вена 3 мм.*

2. *Гепатобилисцинтиграфия: изображение печени обычной формы, контуры. Распределение РФП неравномерное, со снижением накопления в левой доли. Накопительная функция гепатоцитов сохранена, выделительная снижена умеренно (Тмакс=13 мин, Т½=53 мин при норме до 30 мин). Признаки замедления транспорта препарата по мелким желчным протокам. Желчные протоки отчетливо не визуализируются. Время начала визуализации желчного пузыря несколько удлинено, признаки дискинезии: после желчегонного завтрака в течение 7 мин определяется уменьшение активности в проекции желчного пузыря с последующим нарастанием до конца исследования. Выведение меченой желчи в кишечник с 10-й минуты неравномерное.*

Заключение: снижение выделительной функции гепатоцитов, умеренно выраженный внутрипеченочный холестаз. Снижение сократительной функции, дискинезия желчного пузыря. Недостаточность сфинктера Одди.

3. *Клинический анализ крови: гемоглобин 125 г/л, лейкоциты 6,11*10^9/л, эритроциты 4,72*10^{12}/л, тромбоциты 397*10^9/л.*

4. *Биохимический анализ крови: АЛТ 104,0 Ед/л (2,5 ВГН), АСТ 80,1 Ед/л, билирубин общий 60,2 мкмоль/л (3 ВГН), билирубин прямой 32 мкмоль/л, ГГТП 116 Ед/л (4 ВГН), ЩФ 393,0 ед/л, белок общий 74 г/л, альбумин 35 г/л, холестерин 4,91 ммоль/л.*

5. *ЭхоКГ: умеренно выраженные устьевые стенозы ветвей легочной артерии, нельзя исключить дистальные стенозы ветвей легочной артерии.*

С учетом данных анамнеза (низкая масса при рождении – менее 2 500 грамм), данных осмотра (затяжная желтуха, гепатомегалия и спленомегалия, ахолия стула в первые 3 месяца жизни; изнуряющий ночной кожный зуд с 6 месяцев), данных лабораторного обследования (уровень цитолитической активности до 3 ВГН, уровень ГГТП в диапазоне 2-7 ВГН и общего билирубина за счет прямой фракции в диапазоне), данных инструментального обследования (повышенная эхогенность и неоднородность паренхимы печени, спленомегалия по данным УЗИ брюшной полости; замедленное время полувыведения РФП из паренхимы печени, наличие стеноза легочной артерии по данным ЭхоКГ, особенности физикального осмотра) установлен диагноз «синдром Алажилля».

Пациентке проводится посиндромная и гепатотропная терапия.

РОЛЬ ГЕПАТОБИЛИСЦИНТИГРАФИИ В ДИАГНОСТИКЕ ХОЛЕСТАТИЧЕСКИХ БОЛЕЗНЕЙ У ДЕТЕЙ

ГБСГ – это радионуклидное исследование, которое отражает механизм образования желчи в гепатоците и экскреции ее в желчевыводящие пути и кишечник [110]. В ходе исследования получаются поэтапные ежеминутные изображения печени, желчевыводящих путей и кишечника. Хронометрический подход с оценкой скорости накопления РФП в гепатоцитах, время его полувыведения из гепатоцитов, а также из различных сегментов печени, скорость и равномерность его поступления в тонкую кишку позволяют оценить функциональное состояние печени. Задержка или отсутствие РФП в кистозных полостях, желчном пузыре, дилятированных протоках, задержка выведения РФП из синусоидов гепатоцитов в дуктулы, желчные рефлюксы на разных уровнях билиарного тракта, в том числе проходимость желчных путей, оцениваются в реальном времени как при нативном исследовании, так и при стимуляции желчевыведения. Метод также позволяет оценить равномерность экскреции меченой желчи, выявить рефлюксы на всем протяжении билиарного тракта, рефлюксы желчи из двенадцатиперстной кишки в желудок и пищевод.

Показаниями к проведению исследования являются заболевания печени и желчевыводящей системы.

Для сцинтиграфии гепатобилиарной системы применяются меченые 99mTc, производные иминодиацетиловой кислоты (IDA), которая является маркером связывания с альбумином в крови и захватывается полигональными клетками печени, транспортируется через гепатоциты и секретируется в желчь с помощью того же механизма, что и билирубин, без изменения своей химической структуры. На последующих этапах исследования РФП аккумулируется в желчном пузыре и секретируется в кишечник. В Российской Федерации широко используется 99mTc-БРОМЕЗИДА, которая обладает наиболее оптимальными фармакологическими параметрами для оценки желчевыведения (скорость транзита через гепатоциты, билиарная концентрация, скорость и объем почечной экскреции и т.д.) [7]. Механизм выведения РФП совпадает с механизмами образования желчи из билирубина. Важную роль в захвате и экскреции РФП выполняет альбумин. При снижении функции печени экскреция РФП проходит путем почечной фильтрации.

Относительным ограничением, но не противопоказанием к гепатобилисцинтиграфии, является повышенный уровень прямого билирубина сыворотки крови (более 100 мкмоль/л), так как производные IDA (ХИДА, МЕЗИДА) конкурируют с билирубином за связь с альбумином, тем самым снижая информативность метода у детей с гипербилирубинемией, а также недавнее хирургическое вмешательство [7].

В таблицах 13 и 14 представлены нормальные показатели желчевыделения при проведении билисцинтиграфии, а также частота визуализации долевых протоков в зависимости от возраста [13].

Таблица 13. Нормальные показатели желчевыделения при проведении билисцинтиграфии

Показатели	Нормальные значения
Время максимального накопления РФП в печени (Тмакс)	14,8±0,39 мин
Время полувыведения (Т1/2)	27,8±0,75 (макс. 35 мин)
Время визуализации желчного пузыря (Т жп)	19,0±1,2 мин (15-30 мин)
Длительность латентного периода после желчегонного завтрака (Т лат)	9,1±0,78 мин
Процент выведения РФП за 30 мин фазы опорожнения ЖП (показатель двигательной функции желчного пузыря (ПДФ)	45,0±2,0% (35-55%)
Визуализация протоков: холедох	После 15 мин
Долевые протоки	30-45 мин
Дополнительно указываются рефлюксы, отсроченные снимки делаются по необходимости	Индивидуальные особенности

Таблица 14. Частота визуализации долевых протоков в зависимости от возраста

Возраст (лет)	Частота визуализации (%)		
	Общий желчный проток	Левый долевой проток	Правый долевой проток
До 3	64	9	3
4-7	82	51	15
8-12	93	57	23
13-15	97	84	40

Дифференциальная диагностика различных типов внутрипеченочного холестаза с помощью гепатобилисцинтиграфии у детей с врожденными холестатическими болезнями

Значение гепатобилисцинтиграфии в диагностике первичного склерозирующего холангита

Для определения параметров и значимости ГБСГ в диагностике приобретенных холестатических болезней проведен анализ результатов исследования детей с первичным склерозирующим холангитом (ПСХ). При этом были получены следующие данные:

– Тмакс составило 16,1±2,2 минуты;
– Т½ составило 51,6±6,4 минуты;
– Ткиш составило 25,4±2,5 минуты;
– Выявлено несколько замедленное накопление РФП паренхимой печени, о чем свидетельствует увеличение Тмакс (рисунок 52).

Удлиненное Т½ при наличии Ткиш указывает на поражение мелких желчных протоков; Ткиш также замедлено. Достоверно утверждать о поражении крупных желчных протоков по данным ГБСГ не представляется возможным.

Сравнительный анализ параметров гепатобилисцинтиграфии, проведенной у детей с холестатическими заболеваниями, показал следующее (таблица 15).

Рисунок 52. Сцинтиграмма пациента с первичным склерозирующим холангитом

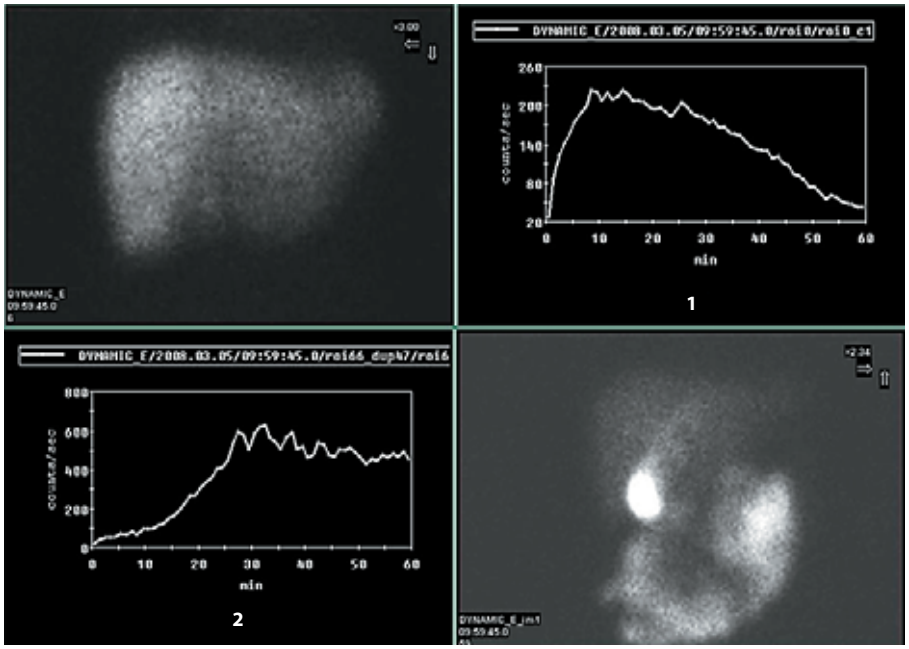

Примечание.
1 – время максимального накопления РФП составляет 15 минут; время полувыведения РФ составляет 42 минут. 2 – на 25-й минуте использован желчегонный завтрак, фиксируется активное сокращение желчного пузыря и поступление меченой желчи в кишечник.

В таблице 16 представлены результаты сравнительного анализа хронометрических параметров желчевыделения с помощью ГБСГ.

Таблица 15. Результаты гепатобилисцинтиграфии при различных холестатических болезнях у детей

Холестатические болезни	Параметры гепатобилисцинтиграфии		
	Тмакс (в минутах)	Т ½ (в минутах)	Ткиш (в минутах)
Синдром Алажилля (n=14)	15,6±2,8	55,6±4,3	17,6±3,8
Билиарная атрезия (n=19)	23,4±2,0	-/6,9±3,2 *(после портоэнтеро-стомии)*	-/11,3±7,9 *(после портоэнтеро-стомии)*
ПСВПХ (n=15)	21,4±3,9	-	-
Наследственная тирозинемия 1-го типа (n=14)	11,9±0,8	30,5±2,8	15,0±2,1
Первичный склерозирующий холангит (n=14)	16,1±2,2	51,6±6,4	25,4±2,5

Таблица 16. сравнительный анализ хронометрических параметров желчевыделения у детей с врожденными холестатическими заболеваниями

Время максимального накопления РФП (Тмакс)			Время полувыведения РФП (Т½)		
Патология	**p**	**Патология**	**Патология**	**p**	**Патология**
Синдром Алажилля	**0,003**	Билиарная атрезия	Синдром Алажилля	**0,002**	Билиарная атрезия
Синдром Алажилля	0,330	ПСВПХ	Синдром Алажилля	**0,005**	ПСВПХ
Синдром Алажилля	0,205	Тирозинемия	Синдром Алажилля	0,532	Тирозинемия
Билиарная атрезия	0,356	ПСВПХ	Билиарная атрезия	-	ПСВПХ
Билиарная атрезия	**0,000**	Тирозинемия	Билиарная атрезия	**0,000**	Тирозинемия
Тирозинемия	**0,047**	ПСВПХ	Тирозинемия	**0,000**	ПСВПХ
ПСХ	0,973	Синдром Алажилля	ПСХ	0,325	Синдром Алажилля
ПСХ	**0,001**	Билиарная атрезия	ПСХ	**0,000**	Билиарная атрезия
ПСХ	0,358	ПСВПХ	ПСХ	**0,000**	ПСВПХ
ПСХ	0,120	Тирозинемия	ПСХ	**0,010**	Тирозинемия

Время поступления меченой желчи в кишечник (Ткиш)		
Патология	**p**	**Патология**
Синдром Алажилля	0,552	Билиарная атрезия
Синдром Алажилля	-	ПСВПХ
Синдром Алажилля	0,587	Тирозинемия
Билиарная атрезия	-	ПСВПХ
Билиарная атрезия	0,662	Тирозинемия
Тирозинемия	-	ПСВПХ
ПСХ	0,104	Синдром Алажилля
ПСХ	0,184	Билиарная атрезия
ПСХ	0,246	ПСВПХ
ПСХ	**0,002**	Тирозинемия

Рисунок 53. Сравнительный анализ времени максимального накопления радиофармпрепарата при диагностике врожденных холестатических заболеваниях у детей с помощью гепатобилисцинтиграфии

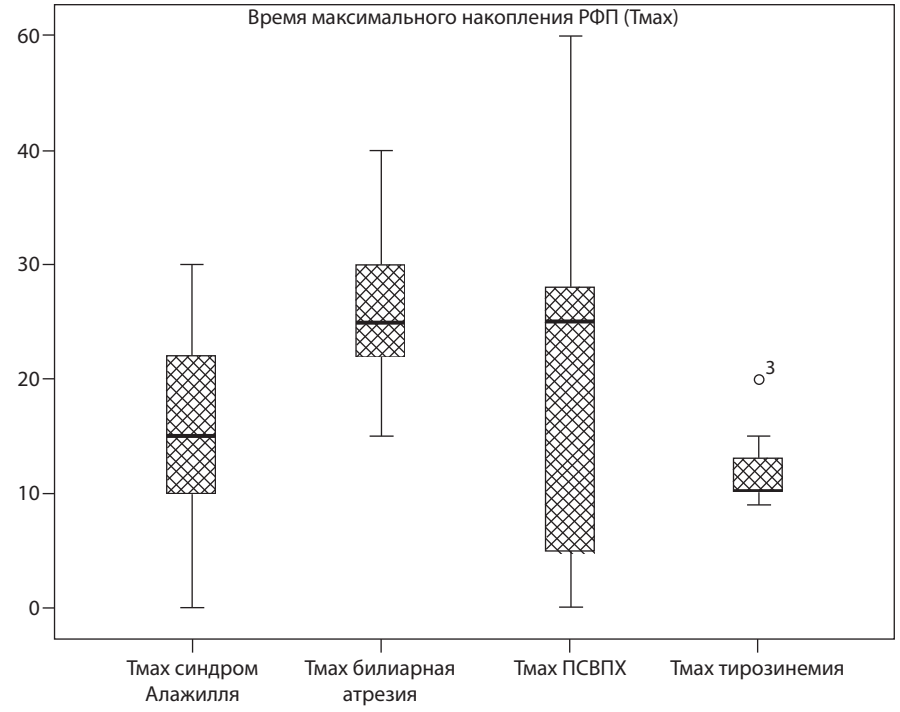

Примечание. Приведены ящичковые диаграммы: прямоугольник ограничивает 50% центральных значений распределения, «усы» охватывают наблюдения в пределах 1,5 межквартильных размахов от границ ящика, черные точки – кандидаты на статистические выбросы, выходящие за рамки 1,5 межквартильных размахов. Горизонтальная черта внутри прямоугольника – медиана.

Из представленных данных следует, что Тмакс РФП имеет диапазон колебаний от 11 до 26 минут, однако при разных холестатических заболеваниях оно отличается: максимальные показатели определяются при ПСВПХ и при БА (рисунок 53), а при СА и НТ1 Тмакс имеет значимо меньшие значения, не имеет значимых различий между собой и по показателям сходен с приобретенным холестатическим заболеванием – ПСХ.

Т½ РФП отсутствует при ПСВПХ и при БА (рисунок 54), в то время как при СА и при НТ1 оно имеет диапазон колебаний от 27,7 до 59,9 мин, не имея значимых различий при этих заболеваниях.

Параметр Т½ при СА очень близок к таковому при ПСХ и достоверных различий между ними не получено.

Рисунок 54. Сравнительный анализ времени полувыведения радиофармпрепарата при диагностике врожденных холестатических заболеваниях у детей с помощью гепатобилисцинтиграфии

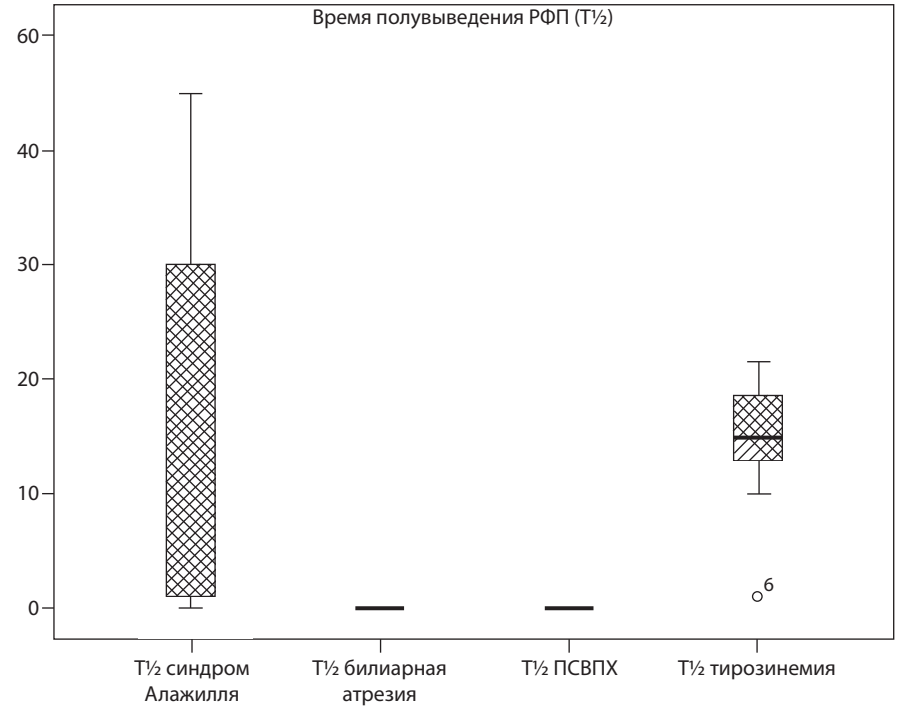

Примечание. Приведены ящичковые диаграммы: прямоугольник ограничивает 50% центральных значений распределения, «усы» охватывают наблюдения в пределах 1,5 межквартильных размахов от границ ящика, черные точки – кандидаты на статистические выбросы, выходящие за рамки 1,5 межквартильных размахов. Горизонтальная черта внутри прямоугольника – медиана.

Отсутствует Ткиш при ПСВПХ и БА, в то время как при других холестатических болезнях, в том числе и приобретенных (например, ПСХ), оно приближается к нормальным параметрам и колеблется в диапазоне от 12,9 до 27,9 мин (рисунок 55).

Тмакс в диапазоне от 13 до 18 минут характерно для СА, а Тмакс в диапазоне от 17 до 25 минут – для ПСВПХ и БА. При этом Т½ отсутствует при ПСВПХ и при билиарной атрезии, в то время как при СА и при НТ1 оно находится в диапазоне от 51 до 60 минут.

Рисунок 55. Сравнительный анализ времени поступления радиофармпрепарата в кишечник при диагностике врожденных холестатических заболеваниях у детей с помощью гепатобилисцинтиграфии

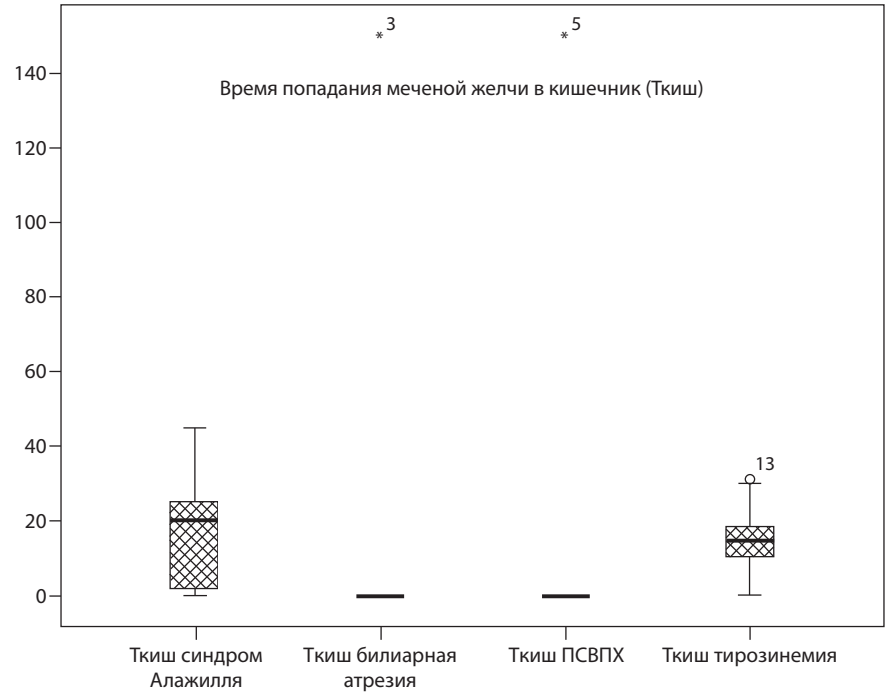

Примечание. Приведены ящичковые диаграммы: прямоугольник ограничивает 50% центральных значений распределения, «усы» охватывают наблюдения в пределах 1,5 межквартильных размахов от границ ящика, черные точки – кандидаты на статистические выбросы, выходящие за рамки 1,5 межквартильных размахов. Горизонтальная черта внутри прямоугольника – медиана.

ЗАКЛЮЧЕНИЕ

Врожденные холестатические болезни у детей раннего возраста, особенно в первые три месяца жизни, фенотипически схожи как между собой, так и с вторичными проявлениями нарушений функций печени вследствие недоношенности, асфиксии или сепсиса: клинические признаки неонатального холестаза могут быть идентичными (гипохоличный стул, темная моча, желтуха, гипогликемия). Некоторые формы неонатального холестаза могут быть идентифицированы биохимически и генетически или с помощью методов визуализации. Другие требуют проведения биопсии печени и морфологического исследования. Однако и гистопатологические различия могут быть не видны в раннем возрасте. Так, например, морфологически в раннем возрасте сложно дифференцировать накопления в ткани печени при альфа-1-антитрипсиновой недостаточности, синдроме Алажилля (СА) или болезни Ниманна-Пика типа С. В этих случаях может потребоваться иммуногистохимическое исследование или электронная микроскопия. Хотя биопсия печени в этом возрасте может помочь в диагностике, однако интерпретация результатов исследования требует знаний различных морфологических тонкостей. У детей раннего возраста морфологическая картина ткани печени отличается от таковой у более старших детей или взрослых. У недоношенных с низкой или экстремально низкой массой тела междольковые желчные протоки меньше; до возраста 6 месяцев могут сохраняться кроветворные элементы; отложения меди и железа можно обнаружить в возрасте не менее 4 месяцев [24, 151]. Описаны случаи, когда детям с СА вследствие ложной информативности морфологического исследования ткани печени была проведена портоэнтеростомия (операции по Касаи), после чего в итоге осуществлялась трансплантация печени, частота необходимости проведения которой при СА увеличивалась с 20,0% до 100,0%, а смертность – с 10,0% до 60,0% по сравнению с теми случаями, где оперативное вмешательство не проводилось [73].

Гистопатологическая оценка позволяет диагностировать билиарную атрезию (БА) в 96% случаев при хорошем биопсийном материале: биоптат не менее 2,0 см длиной и 0,2 мм шириной или содержит по меньшей мере 10 портальных трактов; образцы краевой биопсии являются информативными, если они содержат по меньшей мере 6 полных портальных трактов [151], а это не всегда осуществимо.

Типичными для БА морфологическими признаками являются визуализируемая реакция протоков, желчные пробки в пределах портальных трактов и желчных протоков (не перипортальный холангиолит), а также расширение портальных трактов за счет отека и фиброза. Полученные данные могут, однако, быть похожими на морфологические изменения ткани печени при парентеральном питании, при альфа-1-антитрипсиновой недостаточности или при кистозном фиброзе. Типичные морфологические изменения ткани печени также могут отсутствовать до 4-6-недельного возраста ребенка [64, 151].

Исследователям удалось сократить длительный путь ранней и точной диагностики, когда разрабатывались различные критерии [45, 61] и методы [46] обследования, чтобы проводить точное дифференцирование атрезии желчевыводящих путей от других холестатических заболеваний, дебютирующих в неонатальном периоде, которые имеют сходные клинические, биохимические, радиологические и даже гистологические характеристики.

Типичными для БА клиническими проявлениями являются затяжная желтуха, ахоличный стул, плотная печень и патологические значения биохимических маркеров холестаза. Успех портоэнтеростомии отчасти зависит от возраста на момент проведения операции: чем младше ребенок, тем эффективнее; и существует мнение, что проведение биопсии печени или эндоскопическая ретроградная холангиопанкреатография только затягивают время окончательного установления диагноза и последующего лечения. При отсутствии хирургического лечения в первом полугодии жизни происходит формирование цирроза печени, печеночной недостаточности с летальным исходом в течение первых двух лет [119, 171]. Точность диагностики БА по клиническим данным достигает 80-90% [188]. Однако у пациентов с ПСВПХ как

1-го, так и 2-го типа клинически также имеют место затяжная желтуха уже в неонатальном периоде, гепатомегалия, гипо- или ахолия стула [21]. Клиническая симптоматика при ПСВПХ-1 может иметь рецидивирующее течение, но холестаз, фиброз и печеночная недостаточность без лечения неизбежны. При ПСВПХ-2 желтуха имеет постоянный характер. Проявление уже на первом году жизни таких клинических симптомов, как желтуха, гипохолия стула и увеличение печени, наблюдаются и при СА [14, 52]. Однако проведение портоэнтеростомии (операции по Касаи) при СА является прогностически неблагоприятным [73, 86].

Синдромом холестаза в раннем возрасте могут проявляться и некоторые наследственные метаболические болезни, как, например, наследственная тирозинемия 1-го типа А (НТ1А), для которой характерно острое течение и раннее начало заболевания, проявляющееся фебрильной лихорадкой, рвотой, диареей, увеличением живота в объеме за счет как гепатомегалии или гепатоспленомегалии, так и за счет асцита, динамической кишечной непроходимости. На стадии острого гепатита может быть желтуха [12, 69].

Таким образом, можно заключить, что дифференциальная диагностика врожденных холестатических болезней у детей раннего возраста является чрезвычайно актуальной проблемой.

Результаты сравнительного анализа анамнеза и клинических проявлений дебюта холестатических заболеваний показали, что угроза прерывания беременности наиболее часто встречалась у матерей, у которых дети страдали СА (AUC=0,969) и ПСВПХ (AUC=0,944), в то время как у матерей детей, у которых диагностирована БА, этот показатель встречался реже, хотя и был значимым (AUC=0,703), а у которых дети болеют НТ1 этот показатель значимости не имел вовсе. Внутриутробная гипотрофия наибольшую значимость имеет для диагностики СА (AUC=0,868), несколько меньшую – для БА (AUC=0,731), и не имеет значимости для диагностики ПСВПХ и НТ1.

Следовательно, угрозу прерывания беременности в анамнезе, а также внутриутробную гипотрофию можно отнести к тем признакам, которые позволяют предположить формирование холестатических болезней у ребенка.

Затяжная желтуха в неонатальном периоде отмечалась при всех холестатических заболеваниях с приблизительно одинаковой значимостью этого симптома при ПСВПХ (AUC=0,971), БА (AUC=0,962) и СА (AUC=0,941) и значительно реже встречалась, хотя и имела диагностическую значимость, при НТ1 (AUC=0,664).

Такой симптом, как ахолия стула, в диагностике НТ1 диагностической значимости не имел, так же как при СА у детей старше 3 месяцев, хотя у детей первых трех месяцев жизни при СА ахолия стула встречается довольно часто и имеет диагностическую значимость, хотя и менее высокую, чем при других холестатических заболеваниях (AUC=0,725). Однако ахолия стула имеет высокую значимость для диагностики ПСВПХ как в первые три месяца жизни (AUC=0,969), так и в более старшем возрасте (AUC=1,000), а также для диагностики БА (AUC=0,885 для детей первых трех месяцев жизни, AUC=0,929 для детей более старшего возраста).

Увеличение печени наибольшую диагностическую значимость имеет при ПСВПХ как у детей первых трех месяцев жизни (AUC=0,941), так и в более старшем возрасте (AUC=1,000), и при БА (AUC=0,923 для детей первых трех месяцев жизни, AUC=1,000 для детей более старшего возраста). При СА увеличение печени у детей первых трех месяцев жизни встречается реже, хотя и имеет диагностическую значимость (AUC=0,629), но значимость этого симптома возрастает у детей более старшего возраста (AUC=0,808). Увеличение печени в диагностике НТ1 также имеет значимость (AUC=0,750).

Увеличение селезенки наибольшую диагностическую значимость имеет при ПСВПХ как у детей первых трех месяцев жизни (AUC=0,912), так и в более старшем возрасте (AUC=0.853), и при БА (AUC=0,808 для детей первых трех месяцев жизни, AUC=0,786 для детей более старшего возраста). При СА увеличение селезенки у детей первых трех месяцев жизни встречается реже, хотя и имеет небольшую диагностическую значимость (AUC=0,600), но значимость этого симптома возрастает у детей

более старшего возраста (AUC=0,900). Наименьшую значимость в любом возрасте увеличение селезенки имеет в диагностике НТ1 (AUC=0,656).

Таким образом, наиболее значимыми клиническими симптомами в дебюте врожденных холестатических болезней у детей раннего возраста являются затяжная желтуха в неонатальном периоде, гипо- или ахолия стула, гепатомегалия или гепатоспленомегалия у детей, родившихся с внутриутробной гипотрофией от беременности, протекавшей с угрозой прерывания. Синдром диспепсии, лихорадки и рахит в дебюте заболевания характерны для НТ1. Перечисленный симптомокомплекс можно считать первым шагом в алгоритме пошаговой диагностики врожденных холестатических болезней у детей.

При подозрении на врожденные холестатические болезни с помощью УЗИ и МРТ и МРХПГ определяется внепеченочная обструкция желчных протоков. Однако эти методы при внутриклеточном типе холестаза малоинформативны, но полученные с их помощью сведения могут быть использованы для определения показаний к проведению более сложных методов диагностики с применением контрастных и РФП [34].

Анализ результатов ГБСГ показал, что время максимального накопления (Тмакс) РФП условно можно разделить на <12,8 мин, которое характерно для СА и НТ1, и >12,8 мин, характерное для БА и ПСВПХ 1-го и 2-го типа.

Время полувыведения РФП из гепатоцитов (Т½) отсутствует при БА и ПСВПХ 1-го и 2-го типа, в то время при как при СА и НТ1 оно определяется, хотя и значительно замедлено при СА, как и при приобретенном холестазе, сопровождающем первичный склерозирующий холангит (ПСХ). Показатель Т½ может быть использован для дифференцирования СА от НТ1 при проведении ГБСГ.

Время поступления РФП в кишечник при проведении ГБСГ отсутствует при ПСВПХ 1-го и 2-го типа и при БА, в то время как при СА и НТ1 поступление РФП в кишечник прослеживается хорошо, но при ПСХ оно более замедлено (рисунок 56).

Рисунок 56. Дифференциальная диагностика типа внутрипеченочного холестаза с помощью гепатобилисцинтиграфии

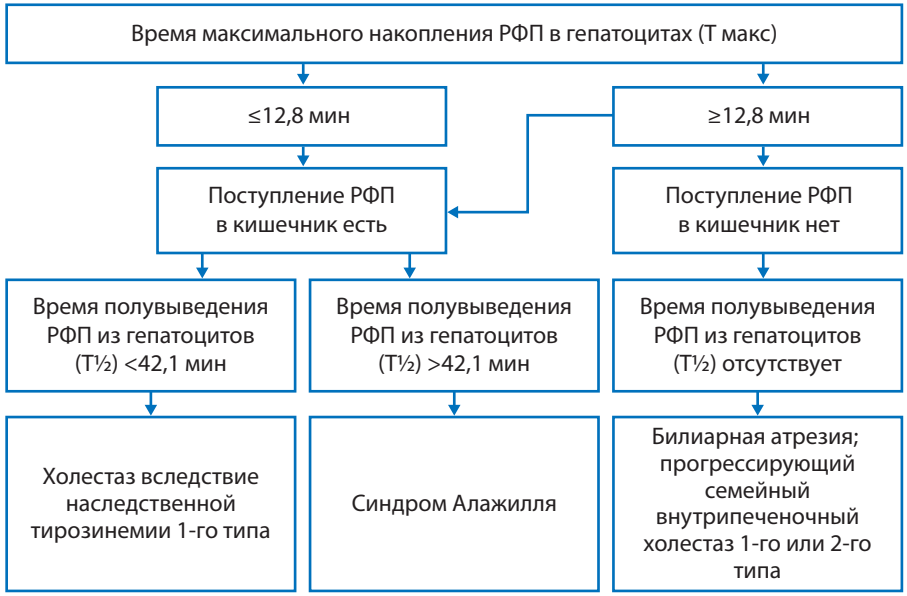

Таким образом, с помощью гепатобилисцинтиграфии можно проводить дифференцирование типа внутрипеченочного холестаза – внутриклеточного синусоидального от дуктулярного, а также дифференцирование ПСВПХ и БА от СА и холестаза вследствие НТ1, сопровождающейся патологическими изменениями печени.

Проведение ГБСГ можно считать вторым шагом в алгоритме пошаговой дифференциальной диагностики холестатических болезней у детей раннего возраста. Однако этот метод исследования нецелесообразно проводить при высоком уровне билирубина [7] и он не всегда доступен. Поэтому необходимо проведение и лабораторных методов исследования.

Среди лабораторных методов исследования для диагностики холестаза наиболее часто используется уровень ГГТП и ЩФ. При этом может быть повышенным уровень холестерина и билирубина [8]. Многофакторный статистический анализ результатов биохимических показателей крови у детей с врожденными холестатическими заболеваниями показал следующее. Уровни холестерина, билирубина, ЩФ, ГГТП, АЛТ, АСТ, общего белка и аль-

бумина значимых различий у детей первых трех месяцев жизни и у детей после 3 месяцев не имеют. У детей старше 3 месяцев уровень холестерина (рисунок 57) при СА, хотя и находится в пределах референсных значений, выше, чем у детей с ПСВПХ 1-го и 2-го типа, однако дифференцировать эти холестатические заболевания можно уже с помощью результатов проведенной ГБСГ, не используя данный биохимический параметр.

Рисунок 57. Показатели уровня общего холестерина при врожденных холестатических болезнях печени у детей

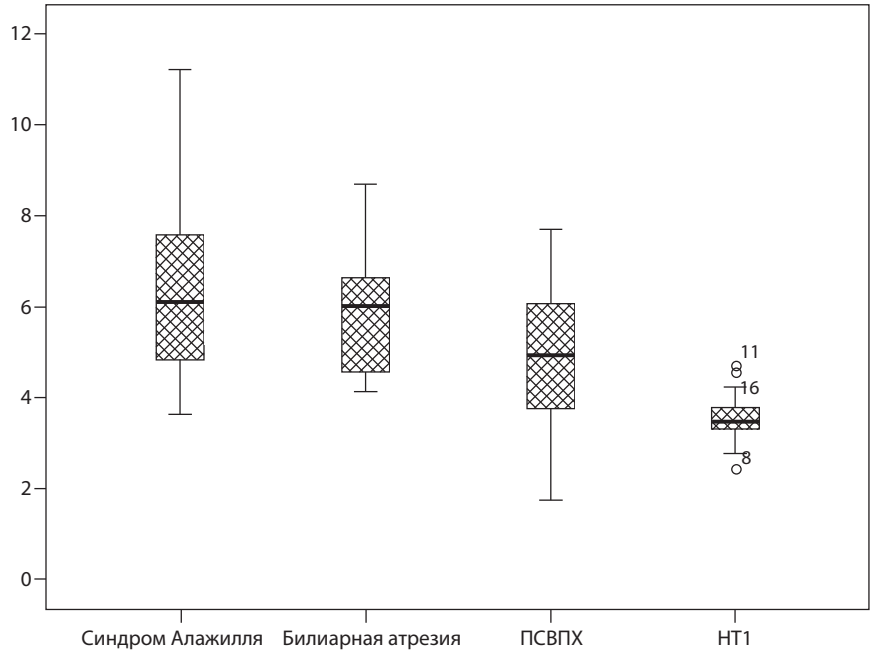

Патология	p	Патология
Синдром Алажилля	0.974	Билиарная атрезия
Синдром Алажилля	0.008	ПСВПХ
Синдром Алажилля	0.000	Тирозинемия
Билиарная атрезия	0.080	ПСВПХ
Билиарная атрезия	0.000	Тирозинемия
Тирозинемия	0.004	ПСВПХ

Примечание. Приведены ящичковые диаграммы: прямоугольник ограничивает 50% центральных значений распределения, «усы» охватывают наблюдения в пределах 1,5 межквартильных размахов от границ ящика, черные точки – кандидаты на статистические выбросы, выходящие за рамки 1,5 межквартильных размахов. Горизонтальная черта внутри прямоугольника – медиана.

При НТ1 уровень холестерина значимо ниже, чем при врожденных холестатических заболеваниях, хотя и находится в пределах референсных значений.

Уровень ЩФ (рисунок 58), общего белка и альбумина значимых различий при разных холестатических болезнях не имел, поэтому рассматривать эти показатели в качестве дифференциально диагностических не представляется возможным.

Рисунок 58. Показатели уровня ЩФ при врожденных холестатических болезнях печени у детей

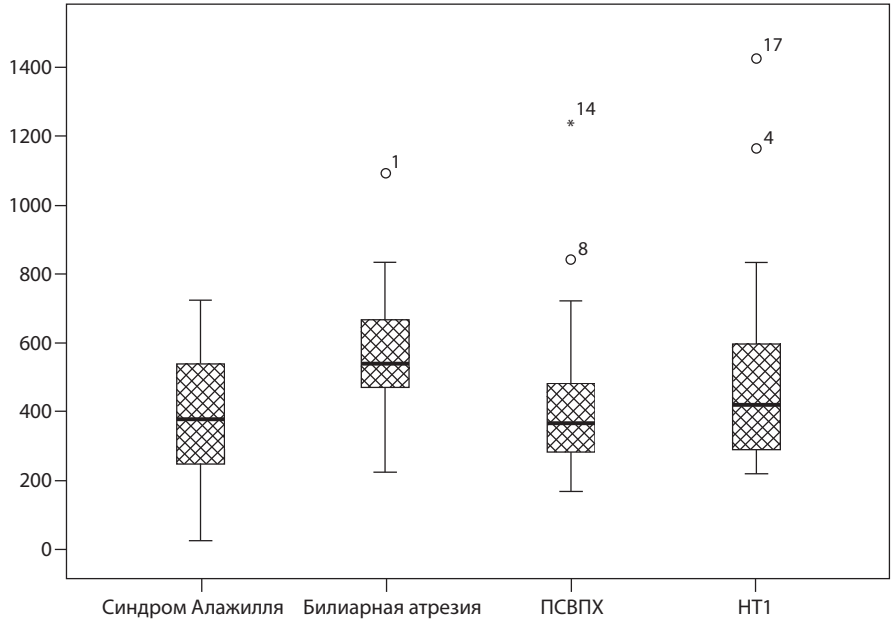

Патология	p	Патология
Синдром Алажилля	0.084	Билиарная атрезия
Синдром Алажилля	0.205	ПСВПХ
Синдром Алажилля	0.128	Тирозинемия
Билиарная атрезия	0.417	ПСВПХ
Билиарная атрезия	0.752	Тирозинемия
Тирозинемия	0.510	ПСВПХ

Примечание. Приведены ящичковые диаграммы: прямоугольник ограничивает 50% центральных значений распределения, «усы» охватывают наблюдения в пределах 1,5 межквартильных размахов от границ ящика, черные точки – кандидаты на статистические выбросы, выходящие за рамки 1,5 межквартильных размахов. Горизонтальная черта внутри прямоугольника – медиана.

Таким образом, наиболее значимыми лабораторными показателями в дифференциальной диагностике холестатических заболеваний у детей раннего возраста являются уровень ГГТП, общего билирубина с преобладанием прямой фракции и АЛТ.

Высокий уровень ГГТП (до 900 и более ммоль/л), часто даже выше, чем у детей с неонатальным холестазом другой этиологии (263,2 ммоль/л), отмечается при билиарной атрезии [165, 170]. Кроме того, отношение ГГТП/АЛТ более 2 считается дополнительным критерием в дифференциальной диагностике БА [170]. Высокий уровень ГГТП отмечается и при СА [14]. При ПСВПХ-1 и ПСВПХ-2 уровень ГГТП находится в пределах референсных значений, и только при ПСВПХ-3 уровень ГГТП, как правило, повышен в 3-10 раз [321]. Но ПСВПХ-3, как правило, дебютирует в более старшем возрасте, поэтому проведение дифференцирования его от других холестатических болезней в раннем возрасте нецелесообразно. Для НТ1, которая выделена как пример метаболических болезней с возможным холестазом, значительное повышение уровня ГГТП не характерно.

Сравнительный анализ показателей ГГТП (рисунок 59) при различных врожденных холестатических болезнях показал, что их можно условно разделить на два варианта: 1 – когда уровень ГГТП не превышает двух верхних границ нормы (ВГН); 2 – когда уровень ГГТП превышает две ВГН. При этом к 1-му варианту относятся ПСВПХ 1-го и 2-го типа (AUC=0,767) и НТ1 (AUC=0,654), а СА и БА – ко 2-му варианту. Второй вариант условно можно подразделить еще на подварианты: 2а – когда уровень ГГТП находится в диапазоне от 2 до 7 ВГН; 2б – когда уровень ГГТП >7 ВГН. При этом для СА характерен вариант 2а (AUC=0,796 для детей первых трех месяцев жизни и AUC=0,895 для детей старше трех месяцев), а для БА характерен вариант 2б (AUC=0,747).

Значительное повышение показателей сывороточных аминотрансфераз (АЛТ) характерно для ПСВПХ 1-го и 2-го типа, который дебютируют в раннем возрасте [138]. Но повышение уровня цитолитической активности также характерно и для БА [170], и для СА [112], а также он может повышаться и при НТ1 [12].

Рисунок 59. Показатели уровня ГГТП при врожденных холестатических болезнях печени у детей

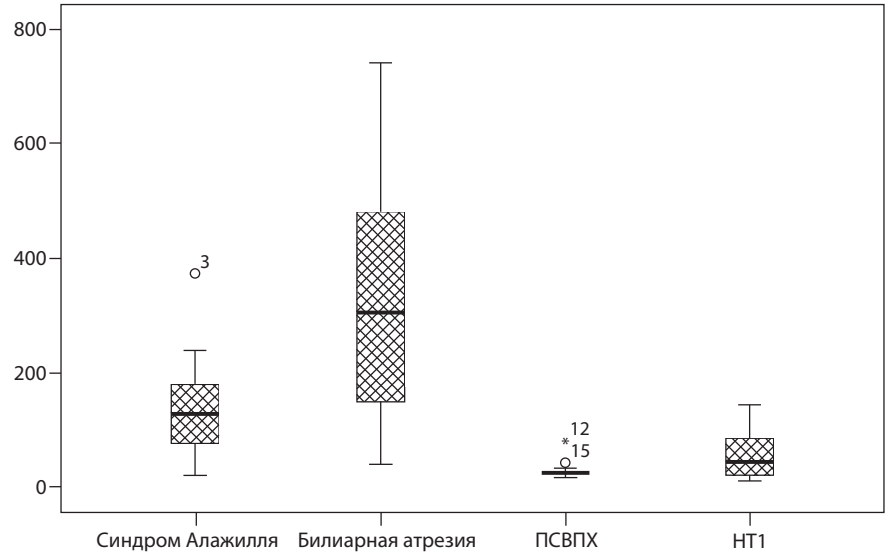

Патология	p	Патология
Синдром Алажилля	0.014	Билиарная атрезия
Синдром Алажилля	0.000	ПСВПХ
Синдром Алажилля	0.002	Тирозинемия
Билиарная атрезия	0.000	ПСВПХ
Билиарная атрезия	0.000	Тирозинемия
Тирозинемия	0.016	ПСВПХ

Примечание. Приведены ящичковые диаграммы: прямоугольник ограничивает 50% центральных значений распределения, «усы» охватывают наблюдения в пределах 1,5 межквартильных размахов от границ ящика, черные точки – кандидаты на статистические выбросы, выходящие за рамки 1,5 межквартильных размахов. Горизонтальная черта внутри прямоугольника – медиана.

Сравнительный анализ показателей АЛТ при различных врожденных холестатических болезнях у детей раннего возраста показал (рисунок 60), что их можно условно разделить на два варианта: 1 – когда уровень АЛТ не превышает трех ВГН; 2 – когда уровень АЛТ превышает 3 ВГН. При этом к 1-му варианту относятся НТ1 (AUC=0,683) и СА (AUC=0,921 для детей первых трех месяцев жизни и AUC=0,895 для детей старше трех месяцев), а ПСВПХ 1-го и 2-го типа и БА – ко 2-му варианту. Второй вариант условно можно подразделить еще на подварианты: 2а – когда уровень АЛТ находится в диапазоне от 3 до 7 ВГН; 2б – когда уровень АЛТ

>7 ВГН. При этом для БА характерен вариант 2а (AUC=0,796 для детей первых трех месяцев жизни и AUC=0,895 для детей старше трех месяцев), а для ПСВПХ 1-го и 2-го типа характерен вариант 2б (AUC=0,700).

Рисунок 60. Уровень цитолитической активности при врожденных холестатических болезнях печени у детей

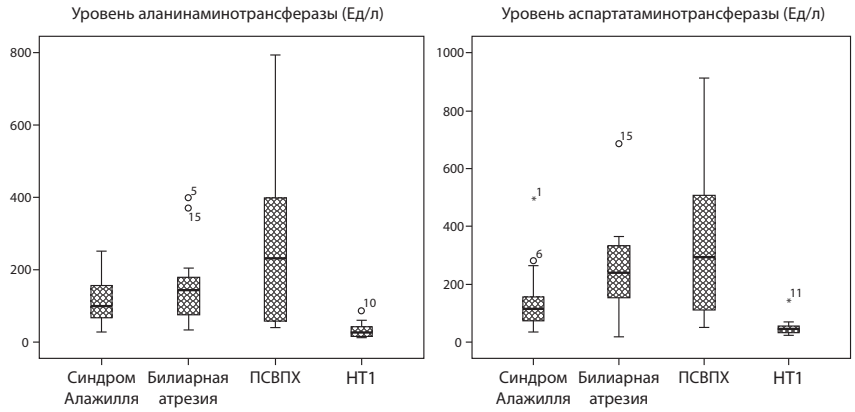

Уровень АЛТ (Ед/л)			Уровень АСТ (Ед/л)		
Патология	**p**	**Патология**	**Патология**	**p**	**Патология**
Синдром Алажилля	0,106	Билиарная атрезия	Синдром Алажилля	0,007	Билиарная атрезия
Синдром Алажилля	0,012	ПСВПХ	Синдром Алажилля	0,010	ПСВПХ
Синдром Алажилля	0,000	Тирозинемия	Синдром Алажилля	0,004	Тирозинемия
Билиарная атрезия	0,028	ПСВПХ	Билиарная атрезия	0,115	ПСВПХ
Билиарная атрезия	0,000	Тирозинемия	Билиарная атрезия	0,000	Тирозинемия
Тирозинемия	0,001	ПСВПХ	Наследственная тирозинемия 1-го типа	0,000	ПСВПХ

Примечание. Приведены ящичковые диаграммы: прямоугольник ограничивает 50% центральных значений распределения, «усы» охватывают наблюдения в пределах 1,5 межквартильных размахов от границ ящика, черные точки – кандидаты на статистические выбросы, выходящие за рамки 1,5 межквартильных размахов. Горизонтальная черта внутри прямоугольника – медиана.

Показатели уровня общего билирубина с преобладанием его прямой фракции (рисунок 61) также можно условно разделить на два варианта: 1 – когда уровень общего билирубина не превышает 3 ВГН; 2 – когда уровень общего билирубина превышает 3 ВГН. При этом к 1-му варианту относится НТ1 (AUC=0,779), а ПСВПХ 1-го и 2-го типа, СА и БА – ко 2-му варианту. Второй вариант условно можно подразделить еще на подварианты: 2а – когда уровень общего билирубина находится в диапазоне от 3 до 7 ВГН; 2б – когда уровень общего билирубина >7 ВГН. При этом для СА характерен вариант 2а (AUC=0,912), а вариант 2б характерен для ПСВПХ 1-го и 2-го типа (AUC=0,733) и БА (AUC=0,758).

Рисунок 61. Показатели уровня общего и прямого билирубина при врожденных холестатических болезнях печени у детей

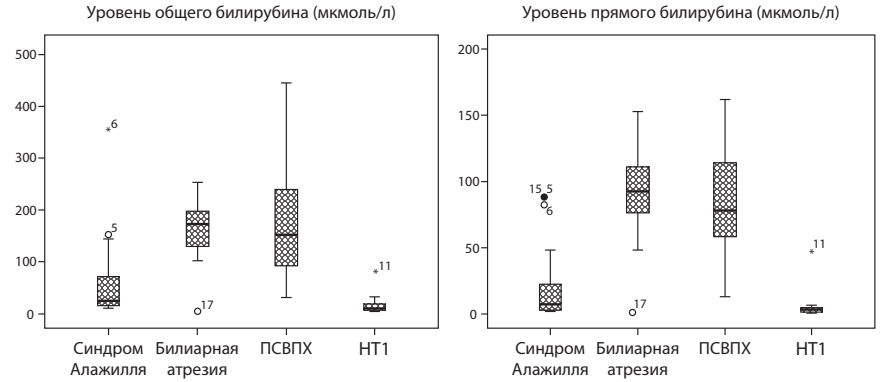

Уровень общего билирубина (Мкмоль/л)			Уровень прямого билирубина (Мкмоль/л)		
Патология	**p**	**Патология**	**Патология**	**p**	**Патология**
Синдром Алажилля	0.001	Билиарная атрезия	Синдром Алажилля	0.000	Билиарная атрезия
Синдром Алажилля	0.005	ПСВПХ	Синдром Алажилля	0.000	ПСВПХ
Синдром Алажилля	0.103	Тирозинемия	Синдром Алажилля	0.052	Тирозинемия
Билиарная атрезия	0.437	ПСВПХ	Билиарная атрезия	0.773	ПСВПХ
Билиарная атрезия	0.000	Тирозинемия	Билиарная атрезия	0.000	Тирозинемия
Тирозинемия	0.000	ПСВПХ	Тирозинемия	0.000	ПСВПХ

Примечание. Приведены ящичковые диаграммы: прямоугольник ограничивает 50% центральных значений распределения, «усы» охватывают наблюдения в пределах 1,5 межквартильных размахов от границ ящика, черные точки – кандидаты на статистические выбросы, выходящие за рамки 1,5 межквартильных размахов. Горизонтальная черта внутри прямоугольника – медиана.

Повышение уровня АЛТ и общего билирубина с преобладанием прямой фракции выше 7 ВГН и уровень ГГТП, находящийся в пределах референсных значений, характерны для ПСВПХ. Для билиарной атрезии, кроме повышения уровня АЛТ и общего билирубина с преобладанием прямой фракции, характерно повышение уровня ГГТП выше 7 ВГН. Для СА характерен уровень АЛТ, не превышающий 3 ВГН, уровень общего билирубина, находящийся в диапазоне 3-7 ВГН с преобладанием прямой фракции, уровень ГГТП, находящийся в диапазоне 3-7 ВГН. Для НТ1 характерен уровень АЛТ, не превышающий 2 ВГН, уровень общего билирубина, не превышающий 3 ВГН с преобладанием прямой фракции, уровень ГГТП, не превышающий 2 ВГН, а также коагулопатия. Уровень холестерина у детей старше 3 месяцев при СА выше, чем при других врожденных холестатических болезнях.

Таким образом, оценка совокупности таких биохимических показателей, как уровень ГГТП, общего билирубина с преобладанием прямой фракции и АЛТ позволяет дифференцировать холестатические болезни у детей раннего возраста.

Для наследственной тирозинемии 1-го типа уровни АЛТ, общего и прямого билирубина не превышаеют трех верхних границ нормы, ГГТП не превышает двух верхних границ нормы, а также характерна коагулопатия.

Коагулопатия в дебюте заболевания часто имеет место при НТ1 (AUC=0,757), у детей первых трех месяцев жизни при СА (AUC=0,825) и БА (AUC=0,769). Однако дифференцировать эти заболевания можно, учитывая результаты уровня АЛТ, билирубина и ГГТП.

Оценка биохимических показателей крови является третьим шагом в алгоритме пошаговой дифференциальной диагностики врожденных холестатических болезней у детей раннего возраста, который на этом этапе позволяет выделить пациентов с БА, нуждающихся в проведении оперативного лечения – портоэнтеростомии (операции по Касаи), а также выделить пациентов, которым необходимо проведение 4-го шага в алгоритме дифференциальной диагностики – исследование уровня сукцинилацетона в мочи и крови с целью исключения НТ1 и проведение исследования уровня аминокислот методом тандемной масс-спектрометрии для исключения метаболических болезней, которые в дальнейшем будут верифицироваться с помощью молекулярно-генетического исследования. С помощью молекулярно-генетического исследования также верифицируются ПСВПХ и СА (рисунок 62).

Пошаговая дифференциальная диагностика врожденных холестатических болезней у детей позволит проводить раннюю диагностику и определить правильную тактику ведения больных, в том числе оперативное лечение.

Ранняя диагностика холестазов у младенцев позволит проводить профилактику инвалидизации детей, а также улучшит такой значимый показатель, как младенческая и детская смертность.

Проведенные исследования показывают, что врожденные холестатические болезни представляют собой тяжелое поражение печени часто с исходом в цирроз, сопровождаются сходными клиническими проявлениями, трудностями в их дифференциальной диагностике, необходимой для наиболее раннего их выявления и определения дальнейшей тактики ведения пациентов.

Наиболее значимыми клиническими симптомами в дебюте врожденных холестатических болезней у детей раннего возраста являются затяжная желтуха в неонатальном периоде, гипохолия или ахолия стула, гепатомегалия или гепатоспленомегалия у детей, родившихся с внутриутробной гипотрофией, от беременности, протекавшей с угрозой прерывания. Синдром диспепсии, лихорадки и рахит в дебюте заболевания характерны для холестаза вследствие наследственной тирозинемии 1-го типа. Перечисленный симптомокомплекс считается первым шагом в алгоритме пошаговой дифференциальной диагностики врожденных холестатических болезней у детей раннего возраста.

Рисунок 62. Алгоритм пошаговой дифференциальной диагностики врожденных холестатических болезней у детей раннего возраста

1. Анамнез.
Клинический осмотр.

Затяжная желтуха в неонатальном периоде (более двух недель), которая сопровождается гепато-/гепатоспленомегалией и/или гипо-

2. Гепатобилисцинтиграфия

Время максимального накопления РФП в печени (Тмакс)

- ≤12,8 минут → Поступление РФП в кишечник есть
- >12,8 минут → Поступление РФП в кишечник нет

Поступление РФП в кишечник есть		Поступление РФП в кишечник нет
Время полувыведения РФП из гепатоцитов (Т½) <42,1 мин	Время полувыведения РФП из гепатоцитов (Т½) >42,1 мин	Время полувыведения РФП из гепатоцитов (Т½) отсутствует
Наследственная тирозинемии 1-го типа	Синдром Алажилля	Прогрессирующий семейный внутрипеченочный холестаз 1-2-го типа; Билиарная атрезия

3. Лабораторные показатели

БИОХИМИЧЕСКИЕ ПОКАЗАТЕЛИ ВГН - верхняя граница нормы			ГГТП		
			До 2-х ВГН	>2 ВГН	
				2-7 ВГН	>7 ВГН
АЛТ	До 3-х ВГН		НТ1	СА	
	>3-х ВГН	3-7 ВГН			БА
		>7 ВГН	ПСВПХ		
Билирубин	До 3-х ВГН		НТ1		
	>3-х ВГН	3-7 ВГН		СА	
		>7 ВГН	ПСВПХ		БА

4. Молекулярно-генетическое исследование

Для верификации: прогрессирующего семейного внутркпеченочного холестаза, синдрома Алажилля, наследственной тирозинемии 1 типа

С помощью гепатобилисцинстиграфии проводится дифференциальная диагностика типа внутрипеченочного холестаза – внутриклеточного синусоидального от дуктулярного, а также дифференцирование прогрессирующего семейного внутрипеченочного холестаза и билиарной атрезии, при которых время максимального накопления радиофармпрепарата в печени превышает 12,8 мин и отсутствует время полувыведения радиофармпрепарата из печени и поступление его в кишечник, от синдрома Алажилля и холестаза вследствие наследственной тирозинемии 1-го типа, при которых время максимального накопления радиофармпрепарата в печени менее 12,8 мин, имеется время поступления его в кишечник, а дифференцировать эти заболевания при проведении гепатобилисцинтиграфии возможно по времени полувыведения радиофармпрепарата из печени, которое составляет менее 42,1 мин при наследственной тирозинемии 1-го типа, но более 42,1 мин при синдроме Алажилля. Гепатобилисцинтиграфия считается вторым шагом в алгоритме пошаговой дифференциальной диагностики врожденных холестатических болезней у детей раннего возраста.

Наиболее значимыми лабораторными показателями, используемыми в дифференциальной диагностике врожденных холестатических болезней у детей раннего возраста, являются уровни гаммаглютамилтранспептидазы, общего билирубина с преобладанием прямой фракции и аланинаминотрансферазы. Дифференцировать врожденные холестатические болезни у детей раннего возраста необходимо по совокупности изменений показателей уровня гамма-глютамилтранспептидазы, общего билирубина и аланинаминотрансферазы, что является третьим шагом в алгоритме пошаговой дифференциальной диагностики этих заболеваний.

Прогрессирующий семейный внутрипеченочный холестаз диагностируется, если уровни аланинаминотрансферазы и общего билирубина с преобладанием прямой фракции превышают 7 верхних границ нормы, а уровень гамма-глютамилтранспептидазы находится в пределах референсных значений или не превышает двух верхних границ нормы. Билиарная атрезия диагно-

стируется, если уровень аланинаминотрансферазы находится в диапазоне 3-7 верхних границ нормы, а уровень общего билирубина с преобладанием прямой фракции и гамма-глютамилтранспептидазы превышает 7 верхних границ нормы. Синдром Алажилля диагностируется, когда уровень аланинаминотрансферазы не превышает 3 верхних границ нормы, уровень общего билирубина с преобладанием прямой фракции находится в диапазоне 3-7 верхних границ нормы, уровень гамма-глютамилтранспептидазы находится в диапазоне 2-7 верхних границ нормы. Для наследственной тирозинемии 1-го типа характерны уровни аланинаминотрансферазы и общего билирубина с преобладанием прямой фракции, не превышающие трех верхних границ нормы, и уровень гамма-глютамилтранспептидазы, не превышающий двух верхних границ нормы, а также коагулопатия.

Молекулярно-генетическое исследование является четвертым шагом в алгоритме пошаговой дифференциальной диагностики врожденных холестатических болезней у детей. Проведение тандемной масс-спектрометрии аминокислот, определение концентрации сукцинилацетона в крови и моче и обнаружение мутаций в гене FAH позволяют верифицировать наследственную тирозинемию 1-го типа. Проведение молекулярно-генетических исследований, направленных на поиск мутаций в генах *ABCB11* и *APT8B1*, позволяют верифицировать прогрессирующий семейный внутрипеченочный холестаз 1-го и 2-го типа; в генах *JAG1* и *NOTCH2* – синдром Алажилля.

РЕКОМЕНДАЦИИ

Детям с затяжной желтухой в неонатальном периоде, гипохолией или ахолией стула, гепатомегалией или гепатоспленомегалией, которые родились с внутриутробной гипотрофией от беременности, протекавшей с угрозой прерывания, необходимо провести биохимическое исследование крови с определением уровня общего и прямого билирубина, аланинаминотрансферазы, гамма-глютамилтранспептидазы, коагулограмму, а также сделать клинический анализ крови, в котором обнаружение анемии и тромбоцитопении наряду с коагулопатией обусловливает необходимость исследования крови и мочи на сукцинилацетон с целью исключения наследственной тирозинемии 1-го типа и дифференцирования ее с синдромом Алажилля. Детям с подозрением на наследственную тирозинемию 1-го типа проводится исследование на определение концентрации фенилаланина и тирозина в крови методом тандемной масс-спектрометрии, а при их повышении проводится определение концентрации сукцинилацетона в крови и моче.

Детям с подозрением на холестатические заболевания показано проведение гепатобилисцинтиграфии с определением времени максимального накопления радиофармпрепарата в печени, времени полувыведения радиофармпрепарата из печени и времени поступления радиофармпрепарата в кишечник. С помощью этих показателей проводится дифференциальная диагностика типа внутрипеченочного холестаза – внутриклеточного синусоидального от дуктулярного. Для прогрессирующего семейного внутрипеченочного холестаза и билиарной атрезии характерно отсутствие времени полувыведения радиофармпрепарата из печени и времени поступления его в кишечник, а время максимального накопления радиофармпрепарата в печени превышает 12,8 минуты. При синдроме Алажилля и наследственной тирозинемии 1-го типа время максимального накопления радиофармпрепарата в печени менее 12,8 мин, имеется время поступление его в кишечник и время полувыведения радиофармпрепарата из печени, которое при

наследственной тирозинемии 1-го типа менее 42,1 мин, а при синдроме Алажилля – более 42,1, минуты.

Дифференцировать холестатические болезни у детей позволяет совокупность изменений таких биохимических показателей крови, как уровни аланинаминотрансферазы, общего билирубина с преобладанием прямой фракции, гамма-глютамилтранспептидазы. Для прогрессирующего семейного внутрипеченочного холестаза характерно повышение уровня аланинаминотрансферазы и общего билирубина с преобладанием прямой фракции выше 7 верхних границ нормы и находящийся в пределах референсных значений или не превышающий двух верхних границ нормы уровень гамма-глютамилтранспептидазы. Для билиарной атрезии харатерен находящийся в диапазоне от 3 до 7 верхних границ нормы уровень аланинаминотрансферазы, а уровни общего билирубина с преобладанием прямой фракции и гамма-глютамилтранспептидазы, превышающие 7 верхних границ нормы. Для синдрома Алажилля харатерен не превышающий 3 верхних границ нормы уровень аланинаминотрансферазы, уровень общего билирубина с преобладанием прямой фракции, находящийся в диапазоне 3-7 верхних границ нормы, и уровень гамма-глютамилтранспептидазы, находящийся в диапазоне 2-7 верхних границ нормы. Для наследственной тирозинемии 1-го типа характерны уровени аланинаминотрансферазы и общего билирубина с преобладанием прямой фракции, не превышающие трех верхних границ нормы, и уровень гамма-глютамилтранспептидазы, не превышающий двух верхних границ нормы, а также коагулопатия.

Для верификации диагноза проводится молекулярно-генетическое исследование: для верификации наследственной тирозинемии 1-го типа – поиск мутаций в гене *FAH*; синдрома Алажилля – поиск мутаций в генах *JAG1* и *NOTCH2*; прогрессирующего семейного внутрипеченочного холестаза – поиск мутаций в генах *ABCB11*, *ATP8B1* и *ABCB4*.

СПИСОК ЛИТЕРАТУРЫ

1. Баранов А.А. Диагностика и лечение хронических вирусных гепатитов В, С и D у детей / А.А. Баранов, Б.С. Каганов, В.Ф. Учайкин, А.А. Корсунский, А.В. Горелов, А.С. Потапов, В.Ф. Баликин, А.Г. Ильин, С.Р. Конова, М.М. Котович, И.Н. Лыткина, М.И. Михайлов, И.Г. Никитин, Л.И. Николаева, А.Р. Рейзис, И.В. Сичинава, Т.В. Строкова, А.Г. Талалаев, Г.В. Тамазян, Е.Л. Туманова, Т.В. Чередниченко, Р.Р. Шиляев, Н.И. Шувакова, Е.А. Яценко // Вопросы современной педиатрии. 2004. Т. 3. № 6. С.35-38.
2. Волынец Г.В. Дисфункции билиарного тракта у детей / Г.В. Волынец // Русский медицинский журнал. 2006. № 33. С.149.
3. Волынец Г.В. Определение степени нарушения структуры печени и выраженности портальной гипертензии у детей / Г.В. Волынец, Н.Н.Евлюхина, А.В. Филин, А.Н. Сурков, А.С. Потапов, А.А.Шавров, И.В.Дворяковский, Н.Л.Пахомовская, А.В. Аникин, Е.И.Зеликович // Экспериментальная и клиническая гастроэнтерология. 2015. N 1. С.28-35.
4. Дворяковский И.В. Ультразвуковая анатомия здорового ребенка / И.В. Дворяковский. Москва: Фирма СТРОМ, 2009. 384 с.
5. Евлюхина Н.Н. Структурно-функциональные нарушения печени при ее хронической патологии у детей / Н.Н. Евлюхина // Педиатрическая фармакология. 2015. N 12. С.221-222.
6. Ивашкин В.Т. Клинические рекомендации Российского общества по изучению печени и Российской гастроэнтерологической ассоциации по лечению осложнений цирроза печени / В.Т. Ивашкин, М.В. Маевская, Ч.С. Павлов, Е.А. Федосьина, Е.Н. Бессонова, И.Ю. Пирогова, Д.В. арбузенко // Рос. журн. гастроэнтерол., гепатол., колопроктол. 2016. Т. 26, N 4. С.71-102.
7. Лишманов Ю.Б. Радионуклидная диагностика для практикующих врачей. Ю.Б. Лишманов, В.И. Чернов. Томск: STT, 2004. С.235-262.
8. Логинов А.С. Механизм развития внутрипеченочного холестаза и лечение больных первичным билиарным циррозом печени: научное издание / А.С. Логинов, В.И. Решетняк // 4 Российский национальный конгресс «Человек и лекарство»: Материалы конф. – М.1997. С. 75.
9. Международная классификация функционирования, ограничений жизнедеятельности и здоровья / Пер. Г.Д. Шостка, В.Ю. Ряснянского, А.В. Квашина и др. ВОЗ: Женева, 2001. С.342.

10. Мухина Ю.Г. Синдром Алажилля (артериопеченочная дисплазия) / Ю.Г. Мухина, В.Г. Солониченко, А.В. Иванова, Н.П. Котлукова, Е.Г. Левченко // Педиатрия. 2000. N 3. С.48-54.
11. Намазова-Баранова Л.С. Семилетний опыт терапии нитизиноном наследственной тирозинемии 1-го типа в России // Л.С. Намазова-Баранова, С.И.Полякова, Т.Э. Боровик, Т.В. Бушуева, М.А. Варичкина, А.К. Геворкян // Эффективная Фармакотерапия. Педиатрия. 2015. N 3. С.24-31.
12. Полякова С.И. Наследственная тирозинемия 1-го типа – что нужно знать педиатрам // С.И. Полякова, К.В. Савостьянов, А.А. Пушков. Практика педиатра. 2014. N 1. С. 4-16.
13. Полякова С.И. Применение билисцинтиграфии в диагностике болезней печени и желчных путей у детей // С.И. Полякова, А.В. Никитин, Н.Л. Комарова, И.Е. Смирнов // Медицинская технология. М. 2014.
14. Северин Е.С. Биохимия: учебник для вузов / Е.С. Северин. М.: ГЭОТАР-Медиа. 2005. 784 с.
15. Царегородцев А.Д. Фармакотерапия детских болезней / А.Д. Царегородцев М.: Медицинское информационное агентство. 2010. С.535-541.
16. Akhtar N. An integrin-ILK-microtubule network orients cell polarity and lumen formation in glandular epithelium / N. Akhtar, C.H. Streuli // Nature cell biology. 2013. Vol. 15(1). P. 17-27.
17. Akiyama T. Use of near infrared reflectance spectroscopy in the screening for biliary atresia / T. Akiyama, Y. Yamauchi // J Pediatr Surg. 1994. Vol. 29(5). P. 645-647.
18. Alagille D. Hepatic ductular hypoplasia associated with characteristic facies, vertebral malformations, retarded physical, mental, and sexual development, and cardiac murmur / D. Alagille, M. Odièvre, M. Gautier, JP. Dommergues // J Pediatr. 1975. Vol. 86(1). P. 63-71.
19. Alissa F.T. Update on progressive familial intrahepatic cholestasis / F.T. Alissa, R. Jaffe, B.L. Shneider // J Pediatr Gastroenterol Nutr. 2008. Vol. 46(3). P. 241-52.
20. Alvarez F. Is biliary atresia an immune mediated disease? // Journal of hepatology. 2013. Vol. 59(4). P. 648-650.
21. Anshu Srivastava. Progressive Familial Intrahepatic Cholestasis // J Clin Exp Hepatol. 2014. Vol. 4(1). P. 25-36.
22. Aquilano K. Nitric oxide is the primary mediator of cytotoxicity induced by GSH depletion in neuronal cells / K. Aquilano, S. Baldelli, S. Cardaci, G. Rotilio, M.R. Ciriolo // Journal of cell science. 2011. Vol. 124(7). P. 1043-1054.
23. Arvay J.L. Body composition of children aged 1 to 12 years with biliary atresia or Alagille syndrome / J.L. Arvay, B.S. Zemel, P.R. Gallagher, A.J. Rovner, A.E. Mulberg, V.A. Stallings, B.A. Haber // J Pediatr Gastroenterol Nutr. 2005. Vol. 40(2). P. 146-150.
24. Azar G. Atypical morphologic presentation of biliary atresia and value of serial liver biopsies / G. Azar, D. Beneck, B. Lane, J. Markowitz, F. Daum, E. Kahn // J Pediatr Gastroenterol Nutr. 2002. Vol. 34(2). P. 212-215.
25. Bales C.B. Pathologic lower extremity fractures in children with Alagille syndrome / C.B. Bales, B.M. Kamath, P.S. Munoz, A. Nguyen, D.A. Piccoli, N.B. Spinner, D. Horn, J. Shults, M.B. Leonard, A. Grimberg, K.M. Loomes // J Pediatr Gastroenterol Nutr. 2010. Vol. 51(1). P. 66-70.
26. Berroca T. Syndrome of Alagille: radiological and sonographic findings. A review of 37 cases / T. Berroca, E. Gamo, J. Navalón, C. Prieto, I. Al-Assir, P. Cortés, I. Pastor, L. Hierro // Eur Radiol. 1997. Vol. 7(1). P. 115-118.
27. Bezerra J.A. Genetic induction of proinflammatory immunity in children with biliary atresia / J.A. Bezerra, G. Tiao, F.C. Ryckman, M. Alonso, G.E. Sabla, B. Shneider, R.J. Sokol, B.J. Aronow // Lancet. 2002. Vol. 360(9346). P. 1653-1659.
28. Bezerra J.A. Potential etiologies of biliary atresia / J.A. Bezerra // Pediatric transplantation. 2005. Vol. 9(5). P. 646-651.
29. Bliksrud Y.T. Tyrosinaemia type I-de novo mutation in liver tissue suppressing an inborn splicing defect / Y.T. Bliksrud, E. Brodtkorb, P.A. Andresen, I.E.T. van den Berg, E.A. Kvittingen // J. Molec. Med. 2005. Vol. 83(5). P. 406-410.
30. Casaccia G. Cystic anomalies of biliary tree in the fetus: is it possible to make a more specific prenatal diagnosis? / G. Casaccia, E. Bilancioni, A. Nahom, A. Trucchi, L. Aite, M. Marcellini, P. Bagolan // J Pediatr Surg. 2002. Vol. 37(8). P. 1191-1194.
31. Castellano I. γ-Glutamyltranspeptidases: sequence, structure, biochemical properties, and biotechnological applications / I. Castellano, A. Merlino // Cell Mol Life Sci. 2012. Vol. 69(20). P. 3381-3394.
32. Chen ST. Prenatal diagnosis of progressive familial intrahepatic cholestasis type 2 / S.T. Chen, H.L. Chen, Y.N. Su, Y.J. Liu, Y.H. Ni, H.Y. Hsu, C.S. Chu, N.Y. Wang, M.H. Chang // J Gastroenterol Hepatol. 2008. Vol. 23(9). P. 1390-1393.

33. Chen X. Value of Gamma-Glutamyl Transpeptidase for Diagnosis of Biliary Atresia by Correlation With Age / X. Chen, R. Dong, Z. Shen, W. Yan, S. Zheng // J Pediatr Gastroenterol Nutr. 2016. Vol. 63(3). P. 370-373.
34. Cheremisinova I.S. Actual Radiodiagnosis Technologies of Hepatic Cancer / I.S. Cheremisinova, B.E. Shakhov // Sovremennye tehnologii v medicine. 2012. Vol. 4. P. 115-120.
35. Child C.G. Surgery and portal hypertension / C.G. Child, J.G. Turcotte // Major Probl. Clin. Surg. 1964. Vol. 1. P. 1-85.
36. Cholongitas E. Risk factors, sequential organ failure assessment and model for end- stage liver disease scores for predicting short term mortality in cirrhotic patients admitted to intensive care unit / E. Cholongitas, M. Senzolo, D. Patch, R. Kwong, V. Nikolopoulou, G. Leandro, S. Shaw, A.K. Burroughs // Aliment Pharmacol. Ther. 2006. Vol. 23(7). P. 883-893.
37. Danks D.M. Studies of the aetiology of neonatal hepatitis and biliary atresia / D.M. Danks, P.E. Campbell, I. Jack, J. Rogers, A.L. Smith // Arch Dis Child. 1977. Vol. 52(5). P. 360-367.
38. Davenport M. Maximizing Kasai portoenterostomy in the treatment of biliary atresia: medical and surgical options / M. Davenport, A. Grieve // S Afr Med J. 2012. Vol. 102(11pt.2). P. 865-867.
39. Davit-Spraul A. ATP8B1 and ABCB11 analysis in 62 children with normal gamma-glutamyl transferase progressive familial intrahepatic cholestasis (PFIC): phenotypic differences between PFIC1 and PFIC2 and natural history / A. Davit-Spraul, M. Fabre, S. Branchereau, C. Baussan, E. Gonzales, B. Stieger, O. Bernard, E. Jacquemin // Hepatology. 2010. Vol.51(5). P. 1645-1655.
40. Davit-Spraul A. Progressive familial intrahepatic cholestasis / A. Davit-Spraul, E. Gonzales, C. Baussan, E. Jacquemin // Orphanet J Rare Dis. 2009. Vol. 4(1).
41. Davit Spraul A., Gonzales E., Baussan C., Jacquemin E. The spectrum of liver disease related to ABCB4 gene mutations: pathophysiology and clinical aspects. Semin Liver Dis. 2010;30:134-146.
42. De Vree J.M. Mutations in MDR3 gene cause progressive familial intrahepatic cholestasis / J.M. De Vree, E. Jacquemin, E. Sturm, D. Cresteil, P.J. Bosma, J. Aten, J.F. Deleuze, M. Desrochers, M. Burdelski, O. Bernard, R.P. Oude Elferink, M. Hadchouel // Proc Natl Acad Sci U S A. 1998. Vol. 95(1). P. 282-287.
43. Dehghani S.M. Comparison of different diagnostic methods in infants with Cholestasis / S.M. Dehghani, M. Haghighat, M.H. Imanieh, B. Geramizadeh // World J Gastroenterol. 2006. Vol. 12(36). P. 5893-5896.
44. Devaux P.F. Proteins involved in lipid translocation in eukaryotic cells / P.F. Devaux, I. Lopez-Montero, S. Bryde // Chem Phys Lipids. 2006. Vol. 141(1-2). P. 119-132.
45. E-Guindi M.A. Design and validation of a diagnostic score for biliary atresia / M.A. E-Guindi, M.M. Sira, A.M. Sira, T.A. Salem, O.L. E-Abd, H.A. Konsowa, D.S. E-Azab, A.A. Allam // Journal of hepatology. 2014. Vol. 61(1). P. 116-123.
46. E-Guindi M.A. Urinary urobilinogen in biliary atresia: A missed, simple and cheap diagnostic test / M.A. E-Guindi, H.H. E-Said, M.H. Hussein, R.E. Nassar, A.M. Sira // Hepatology research. 2015. Vol. 46(2). P. 174-182.
47. Emerick K.M. Features of Alagille syndrome in 92 patients: frequency and relation to prognosis / K.M. Emerick, E.B. Rand, E. Goldmuntz, I.D. Krantz, N.B. Spinner, D.A. Piccoli // Hepatology. 1999. Vol. 29(3). P. 822-829.
48. Espinosa Fernandez M.G. Progressive familial intrahepatic cholestasis type 3. An MDR3 defect / M.G. Espinosa Fernandez, V.M. Navas Lopez, J. Blasco Alonso, C. Sierra Salinas, A. Barco Galvez // An Pediatr (Barc). 2008. Vol. 69(2). P. 182-184.
49. Evason K. Morphologic findings in progressive familial intrahepatic cholestasis 2 (PFIC2): correlation with genetic and immunohistochemical studies / K. Evason, K.E. Bove, M.J. Finegold, A.S. Knisely, S. Rhee, P. Rosenthal, A.G. Miethke, S.J. Karpen, L.D. Ferrell, G.E. Kim // Am J Surg Pathol. 2011. Vol. 35(5). P. 687-696.
50. Feldman A.G. Biliary atresia: cellular dynamics and immune dysregulation / A.G. Feldman, C.L. Mack // Seminars in pediatric surgery 2012. Vol. 21(3). P. 192-200.
51. Feranchak A.P. Medical and Nutritional Management of Cholestasis / A.P. Feranchak, R.O. Ramirez, R.J. Sokal. In: F.J. Suchy, R.J. Sokol, W.F. Balistreri. Liver Disease in Children. 2nd ed. Lippincott. Williams and Wilkins. 2001. P. 195-238.
52. Frongillo F. Acute Liver Failure in an Adult, a Rare Complication of Alagille Syndrome: Case Report and Brief Review / F. Frongillo, G. Bianco, N. Silvestrini, M.C. Lirosi, A.M. Sanchez, E. Nure, R. Gaspari, A.W. Avolio, G. Sganga, S. Agnes // Transplant Proc. 2015. Vol. 47(7). P. 2179-2181.
53. Gentz J. Dietary treatment in tyrosinemia (tyrosinosis). With a note on the possible recognition of the carrier state / J. Gentz, B. Lindblad,

S. Lindstedt, L. Levy, W. Shasteen, R. Zetterstrom // Am. J. Dis. Child. 1967. Vol. 113(1). P. 31-37.

54. Goldsmith L.A. Tyrosinemia and related disorders / L.A. Goldsmith, C. Laberge In: Scriver C.R., Beaudet A.L., Sly W.L., Valle D., eds. The metabolic basis of inherited diseases. 6-th ed. 1989. P. 547-562.
55. Govindarajan K.K. Biliary atresia: Where do we stand now? / K.K. Govindarajan // World J Hepatol. 2016. Vol. 8(36). P. 1593-1601.
56. Greenwood R.D. Syndrome of intrahepatic biliary dysgenesis and cardiovascular malformations / R.D. Greenwood, A. Rosenthal, A.C. Crocker, A.S. Nadas // Pediatrics. 1976. Vol. 58(2). P. 243-247.
57. Grochowski C.M. Jagged1 (JAG1): Structure, Expression, and Disease Associations / C.M. Grochowski, K.M. Loomes, N.B. Spinner // Gene. 2016. Vol. 576(1pt.3). P. 381-384.
58. Gu Y.H. Stool color card screening for early detection of biliary atresia and long-term native liver survival: a 19-year cohort study in Japan / Y.H. Gu, K. Yokoyama, K. Mizuta, T. Tsuchioka, T. Kudo, H. Sasaki, M. Nio, J. Tang, T. Ohkubo, A. Matsui // The Journal of pediatrics 2015. Vol. 166(4). P. 897-902.
59. Guegan K. JAG1 mutations are found in approximately one third of patients presenting with only one or two clinical features of Alagille syndrome / K. Guegan, K. Stals, M. Day, P. Turnpenny, S. Ellard // Clin Genet. . Vol. 82(1). P. 33-40.
60. Gunaydin M. Different techniques for biliary diversion in progressive familial intrahepatic cholestasis / M. Gunaydin, B. Tander, D. Demirel, G. Caltepe, A.G. Kalayci, E. Eren, U. Bicakcı, R. Rizalar, E. Ariturk, F. Bernay // J Pediatr Surg. 2016. Vol. 51(3). P. 386-389.
61. Gupta D.K. AIIMS clinical score: a reliable aid to distinguish neonatal hepatitis from extra hepatic biliary atresia / D.K. Gupta, M. Srinivas, M. Bajpai // Indian journal of pediatrics. 2001. Vol. 68(7). P. 605-608.
62. Han S.J. Magnetic resonance cholangiography for the diagnosis of biliary atresia / S.J. Han, M.J. Kim, A. Han, K.S. Chung, C.S. Yoon, D. Kim, E.H. Hwang // J Pediatr Surg. 2002. Vol. 37(4). P. 599-604.
63. Harper P. Congenital biliary atresia and jaundice in lambs and calves / P. Harper, J.W. Plant, D.B. Unger // Australian veterinary journal 1990. Vol. 67(1). P. 18-22.
64. Hartley J. Biliary atresia / J. Hartley, A. Harnden, D. Kelly // BMJ. 2010. Vol. 340. P. 2383.

65. Hartley J.L. Alagille syndrome and other hereditary causes of cholestasis / J.L. Hartley, P. Gissen, D.A. Kelly // Clin Liver Dis. 2013. Vol. 17(2). P. 279-300.
66. Hinds R. Antenatal presentation of biliary atresia / R. Hinds, M. Davenport, G. Mieli-Vergani, N. Hadzić // J Pediatr.2004. Vol. 144(1). P. 43-46.
67. Hingorani M. Ocular abnormalities in Alagille syndrome / M. Hingorani, K.K. Nischal, A. Davies, C. Bentley, A. Vivian, A.J. Baker, G. Mieli-Vergani, A.C. Bird, W.A. Aclimandos // Ophthalmology. 1999. Vol. 106(2). P. 330-337.
68. Hofmann A.F. Overview of bile secretion / A.F. Hofmann. In: Schultz S.G. Handbook of Physiology. MD. USA: American Physiological Society. 1989. P. 549-566.
69. Holme E. Diagnosis and management of tyrosinemia type I / E. Holme, S. Lindstedt // Curr Opin Pediatr. 1995. Vol. 7(6). P. 726-732.
70. Holme E. Tyrosinaemia type I and NTBC (2-(2-nitro-4-trifluoromethylbenzoyl)-1,3-cyclohexanedione) / E. Holme, S. Lindstedt // Journal of Inherited Metabolic Disease. 1998. Vol. 21(5). P. 507-517.
71. Hsiao C.H. Universal screening for biliary atresia using an infant stool color card in Taiwan / C.H. Hsiao, M.H. Chang, H.L. Chen, H.C. Lee, T.C. Wu, C.C. Lin, Y.J. Yang, A.C. Chen, M.M. Tiao, B.H. Lau, C.H. Chu, M.W. Lai // Hepatology. 2008. Vol. 47(4). P. 1233-1240.
72. Huang X. Involvement of oxidative stress and cytoskeletal disruption in microcystin-induced apoptosis in CIK cells / X. Huang, L. Chen, W. Liu, Q. Qiao, K. Wu, J. Wen, C. Huang, R. Tang, X. Zhang // Aquat Toxicol. 2015. Vol. 165. P. 41-50.
73. Hwa Pyung Lee. Outcome of Alagille Syndrome Patients Who Had Previously Received Kasai Operation during Infancy: A Single Center Study / Hwa Pyung Lee, B. Kang, S.Y. Choi, S. Lee, S.K. Lee, Y.H. // Pediatr Gastroenterol Hepatol Nutr. 2015. Vol. 18(3). P. 175-179.
74. Indian Academy of Pediatrics. Pediatric Gastroenterology Subspecialty Chapter. Consensus report on neonatal cholestasis syndrome / Pediatric Gastroenterology Subspecialty Chapter of Indian Academy of Pediatrics // Indian Pediatr. 2000. Vol. 37. P. 845-851.
75. Jacquemin E. Progressive familial intrahepatic cholestasis / E. Jacquemin // Clin Res Hepatol Gastroenterol. 2012. Vol. 36 (suppl 1). P. S26-S35.
76. Jacquemin E. Role of multidrug resistance 3 deficiency in pediatric and adult liver disease: one gene for three diseases / E. Jacquemin // Semin Liver Dis. 2001. Vol. 21(4). P. 551-562.

77. Jacquemin E. The wide spectrum of multidrug resistance 3 deficiency: from neonatal cholestasis to cirrhosis of adulthood / E. Jacquemin, J.M. De Vree, D. Cresteil, E.M. Sokal, E. Sturm, M. Dumont, G.L. Scheffer, M. Paul, M. Burdelski, P.J. Bosma, O. Bernard, M. Hadchouel, R.P. Elferink // Gastroenterology. 2001. Vol. 120(6). P. 1448-1458.

78. Jacquemin E. Ursodeoxycholic acid therapy in pediatric patients with progressive familial intrahepatic cholestasis / E. Jacquemin, D. Hermans, A. Myara, D. Habes, D. Debray, M. Hadchouel, E.M. Sokal, O. Bernard // Hepatology. 1997. Vol. 25(3). P. 519-523.

79. Jankowska I. Progressive familial intrahepatic cholestasis and inborn errors of bile acid synthesis / I. Jankowska, P. Socha // Clin Res Hepatol Gastroenterol. 2012. Vol. 36(3). P. 271-274.

80. Jeannie Chan. Hepatobiliary transport in health and disease / Jeannie Chan, John L VandeBerg // Clin Lipidol. 2012. Vol. 7(2). P. 189-202.

81. Kalicinski P.J. Surgical treatment of progressive familial intrahepatic cholestasis: comparison of partial external biliary diversion and ileal bypass / P.J. Kalicinski, H. Ismail, I. Jankowska, A. Kaminski, J. Pawlowska, T. Drewniak // Eur J Pediatr Surg. 2003. Vol. 13(5). P. 307-311.

82. Kamath B.M. Consequences of JAG1 mutations / B.M. Kamath, L. Bason, D.A. Piccoli, I.D. Krantz, N.B. Spinner // J Med Genet. 2003. Vol. 40(12). P. 891-895.

83. Kamath B.M. NOTCH2 mutations in Alagille syndrome / B.M. Kamath, R.C. Bauer, K.M. Loomes, G. Chao, J. Gerfen, A. Hutchinson, W. Hardikar, G. Hirschfield, P. Jara, I.D. Krantz, P. Lapunzina, L. Leonard, S. Ling, V.L. Ng, P.L. Hoang, D.A. Piccoli, N.B. Spinner // J Med Genet. 2012. Vol. 49(2). P. 138-144.

84. Kamath B.M. Renal involvement and the role of Notch signalling in Alagille syndrome / B.M. Kamath, N.B. Spinner, N.D. Rosenblum // Nat Rev Nephrol. 2013. Vol. 9(7). P. 409-418.

85. Karakayali H. Liver transplantation for biliary atresia / H. Karakayali, S. Sevmis, U. Ozçelik, F. Ozcay, G. Moray, A. Torgay, G. Arslan, M. Haberal // Transplant Proc. 2008. Vol. 40(1). P. 231-233.

86. Kaye A.J. Effect of Kasai procedure on hepatic outcome in Alagille syndrome / A.J. Kaye, E.B. Rand, P.S. Munoz, N.B. Spinner, A.W. Flake, B.M. Kamath // J Pediatr Gastroenterol Nutr. 2010. Vol, 51(3). P. 319-321.

87. Keitel V. Combined mutations of canalicular transporter proteins cause severe intrahepatic cholestasis of pregnancy / V. Keitel, C. Vogt, D. Haussinger, R. Kubitz // Gastroenterology. 2006. Vol. 131(2). P. 624-629.

88. Keitel V. Expression and localization of hepatobiliary transport proteins in progressive familial intrahepatic cholestasis / V. Keitel, M. Burdelski, U. Warskulat // Hepatology. 2005. Vol. 41(5). P. 1160-1172.

89. Kianifar H.R. Accuracy of hepatobiliary scintigraphy for differentiation of neonatal hepatitis from biliary atresia: systematic review and meta-analysis of the literature / H.R. Kianifar, S. Tehranian, P. Shojaei, Z. Adinehpoor, R. Sadeghi, V.R. Kakhki, A.S. Keshtgar // Pediatr Radiol. 2013. Vol. 43(8). P. 905-919.

90. Klaassen C.D. Xenobiotic, bile acid, and cholesterol transporters: function and regulation / C.D. Klaassen, L.M. Aleksunes // Pharmacol. Rev. 2010. Vol. 62(1). P. 1-96.

91. Klomp L.W. Characterization of mutations in ATP8B1 associated with hereditary cholestasis / L.W. Klomp, J.C. Vargas, S.W. van Mil, L. Pawlikowska, S.S. Strautnieks, M.J. van Eijk, J.A. Juijn, C. Pabón-Peña, L.B. Smith, J.A. DeYoung, J.A. Byrne, J. Gombert, G. van der Brugge, R. Berger, I. Jankowska, J. Pawlowska, E. Villa, A.S. Knisely, R.J. Thompson, N.B. Freimer, R.H. Houwen, L.N. Bull // Hepatology. 2004. Vol. 40(1). P. 27-38.

92. Knisely A.S. Hepatocellular carcinoma in ten children under five years of age with bile salt export pump deficiency / A.S. Knisely, S.S. Strautnieks, Y. Meier, B. Stieger, J.A. Byrne, B.C. Portmann, L.N. Bull, L. Pawlikowska, B. Bilezikçi, F. Ozçay, A. László, L. Tiszlavicz, L. Moore, J. Raftos, H. Arnell, B. Fischler, A. Németh, N. Papadogiannakis, J. Cielecka-Kuszyk, I. Jankowska, J. Pawłowska, H. Melín-Aldana, K.M. Emerick, P.F. Whitington, G. Mieli-Vergani , R.J. Thompson // Hepatology. 2006. Vol. 44(2). P. 478-486.

93. Knodell R.G. Formulation and application of a numerical scoring system for assessing histological activity in asymptomatic chronic active / R.G. Knodell, K.G. Ishak, W.C. Black, T.S. Chen, R. Craig, N. Kaplowitz, T.W. Kiernan, J. Wollman // Hepatology. 1981. Vol. 1(5): P. 431-435.

94. Koo K.A. Biliatresone, a Reactive Natural Toxin from Dysphania glomulifera and D. littoralis: Discovery of the Toxic Moiety 1,2-Diaryl-2-Propenone / K.A. Koo, K. Lorent, W. Gong, P. Windsor, S.J. Whittaker, M. Pack, R.G. Wells, J.R. Porter // Chemical research in toxicology. 2015. Vol. 28(8). P. 1519-1521.

95. Krantz I.D. Alagille syndrome / I.D. Krantz, D.A. Piccoli, N.B. Spinner // J Med Genet. 1997. Vol. 34. P. 152-157.

96. Krantz I.D. Jagged1 mutations in patients ascertained with isolated congenital heart defects / I.D. Krantz, R. Smith, R.P. Colliton, H. Tinkel,

E.H. Zackai, D.A. Piccoli, E. Goldmuntz, N.B. Spinner // Am J Med Genet. 1999. Vol. 84(1). P. 56-60.

97. Kubitz R. Genetic variants of the bile salt exporter pump: inducers and modifiers of liver diseases / R. Kubitz, C. Brinkmeyer, A. Sagir, D. Herebian, D. Haussinger // Dig Dis. 2011. Vol. 29(1). P. 89-92.

98. Kvittingen E.A. Hereditary tyrosinemia type 1. Self-induced correction of the fumarylacetoacetase defect / E.A. Kvittingen, H. Rootwelt, P. Brandtzaeg, A. Bergan, R. Bergen // J.Clin.Invest. 1993. V. 91(4). P. 1816-1821.

99. Lang C. Mutations and polymorphisms in the bile salt export pump and the multidrug resistance protein 3 associated with drug-induced liver injury / C. Lang, Y. Meier, B. Stieger, U. Beuers, T. Lang, R. Kerb, G.A. Kullak-Ublick, P.J. Meier, C. Pauli-Magnus // Pharmacogenet Genomics. 2007. Vol. 17(1). P. 47-60.

100. Larochelle J. Effect of nitisinone (NTBC) treatment on the clinical course of hepatorenal tyrosinemia in Quebec / J. Larochelle, F. Alvarez, J.F. Bussières, I. Chevalier, L. Dallaire, J. Dubois, F. Faucher, D. Fenyves, P. Goodyer, A. Grenier, E. Holme, R. Laframboise, M. Lambert, S. Lindstedt, B. Maranda, S. Melançon, A. Merouani, J. Mitchell, G. Parizeault, L. Pelletier, V. Phan, P. Rinaldo, C.R. Scott, C. Scriver, G.A. Mitchell // Mol. Genet. Metab. 2012. Vol. 107(1-2). P. 49-54.

101. Lazaridis K.N. Ursodeoxycholic acid mechanisms of action and clinical use in hepatobiliary disorders / K.N. Lazaridis, G.J. Gores, K.D. Lindor // J Hepatol. 2001. Vol. 35(1). P. 134-146.

102. Lee S.M. Ultrasonographic Diagnosis of Biliary Atresia Based on a Decision-Making Tree Model / S.M. Lee, J.E. Cheon, Y.H. Choi, W.S. Kim, H.H. Cho, I.O. Kim, S.K. You // Korean J Radiol. 2016. Vol. 17(1). P. 1364-1372.

103. Li S.X. Ultrasonic diagnosis of biliary atresia: a retrospective analysis of 20 patients / S.X. Li, Y. Zhang, M. Sun, B. Shi, Z.Y. Xu, Y. Huang, Z.Q. Mao // World J Gastroenterol. 2008. Vol. 14(22). P. 3579-3582.

104. Liu B. Three-dimensional magnetic resonance cholangiopancreatography for the diagnosis of biliary atresia in infants and neonates / B. Liu, J. Cai, Y. Xu, X. Peng, H. Zheng, K. Huang, J. Yang // PLoS One. 2014. Vol. 9(2). P. e88268.

105. Liu C. Novel resequencing chip customized to diagnose mutations in patients with inherited syndromes of intrahepatic cholestasis / C. Liu, B.J. Aronow, A.G. Jegga, N. Wang, A. Miethke, R. Mourya, J.A. Bezerra // Gastroenterology. 2007. Vol. 132(1). P. 119-126.

106. Liu S.X. The value of radionuclide hepatobiliary scintigraphy in combination with determination of bilirubin from duodenal drainage in differential diagnosis of infantile persistent jaundice / S.X. Liu, Z.H. Huang // Front Med China. 2010. Vol. 4(3). P. 342-345.

107. Lorent K. Identification of a plant isoflavonoid that causes biliary atresia / K. Lorent, W. Gong, K.A. Koo, O. Waisbourd-Zinman, S. Karjoo, X. Zhao, I. Sealy, R.N. Kettleborough, D.L. Stemple, P.A. Windsor, S.J. Whittaker, J.R. Porter, R.G. Wells, M. Pack // Science translational medicine 2015. Vol. 7(286). P. 286ra67.

108. Lucena J.F. A multidrug resistance 3 gene mutation causing cholelithiasis, cholestasis of pregnancy, and adulthood biliary cirrhosis / J.F. Lucena, J.I. Herrero, J. Quiroga, B. Sangro, J. Garcia-Foncillas, N. Zabalegui, J. Sola, M. Herraiz, J.F. Medina, J. Prieto // Gastroenterology. 2003. Vol. 124(4). P. 1037-1042.

109. Maiorana A. Early effect of NTBC on renal tubular dysfunction in hereditary tyrosinemia type 1 / A. Maiorana, M. Malamisura, F. Emma, S. Boenzi, V.M. Di Ciommo, C. Dionisi-Vici // Mol Genet Metab. 2014. Vol. 113(3). P. 188-193.

110. Mark T. Practice Guideline for Hepatobiliary Scintigraphy 4.0 / Mark T., Ciak B.W., Delbeke D., Hilson A., Holes-Lewis K.A., Stabin M.G., Ziessman H.A. // Journal of nuclear medicine Technology. 2010. Vol. 38(4). P. 210-218.

111. Marschall H.U. Conjugation of bile acids / H.U. Marschall, H. Matern, J. Sjövall, S. Matern. In: H. Fromm, U. Leuschner. Bile Acids – Cholestasis – Gallstones: Advances in Basic and Clinical Bile Acid Research // The Netherlands. Kluwer, Dordrecht. 1996. P. 13-22.

112. Martinez A.M. Dermatologic manifestations of Alagille syndrome / Martinez A.M., Cedilos C.A.M., Zermeno J.N. // Bol Med Hosp Infant Mex. 2012. Vol. 69(2). P. 132-136.

113. Masurel-Paulet A. NTBC treatment in tyrosinaemia type 1: long-term outcome in French patients / A. Masurel-Paulet, J. Poggi-Bach, M.O. Rolland, O. Bernard, N. Guffon, D. Dobbelaere, J. Sarles, H.O. de Baulny, G. Touati // J. Inherit. Metab. Dis. 2008. 31(1). P. 81-87.

114. Matsui A. Direct enzymatic assay of urinary sulfated bile acids to replace serum bilirubin testing for selective screening of neonatal cholestasis / A. Matsui, Y. Kasano, Y. Yamauchi, T. Momoya, T. Shimada, T. Ishikawa, D. Abukawa, A. Kimura, K. Adachi, Y. Tazuke // J Pediatr. 1996. Vol. 129(2). P. 306-308.

115. Matthews R.P. DNA hypomethylation causes bile duct defects in zebrafish and is a distinguishing feature of infantile biliary atresia / R.P. Matthews, S.F. Eauclaire, M. Mugnier, K. Lorent, S. Cui, M.M. Ross, Z. Zhang, P. Russo, M. Pack // Hepatology. 2011. Vol. 53(3). P. 905-914.

116. McDaniell R. NOTCH2 mutations cause Alagille syndrome, a heterogeneous disorder of the Notch signaling pathway / R. McDaniell, D.M. Warthen, P.A. Sanchez-Lara, A. Pai, I.D. Krantz, D.A. Piccoli, N.B. Spinner // Am J Hum Genet. 2006. Vol. 79(1). P. 169-173.

117. McElhinney D.B. Analysis of cardiovascular phenotype and genotype-phenotype correlation in individuals with a JAG1 mutation and/or Alagille syndrome / D.B. McElhinney, I.D. Krantz, L. Bason, D.A. Piccoli, K.M. Emerick, N.B. Spinner, E. Goldmuntz // Circulation. 2002. Vol. 106(20). P. 2567-2574.

118. McKiernan P.J. Nitisinone in the treatment of hereditary tyrosinaemia type 1 / P.J. McKiernan // Drugs. 2006. Vol. 66(6). P. 743-750.

119. Mieli-Vergani G. Biliary atresia / G. Mieli-Vergani, D. Vergani // Semin Immunopathol. 2009. Vol. 31(3). P. 371-381.

120. Mieli-Vergani G. Biliary atresia / G. Mieli-Vergani, D. Vergani // Semin Immunopathol. 2009. Vol. 31(3). P. 371-381.

121. Mitchell G.A. Hypertyrosinemia / G.A. Mitchell, M. Grompe, M. Lambert, R.M. Tanguay. In: Scriver C.R., Beaudet A.L., Sly W.S., Valle D. The Metabolic and Molecular Bases of Inherited Disease. 8-th ed. 2001. P. 1777-1806.

122. Mogul D. Cost-effective analysis of screening for biliary atresia with the stool color card / D. Mogul, M. Zhou, P. Intihar, K. Schwarz, K. Frick // Journal of pediatric gastroenterology and nutrition. 2015. Vol. 60(1). P. 91-98.

123. Morotti R.A. Progressive familial intrahepatic cholestasis (PFIC) type 1, 2, and 3: a review of the liver pathology findings / R.A. Morotti, F.J. Suchy, M.S. Magid // Semin Liver Dis. 2011. Vol. 31(1). P. 3-10.

124. Mowat A.P. Earlier identification of biliary atresia and hepatobiliary disease: selective screening in the third week of life / A.P. Mowat, L.L. Davidson, M.C. Dick // Arch Dis Child. 1995. Vol. 72(1). P. 90-92.

125. Moyer V. Guideline for the evaluation of cholestatic jaundice in infants: recommendations of the North American Society for Pediatric Gastroenterology, Hepatology and Nutrition / V. Moyer, D.K. Freese, P.F. Whitington, A.D. Olson, F. Brewer, R.B. Colletti, M.B. Heyman // J Pediatr Gastroenterol Nutr. 2004. Vol. 39(2). P. 115-128.

126. Mushtaq I. Screening of newborn infants for cholestatic hepatobiliary disease with tandem mass spectrometry / I. Mushtaq, S. Logan, M. Morris, A.W. Johnson, A.M. Wade, D. Kelly, P.T. Clayton // BMJ. 1999. Vol. 319(7208). P. 471-477.

127. Myers R.P. Revision of MELD to include serum albumin improves prediction of mortality on the liver transplant waiting list / R.P. Myers, A.A. Shaheen, P. Faris A.I. Aspinall , K.W. Burak // PLoS One. 2013. Vol. 8(1). e51926.

128. Narayanaswamy B. Serial circulating markers of inflammation in biliary atresia-evolution of the post-operative inflammatory process / B. Narayanaswamy, C. Gonde, J.M. Tredger, M. Hussain, D. Vergani, M. Davenport // Hepatology. 2007. Vol. 46(1). P. 180-187.

129. Natt E. Point mutations in the tyrosine aminotransferase gene in tyrosinemia type II / E. Natt, K. Kida, M. Odievre, M. Di Rocco, G. Scherer // Proc. Nat. Acad. Sci. 1991. Vol. 89(19). P. 9297-9301.

130. Norton K.I. MR cholangiography in the evaluation of neonatal cholestasis: initial results / K.I. Norton, R.B. Glass, D. Kogan, J.S. Lee, S. Emre, B.L. Shneider // Radiology. 2002. Vol. 222(3). P. 687-691.

131. Okajima K. Biliary atresia and stool: its consistency and fat content, another potentially useful clinical information / K. Okajima, K. Nagaya, H. Azuma, T. Suzuki // Eur J Gastroenterol Hepatol. 2016. Vol. 28(1). P. 118.

132. Olsen I.E. Deficits in size-adjusted bone mass in children with Alagille syndrome / I.E. Olsen, R.F. Ittenbach, A.J. Rovner, M.B Leonard, A.E. Mulberg, V.A. Stallings, D.A. Piccoli, B.S. Zemel // J Pediatr Gastroenterol Nutr. 2005. Vol. 40(1). P. 76-82.

133. Oude Elferink R.P. Hepatocanalicular transport defects: pathophysiologic mechanisms of rare diseases / R.P. Oude Elferink, C.C. Paulusma, A.K. Groen // Gastroenterology. 2006. Vol. 130(3). P. 908-925.

134. Park W.H. Technical innovation for noninvasive and early diagnosis of biliary atresia: the ultrasonographic “triangular cord” sign / W.H. Park, S.O. Choi, H.J. Lee // J Hepatobiliary Pancreat Surg. 2001. Vol. 8(4). P. 337-341.

135. Pauli-Magnus C. Sequence analysis of bile salt export pump (ABCB11) and multidrug resistance p-glycoprotein 2 (ABCB4, MDR 3) in patients with intrahepatic cholestasis of pregnancy / C. Pauli-Magnus, T. Lang, Y. Meier, T. Zodan-Marin, D. Jung, C. Breymann, R. Zimmermann, S. Kenngott, U. Beuers, C. Reichel, R. Kerb, A. Penger, P.J. Meier, G.A. Kullak-Ublick // Pharmacogenetics. 2004. Vol. 14(2). P. 91-102.

136. Paulusma C.C. ATP8B1 requires an accessory protein for endoplasmic reticulum exit and plasma membrane lipid flippase activity / C.C. Paulusma, D.E. Folmer, K.S. Ho-Mok, D.R. de Waart, P.M. Hilarius, A.J. Verhoeven, R.P. Oude Elferink / Hepatology. 2008. Vol. 47(1). P. 268-278.

137. Paulusma C.C. Progressive familial intrahepatic cholestasis type 1 / C.C. Paulusma, R.P.J. Oude Elferink, P.L.M. Jansen // Semin Liver Dis. 2010. Vol. 30. P. 117-124.

138. Pawlikowska L. Differences in presentation and progression between severe FIC1 and BSEP deficiencies / L. Pawlikowska, S. Strautnieks, I. Jankowska, P. Czubkowski, K. Emerick, A. Antoniou, C. Wanty, B. Fischler, E. Jacquemin, S. Wali, S. Blanchard, I. Nielsen, B. Bourke, S. McQuaid, F. Lacaille, J.A. Byrne, A.M. van Eerde, K. Kolho, L. Klomp, R. Houwen, P. Bacchetti, S. Lobritto, V. Hupertz, P. McClean, G. Mieli-Vergani, B. Shneider, A. Nemeth, E. Sokal, N.B. Freimer, A.S. Knisely, P. Rosenthal, P.F. Whitington, J. Pawlowska, R.J. Thompson, L.N. Bull // J Hepatol. 2010. Vol. 53(1). P. 170-178.

139. Peter D.T. Alagille syndrome: pathogenesis, diagnosis and management / D.T. Peter, E. Sian // Eur J Hum Genet. 2012. Vol. 20(3). P. 251-257.

140. Poddar U. Neonatal cholestasis: differentiation of biliary atresia from neonatal hepatitis in a developing country / Poddar U., Thapa B.R., Das A., Bhattacharya A., Rao K.L., Singh K. // Acta Paediatr. 2009. Vol. 98(8). P. 1260-1264.

141. Poupon R. Intrahepatic cholestasis of pregnancy: from bedside to bench to bedside / R. Poupon // Liver Int. 2005. Vol. 25(3). P. 467-468.

142. Pugh R.N. Transection of the oesophagus for bleeding oesophageal varices / R.N. Pugh, I.M. Murray-Lyon, J.L. Dawson, M.C. Pietroni, R. Williams // Br. J. Surg. 1973. Vol. 60(8). P. 646-649.

143. Rafeey M. Diagnostic value of procalcitonin and apo-e in extrahepatic biliary atresia / M. Rafeey, L. Saboktakin, J. Shoa Hassani, F. Farahmand, S. Aslanabadi, A. Ghorbani-Haghjou, S. Poorebrahim // Iran J Pediatr. 2014. Vol. 24(5). P. 623-629.

144. Rastogi A. Histopathological features and accuracy for diagnosing biliary atresia by prelaparotomy liver biopsy in developing countries / A. Rastogi, N. Krishnani, S.K. Yachha, V. Khanna, U. Poddar, R. Lal // J Gastroenterol Hepatol. 2009. Vol. 24(1). P. 97-102.

145. Rendón-Macías M.E. Improvement in accuracy of gamma-glutamyl transferase for differential diagnosis of biliary atresia by correlation with age / M.E. Rendón-Macías, M.A. Villasís-Keever, G. Castañeda-Muciño, A.M. Sandoval-Mex // Turk J Pediatr. 2010. Vol. 50(3). P. 253-259.

146. Riepenhoff-Talty M. Group A rotaviruses produce extrahepatic biliary obstruction in orally inoculated newborn mice / M. Riepenhoff-Talty, K. Schaekel, H.F. Clark, W. Mueller, I. Uhnoo, T. Rossi, J. Fisher, P.L. Ogra // Pediatric research. 1993. Vol. 33(4 Pt 1). P. 394-399.

147. Robert M.L. Alagille syndrome with deletion 20p12.2-p12.3 and hypoplastic left heart / M.L. Robert, T. Lopez, J. Crolla, S. Huang, C. Owen, L. Burvill-Holmes, O. Stumper, P.D. Turnpenny // Clin Dysmorphol. 2007. Vol. 16(4). P. 241-246.

148. Robson S. Congenital biliary atresia and jaundice in lambs / S. Robson // New South Wales Animal Health Surveillance. Vol. 2. Sydney, New South Wales, Australia: NSW Department of Primary Industries. 2007. P. 2-4.

149. Rosmorduc O. MDR3 gene defect in adults with symptomatic intrahepatic and gallbladder cholesterol cholelithiasis / O. Rosmorduc, B. Hermelin, R. Poupon // Gastroenterology. 2001. Vol. 120(6). P. 1459-1467.

150. Russell D.W. The enzymes, regulation, and genetics of bile acid synthesis / D.W. Russell // Annu. Rev. Biochem. 2003. Vol. 72. P. 137-174.

151. Russo P. Design and validation of the biliary atresia research consortium histologic assessment system for cholestasis in infancy / Russo P., Magee J.C., Boitnott J., Bove K.E., Raghunathan T., Finegold M., Haas J., Jaffe R., Kim G.E., Magid M., Melin-Aldana H., White F., Whitington P.F., Sokol R.J. // Clin Gastroenterol Hepatol. 2011. Vol. 9(4). P. 357-362e2.

152. Sanderson E. Vertebral anomalies in children with Alagille syndrome: an analysis of 50 consecutive patients / E. Sanderson, V. Newman, S.F. Haigh, A. Baker, P.S. Sidhu // Pediatr Radiol. 2002. Vol. 32(2). P. 114-119.

153. Sandrin L. Transient elastography: a new noninvasive method for assessment of hepatic fibrosis / L. Sandrin, B. Fourquet, J.M. Hasquenoph, S. Yon, C. Fournier, F. Mal, C. Christidis, M. Ziol, B. Poulet, F. Kazemi, M. Beaugrand, R. Palau // Ultrasound Med. Biol. 2003. Vol. 29(12). P. 1705-1713.

154. Sangorrin I.A. Progressive familial intrahepatic cholestasis presenting as liver failure / I.A. Sangorrin, S.M. Iriondo, G.L. Alvarez, V.P. Jara, C.J. Martín // Ann Pediatr (Barc). 2009. Vol. 71. P. 510-513.

155. Scheimann A.O. Mutations in bile salt export pump (ABCB11) in two children with progressive familial intrahepatic cholestasis and cholan-

giocarcinoma / A.O. Scheimann, S.S.Strautnieks, A.S. Knisely, J.A. Byrne, R.J. Thompson, M.J. Finegold // J Pediatr. 2007. Vol. 150(5). P. 556-559.

156. Shah I. Clinical and biochemical factors associated with biliary atresia / I. Shah, S. Bhatnagar, H. Dhabe // Trop Gastroenterol. 2012. Vol. 33(3). P. 214-217.

157. Sira M.M. P-Selectin (CD62P) Expression in Liver Tissue of Biliary Atresia: A New Perspective in Etiopathogenesis / M.M. Sira, A.M. Sira, N.A. Ehsan, A. Mosbeh // Journal of pediatric gastroenterology and nutrition 2015. Vol. 61(5). P. 561-567.

158. Smit J.J. Tissue distribution of the human MDR3 P-glycoprotein / J.J. Smit, A.H. Schinkel, C.A. Mol, D. Majoor, W.J. Mooi, A.P. Jongsma, C.R. Lincke, P. Borst // Lab Invest. 1995. Vol. 72(3). P. 638-649.

159. Sniderman King L. Tyrosinemia Type I. GeneReviews [www.ncbi.nlm.nih.gov/books/NBK1515/] / L. Sniderman King, C. Trahms, C.R. Scott, R.A. Pagon, M.P. Adam, H.H. Ardinger. July 17, 2014.

160. Sokol R.J. Pathogenesis and outcome of biliary atresia: current concepts / R.J. Sokol, C. Mack, M.R. Narkewicz, F.M. Karrer // J Pediatr Gastroenterol Nutr. 2003. Vol. 37(1). P. 4-21.

161. Song Z. Identification of serum protein biomarkers in biliary atresia by mass spectrometry and enzyme-linked immunosorbent assay / Z. Song, R. Dong, Y. Fan, S. Zheng // J Pediatr Gastroenterol Nutr. 2012. Vol. 55(4). P. 370-375.

162. Spence J.R. Sox17 regulates organ lineage segregation of ventral foregut progenitor cells / J.R. Spence, A.W. Lange, S.C. Lin, K.H. Kaestner, A.M. Lowy, I. Kim, J.A. Whitsett, J.M. Wells // Developmental cell. 2009. Vol. 17(1). P. 62-74.

163. Stapelbroek J.M. Liver disease associated with canalicular transport defects: current and future therapies / J.M. Stapelbroek, K.J. van Erpercum, L.W. Klomp, R.H. Houwen // J Hepatol. 2010. Vol. 52(2). P. 258-271.

164. Strautnieks S.S. Severe bile salt export pump deficiency: 82 different ABCB11 mutations in 109 families / S.S. Strautnieks, J.A. Byrne, L. Pawlikowska, D. Cebecauerová, A. Rayner, L. Dutton, Y. Meier, A. Antoniou, B. Stieger, H. Arnell, F. Ozçay, H.F. Al-Hussaini, A.F. Bassas, H.J. Verkade, B. Fischler, A. Németh, R. Kotalová, B.L. Shneider, J. Cielecka-Kuszyk, P. McClean, P.F. Whitington, E. Sokal, M. Jirsa, S.H. Wali, I. Jankowska, J. Pawłowska, G. Mieli-Vergani, A.S. Knisely, L.N. Bull, R.J. Thompson // Gastroenterology. 2008. Vol. 134(4). P. 1203-1214.

165. Sun S. Analysis of clinical parameters that contribute to the misdiagnosis of biliary atresia / S. Sun, G. Chen, S. Zheng, X. Xiao, M. Xu, H. Yu, R. Dong // J Pediatr Surg. 2013. Vol. 48(7). P. 1490-1494.

166. Sun Y. Ultrasonographic evaluation in the differential diagnosis of biliary atresia and infantile hepatitis syndrome / Sun Y., Zheng S., Qian Q. // Pediatr Surg Int. 2011. Vol. 27(7). P. 675-679.

167. Tam P.P. Early endoderm development in vertebrates: lineage differentiation and morphogenetic function / P.P. Tam, M. Kanai-Azuma, Y. Kanai // Current opinion in genetics & development 2003. Vol. 13(4). P. 393-400.

168. Tan Kendrick A.P. Biliary atresia: making the diagnosis by the gallbladder ghost triad / A.P. Tan Kendrick, K.B. Phua, B.C. Ooi, C.E. Tan // Pediatr Radiol. 2003. Vol. 33(12). P. 311-315.

169. Tan Kendrick A.P. Making the diagnosis of biliary atresia using the triangular cord sign and gallbladder length /A.P. Tan Kendrick, K.B. Phua, B.C. Ooi, R. Subramaniam, C.E. Tan, A.S. Goh // Pediatr Radiol. 2000. Vol. 30(2). P. 69-73.

170. Tang K.S. Gamma-glutamyl transferase in the diagnosis of biliary atresia / K.S. Tang, L.T. Huang, Y.H. Huang, C.Y. Lai, C.H. Wu, S.M. Wang, K.P. Hwang, F.C. Huang, M.M. Tiao // Acta Paediatr Taiwan. 2007. Vol. 48(4). P. 196-200.

171. Tiao M.M. Epidemiological features of biliary atresia in Taiwan, a national study 1996-2003 / M.M. Tiao, S.S. Tsai, H.W. Kuo, C.L. Chen, C.Y. Yang // Journal of gastroenterology and hepatology. 2008. Vol. 23(1). P. 62-66.

172. Tomoeda K. Mutations in the 4-hydroxyphenylpyruvic acid dioxygenase gene are responsible for tyrosinemia type III and hawkinsinuria / K. Tomoeda, H. Awata, T. Matsuura, I. Matsuda, E. Ploechl, T. Milovac, A. Boneh, C.R. Scott, D.M. Danks, F. Endo // Molec. Genet. Metab. 2000. Vol. 71(3). P. 506-510.

173. Trauner M. Bile salt transporters: molecular characterization, function, and regulation / M. Trauner, J.L. Boyer // Physiol. Rev. 2003. Vol. 83(2). P. 633-671.

174. Uemura M. Expression and function of mouse Sox17 gene in the specification of gallbladder/bile-duct progenitors during early foregut morphogenesis / M. Uemura, K. Hara, H. Shitara, R. Ishii, N. Tsunekawa, Y. Miura, M. Kurohmaru, C. Taya, H. Yonekawa, M. Kanai-Azuma, Y. Kanai // Biochemical and biophysical research Communications. 2010. Vol. 391(1). P. 357-363.

175. Uemura M. Sox17 haploinsufficiency results in perinatal biliary atresia and hepatitis in C57BL/6 background mice / M. Uemura, A. Ozawa, T. Nagata, K. Kurasawa, N. Tsunekawa, I. Nobuhisa, T. Taga, K. Hara, A. Kudo, H. Kawakami, Y. Saijoh, M. Kurohmaru, M. Kanai-Azuma, Y. Kanai. // Development. 2013. Vol. 140(3). P. 639-648.

176. van der Woerd W.L. Familial cholestasis: progressive familial intrahepatic cholestasis, benign recurrent intrahepatic cholestasis and intrahepatic cholestasis of pregnancy / W.L. van der Woerd, S.W. van Mil, J.M. Stapelbroek, L.W. Klomp, S.F. van de Graaf, R.H. Houwen // Best Pract Res Clin Gastroenterol. 2010. Vol. 24(5). P. 541-553.

177. van der Woerd W.L. Total biliary diversion as a treatment option for patients with progressive familial intrahepatic cholestasis and Alagille syndrome / W.L. van der Woerd, F.T. Kokke, D.C. van der Zee, R.H. Houwen // J Pediatr Surg.2015. Vol. 50(1). P. 1846-1849.

178. van Mil S.W. Benign recurrent intrahepatic cholestasis type 2 is caused by mutations in ABCB11 / S.W. van Mil, W.L. van der Woerd, G. van der Brugge, E. Sturm, P.L. Jansen, L.N. Bull, I.E. van den Berg, R. Berger, R.H. Houwen, L.W. Klomp. // Gastroenterology. 2004. Vol. 127(2). P. 379-384.

179. van Spronsen F.J. Hereditary tyrosinemia type I: a new clinical classification with difference in prognosis on dietary treatment / F.J. van Spronsen, Y. Thomasse, G.P. Smit, J.V. Leonard, P.T. Clayton, V. Fidler, R. Berger, H.S. Heymans. // Hepatology. 1994. Vol. 20(5). P. 1187-1191.

180. van Spronsen F.J. Tyrosinaemia type I: orthotopic liver transplantation as the only definitive answer to a metabolic as well as an oncological problem / F.J. van Spronsen, R. Berger, G.P. Smit, J.B. de Klerk, M. Duran, C.M. Bijleveld, H. van Faassen, M.J. Slooff, H.S. Heymans. // J. Inherit. Metab. Dis. 1989. Vol. 12(2). P. 339-342.

181. Varma S. Retargeting of bile salt export pump and favorable outcome in children with progressive familial intrahepatic cholestasis type 2 / S. Varma, N. Revencu, X. Stephenne, I. Scheers, F. Smets, A. Beleza-Meireles, R. Reding, T. Roskams, E.M. Sokal. // Hepatology. 2015. Vol. 62(1). P. 198-206.

182. Waisbourd-Zinman O. The toxin biliatresone causes mouse extrahepatic cholangiocyte damage and fibrosis via decreased glutathione and SOX17 / O. Waisbourd-Zinman, H. Koh, S. Tsai, P.M. Lavrut, C. Dang, X. Zhao, M. Pack, J. Cave, M. Hawes, K.A. Koo, J.R. Porter, R.G. Wells. // Hepatology. 2016. Vol. 64(3). P. 880-893.

183. Wang H. Serum markers may distinguish biliary atresia from other forms of neonatal cholestasis / H. Wang, J.P. Malone, P.E. Gilmore, A.E. Davis, J.C. Magee, R.R. Townsend, R.O. Heuckeroth // J Pediatr Gastroenterol Nutr.2010. Vol. 50(4). P. 411-416.

184. Wang L. Degradation of the bile salt export pump at endoplasmic reticulum in progressive familial intrahepatic cholestasis type II / L. Wang, H. Dong, C.J. Soroka, N. Wei, J.L. Boyer, M. Hochstrasser // Hepatology. 2008. Vol. 48(5). P. 1558-1569.

185. Wendum D. Aspects of liver pathology in adult patients with MDR3/ABCB4 gene mutations / D. Wendum, V. Barbu, O. Rosmorduc, L. Arrive, J.F. Flejou, R. Poupon // Virchows Arch. 2012. Vol. 460(3). P. 291-298.

186. Wildhaber B.E. Screening for biliary atresia: Swiss stool color card / B.E. Wildhaber // Hepatology. 2011. Vol. 54(1). P. 367-368.

187. World Health Organization. International Classification of Functioning, Disability and Health: Child and youth version. Geneva: World Health Organization. – 2007.

188. Yang J.G. Comparison of different diagnostic methods for differentiating biliary atresia from idiopathic neonatal hepatitis / J.G. Yang, D.Q. Ma, Y. Peng, L. Song, C.L. Li. // Clin Imaging 2009. Vol. 33(6). P. 439-446.

189. Zahm A.M. Circulating microRNA is a biomarker of biliary atresia / A.M. Zahm, N.J. Hand, L.A. Boateng, J.R. Friedman // J Pediatr Gastroenterol Nutr. 2012. Vol. 55(4). P. 366-369.

190. Ziol M. ABCB4 heterozygous mutations associated with fibrosing cholestatic liver disease in adults / M. Ziol, V. Barbu, O. Rosmorduc, A. Frassati-Biaggi, N. Barget, B. Hermelin, G.L. Scheffer, S. Bennouna, J.C. Trinchet, M. Beaugrand, N. Ganne-Carrié // Gastroenterology. 2008. Vol. 135(1). P. 131-141.

Волынец Г.В., Хавкин А.И.,
Никитин А.В., Скворцова Т.А.

ДИФФЕРЕНЦИАЛЬНАЯ ДИАГНОСТИКА И ПРИНЦИПЫ ТЕРАПИИ ВРОЖДЕННЫХ ХОЛЕСТАТИЧЕСКИХ БОЛЕЗНЕЙ У ДЕТЕЙ РАННЕГО ВОЗРАСТА

Сдано в набор 14.03.2018.
Подписано в печать 24.04.2018.
Формат 60x90 1/16. Бумага мелованная, 115 г .
Гарнитура Myriad Pro. Печать офсетная.
Тираж 10 000 экз. Заказ ДФ209.

Оригинал-макет подготовлен ООО «Прима Принт»

УРСОФАЛЬК® суспензия – единственная лекарственная форма урсодезоксихолевой кислоты для детей до 3 лет

- Капсулы и таблетки УДХК не должны применяться у детей младше 3 лет[1]
- Деление капсул и применение порошка УДХК может привести к травмированию слизистой оболочки рта и пищевода[2]

- Капсулы и таблетки УДХК не должны применяться у детей младше 3 лет
- Деление капсул и применение порошка УДХК может привести к травмированию слизистой оболочки рта и пищевода

УРОСФАЛЬК® – референтный препарат УДХК в Европе и России

[1] По данным www.regmed.ru

[2] Харитонова Л.А., Запруднов А.М. Обменно-воспалительные заболевания билиарного тракта у детей (алгоритмы диагностики и лечения). – М, 2010, 36 с.